

ANEXO I

# Normas para apresentação do caso clínico



## PREZADO (A) DOUTOR (A)

Elaboramos este documento com informações para inscrição do caso clínico no **Concurso FGM e você na IDS**

## NORMAS GERAIS

- O presente ANEXO servirá para padronizar os casos clínicos apresentados pelo(a) participante do Concurso FGM e você na IDS, sendo parte integrante e indissociável do Regulamento, vinculando-as ao seu conteúdo.
- Somente participarão do concurso os casos que estejam dentro das normas deste documento e com as seguintes autorizações abaixo assinadas: Autorização de publicação assinada pelo profissional e paciente (Anexos II e III);
- O caso clínico precisar ser original, ou seja, que não tenha sido publicado e/ou divulgado em qualquer outro meio anteriormente (incluindo, mas não se limitando, em revistas, redes sociais, sítios eletrônicos, jornais acadêmicos, ateliês, congressos nacionais ou internacionais, etc);
- O caso clínico deverá utilizar a resina Elóra APS. Todos os produtos do caso devem ser da FGM, com exceção dos que não possuem no portfólio da empresa.
- É obrigatório a apresentação de uma foto da seringa, que comprove a utilização no caso clínico.
- O participante deverá fornecer os casos clínicos atendendo, obrigatoriamente, a normas abaixo descritas, sob pena de desclassificação:

## RELATO DO CASO CLÍNICO

- **O RELATO PADRÃO PARA ENVIO DE CASOS CLÍNICOS - ANEXO IV deverá ser utilizado como padrão para envio do relato do caso clínico.**
- **O RELATO PADRÃO PARA ENVIO DE CASOS CLÍNICOS - ANEXO IV deverá ser enviado (anexado) pelo e-mail informado no formato PDF.**
- O Título do caso deverá conter no máximo 1 linha de texto. Deverá ter cuidado para não identificar o caso clínico com informações pessoais de (localidade, nome, dados dos documentos pessoais, etc.);
- A Avaliação inicial deverá conter até 15 linhas, abordar literatura (se aplicável) referente ao tema, bem como conteúdo para demonstrar a relevância do tema;
- O Tratamento executado deverá conter até 30 linhas, abordar o passo a passo referente ao caso clínico, incluindo dicas e detalhes relevantes (produtos/acessórios utilizados, tomada de cor inicial e final, etc.);
- O texto não deverá ser escrito em primeira pessoa. Exemplo: Substituir a frase: "Operamos o paciente após seis meses." por: "O paciente foi operado após seis meses".
- A Conclusão deverá conter até 10 linhas;
- Se houver referências bibliográficas no caso, estas deverão ser incluídas em norma "SAGE Vancouver".
- A técnica deverá ser retratada exatamente como preconiza o manual de instruções do produto em questão; O uso de isolamento absoluto é preferível sempre que aplicável.

## FOTOGRAFIAS

- As fotos deverão ilustrar uma sequência coerente para o correto entendimento do caso; sendo retratado o passo a passo do procedimento e de aplicação dos produtos.
- O campo operatório deverá estar limpo;
- Importante observar a saúde bucal do paciente. Elementos dentários cariados, fraturados ou com periodontopatias em fotos finais podem prejudicar o caso clínico. Importante observar a saúde bucal do paciente.
- **ORDEM E LEGENDA DAS FOTOS:** As fotos devem ser numeradas de acordo com a sua sequência e conter a legenda de acordo com o procedimento que está sendo mostrado. (Ex: 1 - Avaliação inicial).

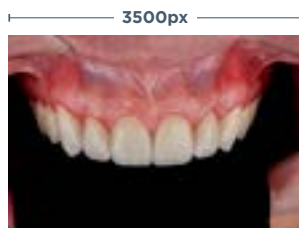### UPLOAD DAS FOTOS:

- Todas as fotos devem ser enviadas (anexadas) em alta resolução para o e-mail informado, no formato jpeg/png.
- As fotos devem ser incluídas no **RELATO PADRÃO PARA ENVIO DE CASOS CLÍNICOS - ANEXO IV** com legenda.
- As imagens do caso clínico devem seguir as orientações abaixo:

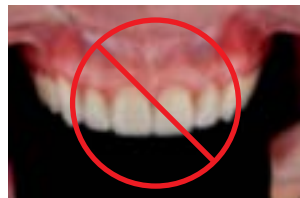### TAMANHO/RESOLUÇÃO:

- As imagens devem estar com pelo menos 3500px no lado maior da imagem, resolução de 300 dpi e salvas no formato ".jpg" ou ".tif" ou ".bmp". Caso haja necessidade de recorte das imagens, este deverá ser realizada em proporção 10x15;

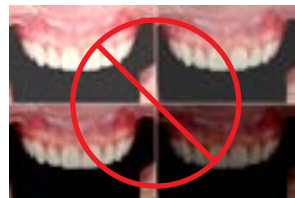### As imagens do caso clínico devem seguir as orientações abaixo:



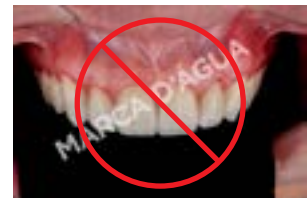**TAMANHO/RESOLUÇÃO:** As imagens devem estar com pelo menos 3500px no lado maior da imagem e salvas no formato ".jpg" ou ".tif" ou ".bmp".



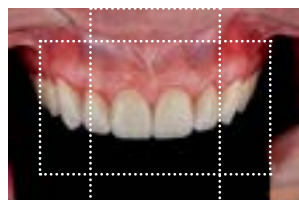
**LEGIBILIDADE:** Apresentar profundidade de foco adequada que permita visualização correta do assunto;



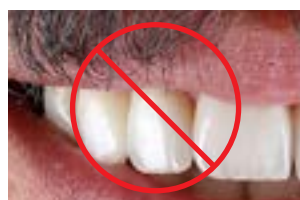**EXPOSIÇÃO:** Todas as fotos deverão ser realizadas sob mesma configuração de máquina (ISO, tempo de exposição, abertura, etc.) para correta comparação;



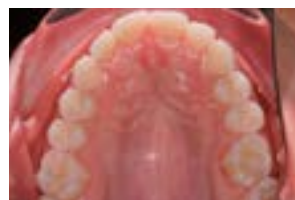**INTEGRIDADE:** As imagens devem ser entregues originais, sem edição (Photoshop, Keynote, etc.), manipulação, marca d'água ou logotipo.



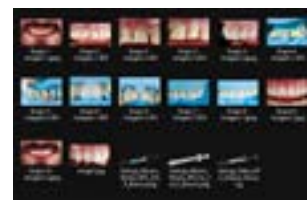**ENQUADRAMENTO:** A fotografia deve ter uma área de respiro ao redor do foco da imagem para que seja possível o corte vertical ou horizontal na diagramação do caso clínico.



**CUIDADOS:** Busque obter imagens mais limpas, evitando saliva, sangue, bigodes, pelos nasais, etc.). **Importante** observar a saúde bucal do paciente.



**SUPERFÍCIE OCLUSAL:** Fotografias retratando superfície oclusal deverão ser realizadas através de espelhos;



**QUANTIDADE:** A quantidade máxima de imagens por caso clínico é de 25 fotografias.

## A DOCUMENTAÇÃO FOTOGRÁFICA DEVE CONTER:

- Fotos iniciais;
- Fotos intermediárias (passo a passo, ex: aplicação do condicionador ácido, aplicação do adesivo, seleção de cor, aplicação da resina, estratificação, acabamento, polimento etc.)
- Fotos finais;

### DIVULGAÇÃO:

- Os casos recebidos poderão ser utilizados pela FGM para fins de publicação em quaisquer mídias, atribuindo sempre o caso aos respectivos autores.

## DOCUMENTO PADRÃO PARA RELATO DO CASO CLÍNICO

- O texto do caso clínico deve seguir o modelo abaixo "Relato padrão para envio de casos clínicos" e ser enviado no formato PDF.
- Faça o download do documento no site do Concurso em "Documentos para inscrição."

### ANEXO IV

#### RELATO PADRÃO PARA ENVIO DE CASOS CLÍNICOS

*\*Consulte as normas para envio de caso clínico.*

**TÍTULO DO CASO:** Título do caso

**AUTOR:** Nome Sobrenome

**MINI CURRÍCULO:** Exemplo: Graduado em... (Universidade) | Especialista em .... (Universidade) | Mestre em... (Universidade) | Doutor em... (Universidade).

**SEXO E IDADE DO PACIENTE:** Paciente sexo X, XX anos

**QUEIXA PRINCIPAL:** Texto curto descrevendo a queixa do paciente. Ex: Insatisfação com a cor dos dentes..

**AVALIAÇÃO INICIAL:** Texto curto da avaliação do caso. Ex: Após anamnese detalhada, exame clínico e radiográfico, não foi observada nenhuma alteração patológica. Durante o exame clínico, foi verificada a ausência de lesões cáries ativas/ cavidades ou restauração, tanto nos dentes anteriores quanto nos posteriores..

**TRATAMENTO EXECUTADO:** Texto descrevendo o tratamento. Ex: Foi realizada a profilaxia com pedra-pomes e a tomada de cor inicial dos dentes da paciente (escala de cor A-D), sendo escolhidas as cores A2 para os incisivos centrais e A3,5 para os caninos superiores. Em seguida, foram realizadas as moldagens dos arcos com alginato para a obtenção de modelos de gesso. Sobre esses modelos foram confeccionadas as moldeiras de silicone de 1 mm de espessura (Whiteness – FGM) com o emprego de uma plastificadora à vácuo. As moldeiras foram recortadas 1 mm acima do nível gengival e provadas quanto à sua adaptação, retenção e conforto. Logo após a prova das moldeiras, a paciente foi orientada a aplicar uma pequena gota de peróxido de carbamida 10% (Whiteness Perfect 10% - FGM) nas faces vestibulares dos dentes a serem clareados. Foi recomendado o uso de 2 horas por dia, durante 28 dias no período diurno. O paciente foi monitorado semanalmente e ao final do tratamento, pela sua satisfação, as cores finais foram avaliadas. Na tomada de cor final, as escolhidas foram BL4 tanto para os incisivos centrais como para os caninos. O clareamento caseiro demonstrou uma excelente eficácia e ausência de sensibilidade, trazendo satisfação e conforto à paciente.

**PASSO A PASSO:**

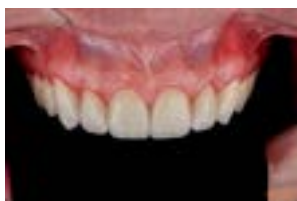

FIG. 1 - Aspecto extra oral inicial

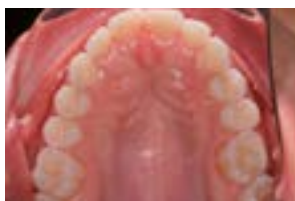

FIG. 2 - Vista da Superfície oclusa

**REFERÊNCIAS BIBLIOGRÁFICAS - (Norma Vancouver)**

1. Soares CJ, Rodrigues MP, Faria-E-Silva AL, Santos-Filho PCF, Veríssimo C, Kim HC, Versluis A. How biomechanics can affect the endodontic treated teeth and their restorative procedures? Braz Oral Res. 2018 Oct 18;32(suppl 1):e76. doi: 10.1590/1807-3107bor-2018.vol32.0076.