



E-BOOK

Biomateriais na Rotina do Cirurgião Bucomaxilofacial: Aplicações e Perspectivas Clínicas

6 Casos Clínicos que Evidenciam
Resultados Reais na Reconstrução Óssea



IMPLANTS

SUMÁRIO

SUBSTITUTOS ÓSSEOS - LINHA NANOSYNT	03
--	-----------

IMPORTÂNCIA DO USO DE BIOMATERIAIS NAS CIRURGIAS BUCOMAXILOFACIAIS	06
---	-----------

EVIDÊNCIAS CLÍNICAS DO EMPREGO DE BIOMATERIAIS NAS CIRURGIAS BUCOMAXILOFACIAIS	07
---	-----------

NANOSYNT: ALINHADO ÀS EXIGÊNCIAS DA CIRURGIA BUCOMAXILOFACIAL	09
--	-----------

LINHA NANOSYNT HOSPITALAR	11
----------------------------------	-----------

CASOS CLÍNICOS	12
-----------------------	-----------

1 Preenchimento do defeito ósseo com Nanosynt Hospitalar, na osteotomia sagital bilateral do ramo mandibular, em avanço de mandíbula	12
---	-----------

2 Enxertia com Nanosynt Block em Osteotomia Le Fort I	16
--	-----------

3 Regeneração óssea guiada após enucleação de cisto residual	20
---	-----------

4 Regeneração Óssea Guiada Associada à Enucleação de Cisto Periapical: Relato de Caso Clínico	23
--	-----------

5 Reconstrução de maxila atrófica utilizando biomaterial sintético e fibrina rica em plaquetas e leucócitos	26
--	-----------

6 Levantamento de Seio Maxilar para Instalação de Implante	30
---	-----------

REFERÊNCIAS	35
--------------------	-----------

SUBSTITUTOS ÓSSEOS - LINHA NANOSYNT

O Nanosynt é um substituto ósseo à base de fosfato de cálcio bifásico (60% de hidroxiapatita e 40% de β -fosfato tricálcico), para ser utilizado no preenchimento de falhas ósseas, objetivando uma reconstrução funcional e a obtenção de uma estética natural na regeneração. É um material que se apresenta na forma de grânulos e blocos com as seguintes dimensões:

Linha Hospitalar Grânulos:



1000 a 2000 μm

Imagem 1 — Ilustra as dimensões disponíveis para comercialização do Nanosynt em Grânulo; 1000 a 2000 μm . | Fonte - Dados internos, FGM Dental Group

Blocos (altura, comprimento e largura):






Imagem 2 — Versões disponíveis: (A) 05x10x10 mm; (B) 10x10x10 mm; (C) 08x20x20 mm. | Fonte - Dados internos, FGM Dental Group

A linha Nanosynt Hospitalar apresenta alto grau de pureza em seus grânulos ($\geq 95\%$), composto por aglomerados nanoestruturados contendo poros interconectados. Possui ação osteocondutora, sendo absorvido e substituído por tecido ósseo vivo durante a remodelação óssea.

Porosidade total média de 95%




Imagem 3 — Padrão morfológico de Nanosynt Grânulos. Imagens obtidas por microscopia eletrônica de varredura. | Fonte - Dados internos, FGM Dental Group

Na composição do Nanosynt, seja em forma de grânulos ou bloco, a combinação de hidroxiapatita e β -fosfato tricálcico desempenha papel complementar no processo de regeneração óssea. A hidroxiapatita, por apresentar uma taxa de absorção mais lenta, contribui para a manutenção da estabilidade mecânica e dimensional do volume enxertado conforme o gráfico 1, evitando uma reabsorção excessiva e favorecendo o resultado estético e funcional.

Por outro lado, o β -fosfato tricálcico estimula a resposta biológica nas fases iniciais da formação óssea, criando um ambiente favorável para sua substituição gradual pelo osso natural¹.

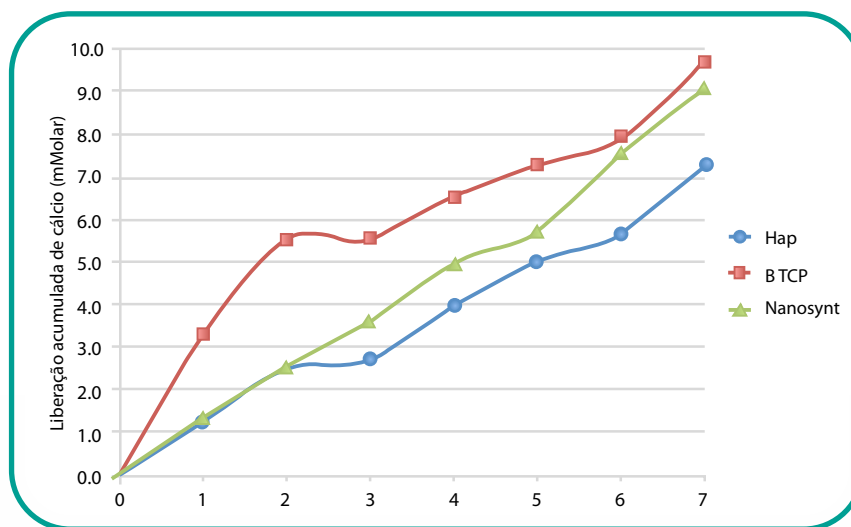


Gráfico 1 — Curva de liberação acumulada de cálcio obtida para o Nanosynt. Fonte: (TOVAR et al., 2014b).

Essa sinergia entre os componentes do Nanosynt é especialmente relevante em procedimentos bucomaxilofaciais, nos quais o reposicionamento da maxila e mandíbula pode gerar falhas ósseas (gaps). Tais falhas representam um risco à união óssea e à estabilidade pós-operatória, podendo levar à recidiva. Nesse contexto, a enxertia óssea com materiais como o Nanosynt visa preencher essas lacunas, promovendo uma cicatrização eficiente e contribuindo para a estabilidade funcional e estética da estrutura óssea reconstituída².

IMPORTÂNCIA DO USO DE BIOMATERIAIS NAS CIRURGIAS BUCOMAXILOFACIAIS

Enxertos ósseos são fundamentais para promover a união em áreas com pouco contato entre segmentos ósseos, como nas osteotomias. Sem preenchimento adequado, há risco de formação de tecido fibroso e defeitos ósseos, comprometendo a estabilidade, o resultado funcional e a estética³.

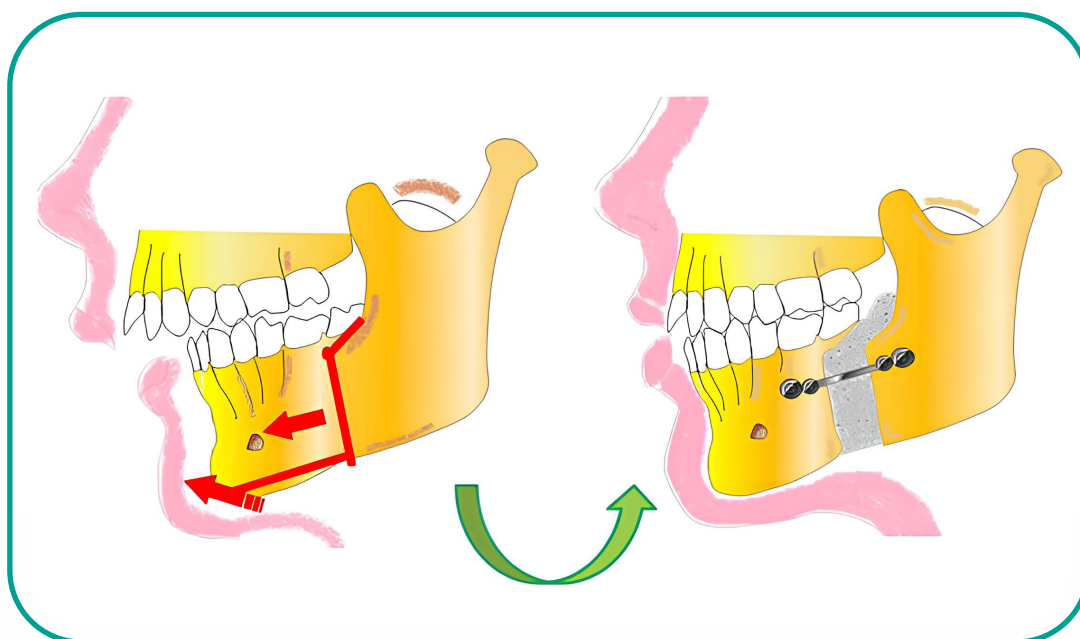
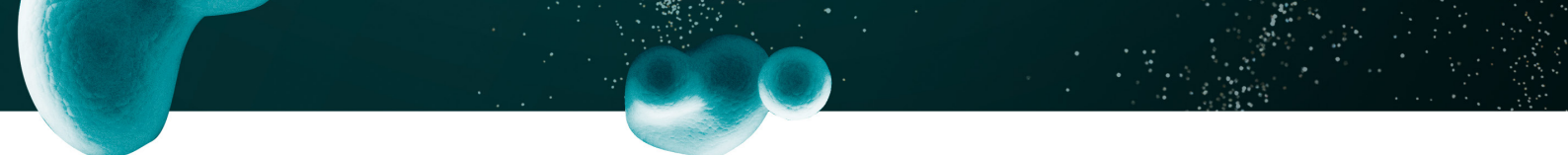


Imagem 4 — Cirurgia de osteotomia realizada para correção de classe II esquelética grave, com reposicionamento mandibular visando à harmonização funcional e estética. | Fonte: (INCHINGOLO et al., 2023).

EVIDÊNCIAS CLÍNICAS DO EMPREGO DE BIOMATERIAIS NAS CIRURGIAS BUCOMAXILOFACIAIS

A literatura científica apresenta forte respaldo para o uso de biomateriais em cirurgias bucomaxilofaciais. Revisões sistemáticas demonstram que o preenchimento de falhas ósseas contribui significativamente para a cicatrização em osteotomias Le Fort I e Osteotomia Sagital Bilateral (BSSO). Além disso, há boa evidência de que esse preenchimento melhora a qualidade da união óssea e proporciona maior estabilidade a longo prazo, com destaque para a osteotomia Le Fort I e mento⁴.

No aspecto estético, os estudos indicam que o preenchimento do defeito ósseo com enxertos, após avanço de mandíbula, reduz a incidência de irregularidades na basal onde há maior risco de formação de degrau ósseo, contribuindo para uma melhor resposta dos tecidos moles¹. Em grandes avanços mandibulares (≥ 10 mm), o uso de enxerto mostrou-se eficaz na redução do tamanho e da incidência de defeitos ósseos². Um estudo comparativo revelou que o defeito médio final foi de apenas 0,7 mm no grupo com enxerto, contra 3,0 mm no grupo sem enxerto, com ausência completa de defeitos em 72% dos casos enxertados⁵.



Dentro desse cenário, o Nanosynt Hospitalar apresenta-se como uma alternativa, combinando hidroxiapatita e β -fosfato tricálcico para oferecer estabilidade mecânica e estímulo à regeneração óssea. Sua composição o torna indicado para o preenchimento de falhas ósseas, alinhando-se às evidências que sustentam o uso de biomateriais em cirurgias bucomaxilofaciais.

Com base nas evidências, o enxerto ósseo é fortemente recomendado nos casos de⁴:

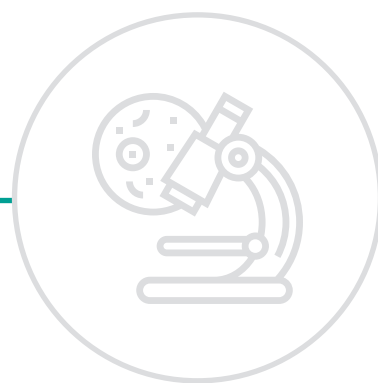- Avanços maxilares superiores a 5 mm e mandibulares superiores a 8 mm;
- Reposicionamento inferior da maxila e do mento de 5 mm;
- Todos os defeitos ósseos intraoperatórios palpáveis após BSSO e osteotomia de mento.

NANOSYNT: ALINHADO ÀS EXIGÊNCIAS DA CIRURGIA BUCOMAXILOFACIAL

A previsibilidade e o sucesso dos procedimentos bucomaxilofaciais dependem diretamente da escolha de biomateriais que atendam aos requisitos técnicos e biológicos da regeneração óssea. A literatura científica aponta que o material ideal deve atuar como um arcabouço osteocondutivo, guiando a formação óssea e minimizando riscos de complicações⁴.

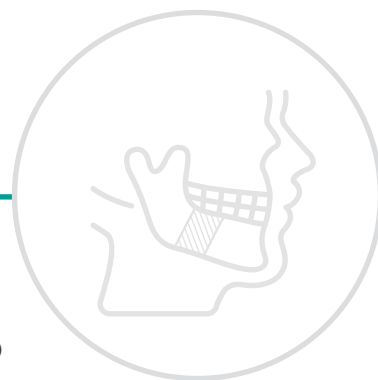Segurança Biológica:

Em ambientes cirúrgicos que exigem controle rigoroso de contaminação, o Nanosynt se destaca por ser um biomaterial 100% sintético, eliminando riscos associados a materiais de origem biológica. Essa característica garante maior segurança ao paciente e confiabilidade ao cirurgião, além de menor morbidade quando comparado a enxertos autógenos.



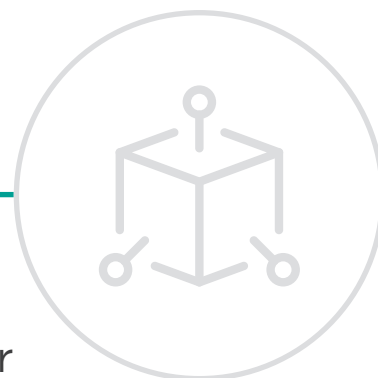Eficiência na Regeneração Óssea:

Para cirurgias que envolvem reposicionamento ósseo, como Le Fort I e BSSO, há forte evidência de que o uso de enxertos favorece a cicatrização¹. O Nanosynt Hospitalar, com sua estrutura altamente porosa e osteocondutora, permite a vascularização eficiente, a migração de osteoblastos e a neoformação óssea, evitando a encapsulação por tecido conjuntivo fibroso. Essa performance está alinhada aos princípios da Regeneração Óssea Guiada, que combinam substitutos ósseos com membranas absorvíveis para resultados previsíveis^{6,7}.



Adaptação Personalizada e Estabilidade:

A estabilidade óssea é outro fator crítico, especialmente em movimentos inferiores da maxila superiores a 5 mm, onde o risco de micromovimentos pode comprometer o resultado funcional e estético. Neste contexto, o Nanosynt Block oferece facilidade de manuseio e pode ser esculpido conforme o defeito.



LINHA NANOSYNT HOSPITALAR E NANOSYNT BLOCK

Nanosynt reúne as características essenciais exigidas pelas cirurgias bucomaxilofaciais: segurança, osteocondutividade, porosidade adequada e versatilidade de aplicação. Sua performance técnica está em sintonia com as evidências científicas que sustentam o uso de biomateriais como aliados na regeneração óssea, estabilidade cirúrgica e excelência estética.



CASOS CLÍNICOS

CASO CLÍNICO 1: Preenchimento do defeito ósseo com Nanosynt Hospitalar, na osteotomia sagital bilateral do ramo mandibular, em avanço de mandíbula

Autor: Dr. Matheus Coelho Blois

Avaliação inicial:

Paciente do sexo masculino apresenta retrognatismo mandibular associado à má oclusão Classe II de Angle. A análise facial revela perfil convexo, com deficiência anteroposterior da mandíbula e acentuado sulco mentolabial. O paciente também relata queixas respiratórias, possivelmente relacionadas à limitação funcional decorrente da discrepância esquelética.

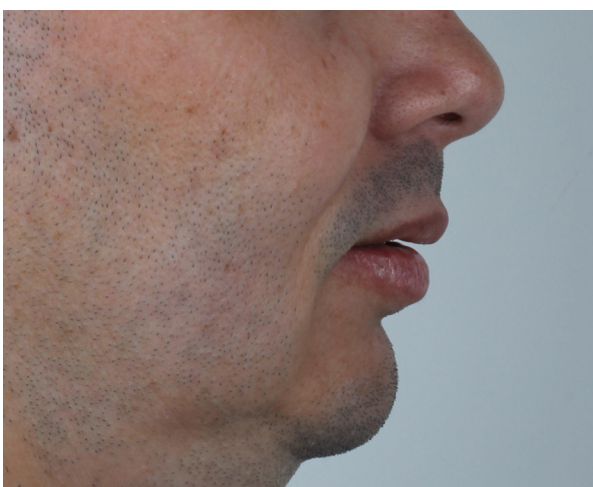

Figura 1: Foto de perfil facial pré-operatória

Tratamento executado:

Foi realizada a correção cirúrgica da deformidade dentofacial padrão II. O procedimento consistiu em avanço mandibular de 12 mm, por meio de osteotomia sagital bilateral dos ramos mandibulares. Os defeitos ósseos resultantes foram preenchidos com o biomaterial Nanosynt Hospitalar, visando promover o reparo e evitar degraus ósseos palpáveis no pós-operatório.

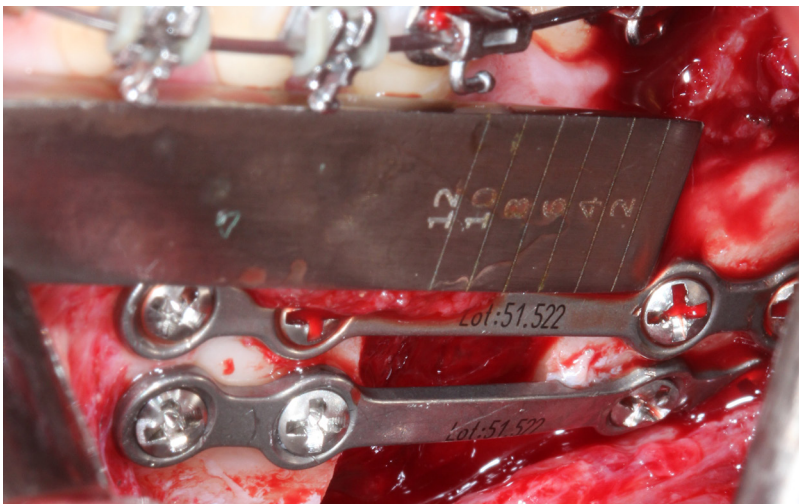


Figura 2: Defeito ósseo em função do avanço de mandíbula

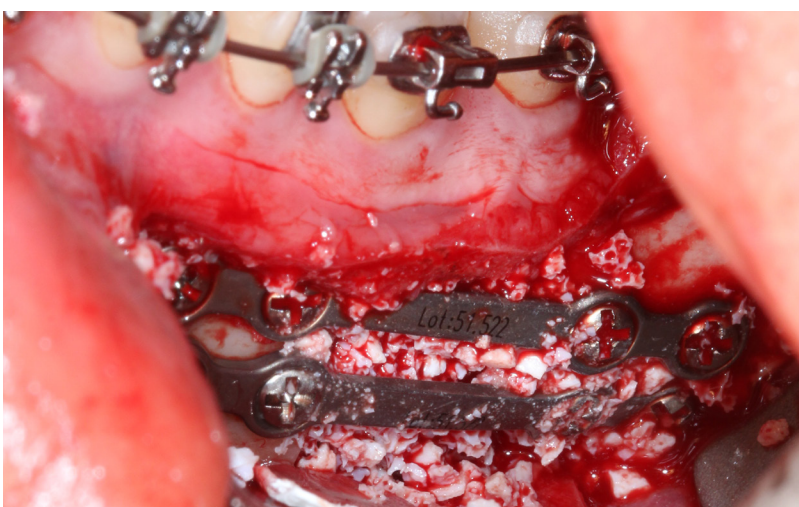

Figura 3: Preenchimento do defeito ósseo com Nanosynt Hospitalar

Acompanhamento:

Acompanhamento pós-cirúrgico de 6 meses evidenciando o perfil harmônico do paciente. Ao exame de imagem pós-operatório de 12 meses podemos observar neoformação óssea.

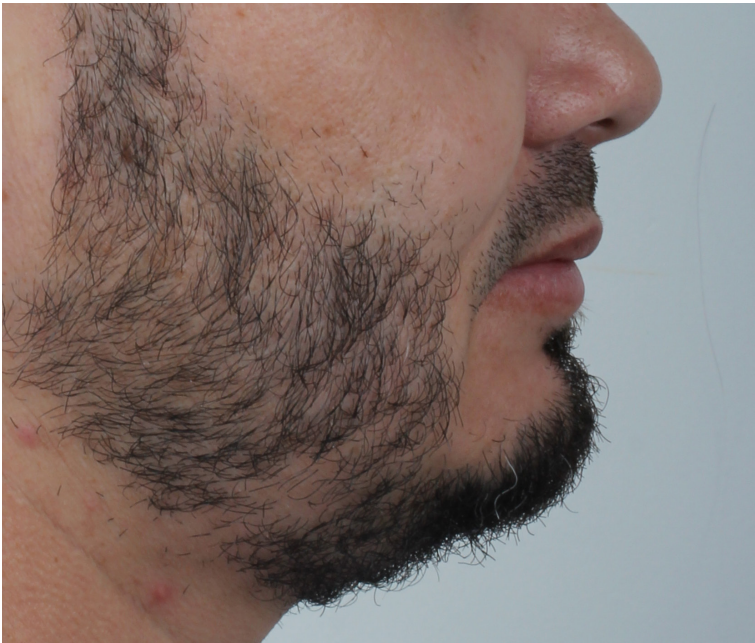

Figura 4: Foto de perfil facial pós-operatória

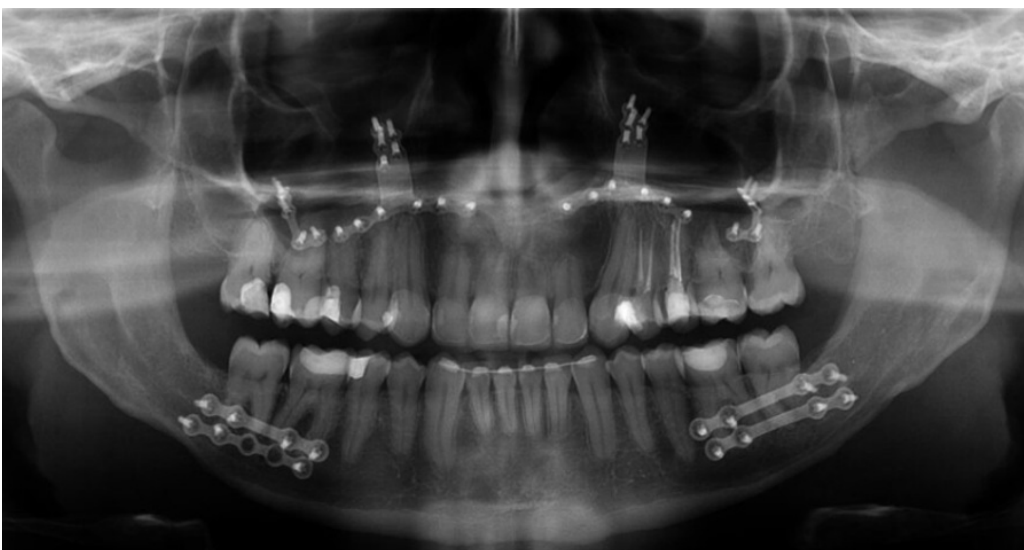

Figura 5: Imagem radiográfica de acompanhamento.

Conclusão:

A obtenção de qualidade respiratória em pacientes bem como a manutenção da estabilidade em avanços mandibulares superiores a 6 mm, estão diretamente relacionadas à adequada consolidação óssea entre os segmentos após osteotomias corretivas. A utilização de enxertos ou substitutos ósseos para preenchimento dos defeitos é recomendada, visando promover osteointegração e minimizar complicações pós-operatórias. O biomaterial Nanosynt Hospitalar, devido às suas propriedades físico-químicas, apresenta excelente adaptabilidade e facilidade de manipulação intraoperatória, permitindo aplicação precisa no espaço ósseo. Essa abordagem contribui para a redução da incidência de irregularidades ósseas e falhas de consolidação.

CASO CLÍNICO 2: Enxertia com Nanosynt Block em Osteotomia Le Fort I

Autor: Dr. Matheus Coelho Blois

Avaliação inicial:

Paciente do sexo feminino apresenta deformidade dentofacial caracterizada por face curta, retrognatismo bimaxilar, deficiência vertical da maxila e ausência de exposição gengival ao sorrir. O quadro clínico inclui má oclusão Classe II de Angle, acompanhada de desvio da linha média.

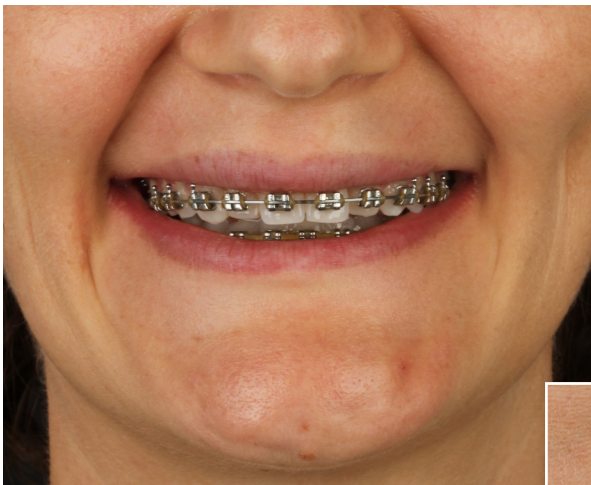

Figura 1: Foto frontal pré-operatória

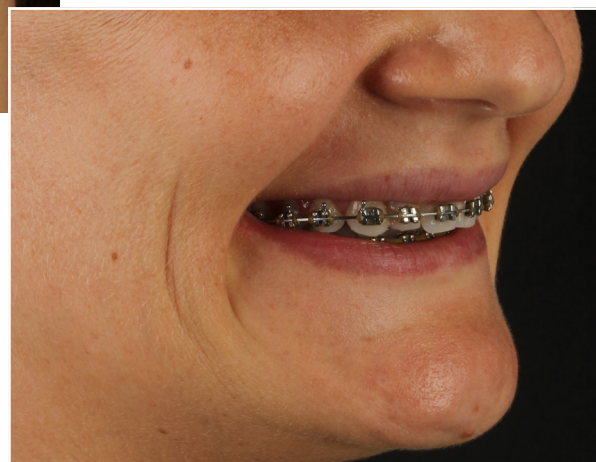

Figura 2: Foto de perfil facial pré-operatória

Tratamento executado:

Foi realizada correção cirúrgica da deformidade dentofacial. O procedimento incluiu uma osteotomia Le Fort I com avanço maxilar de 4 mm e reposicionamento inferior de 3 mm, obtido através de rotação horária do plano oclusal. Complementarmente, foi realizado avanço mandibular de 5 mm. Para a estabilização do defeito gerado na osteotomia Le Fort I, foi utilizado um Nanosynt Block fixado com parafuso, com o objetivo de promover estabilidade e estimular a neoformação óssea.

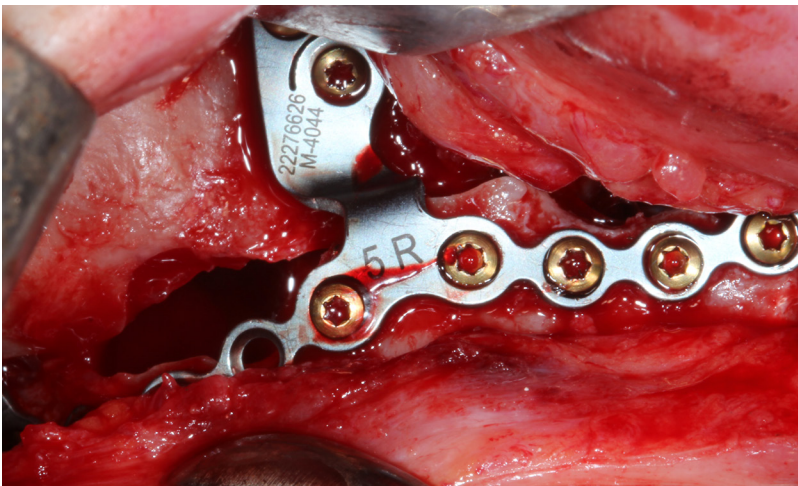

Figura 3: Defeito ósseo em função do avanço e reposicionamento inferior de maxila

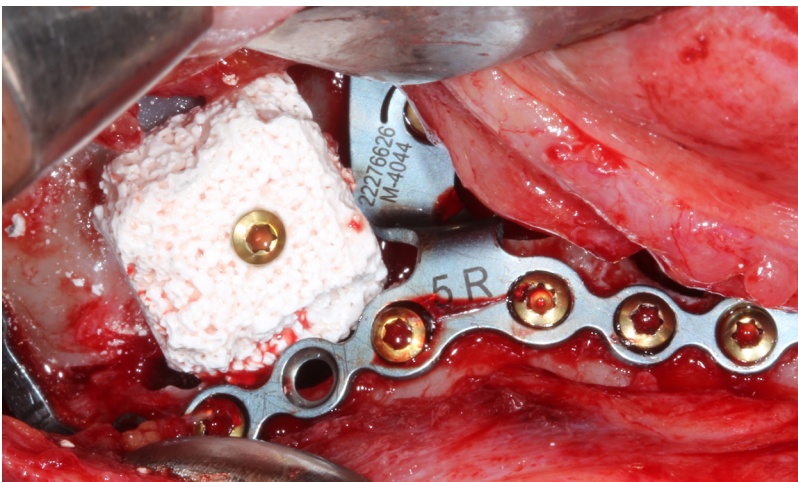


Figura 4: Estabilização e fixação do Nanosynt Block com parafuso sobre o leito ósseo

Acompanhamento:

No acompanhamento clínico de três meses, observa-se, por meio de registro fotográfico, a manutenção de um perfil facial harmônico. A oclusão encontra-se em Classe I de Angle, com preservação da linha média.

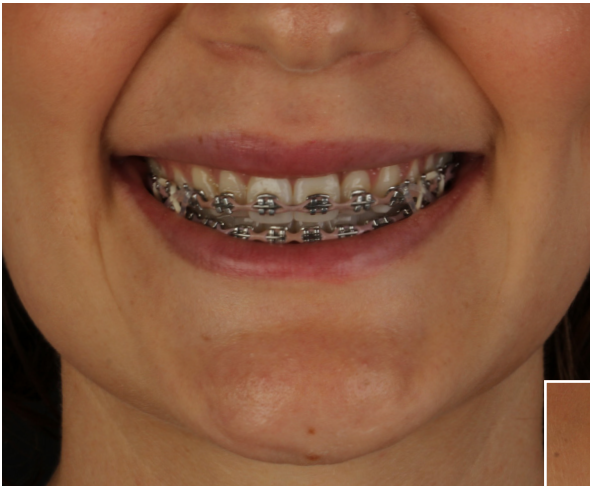

Figura 5: Foto frontal pós-operatória

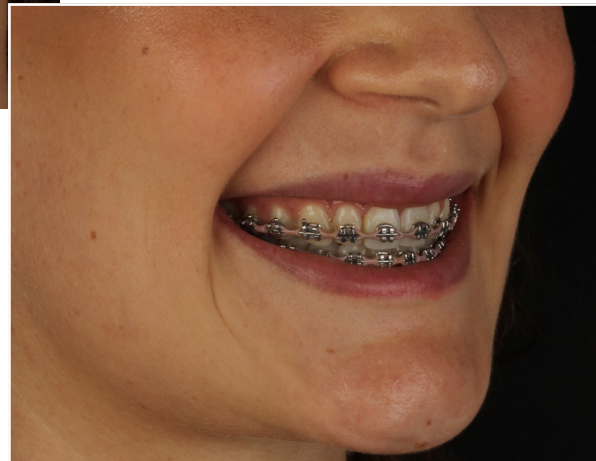

Figura 6: Foto de perfil facial pós-operatória

Conclusão:

Reposicionamentos inferiores da maxila superiores a 5 mm podem apresentar risco aumentado de instabilidade quando não acompanhados de enxertia óssea, favorecendo a ocorrência de pseudoartrose e recidiva. A utilização do biomaterial Nanosynt Block, fixado com parafuso sobre o leito ósseo, contribui para a estabilização da área operada e favorece a consolidação óssea, reduzindo a probabilidade de recidivas pós-operatórias.

CASO CLÍNICO 3: Regeneração óssea guiada após enucleação de cisto residual

Autores: Dr. Thiago Roberto Gemeli, Dra. Ahylym Restrepo Marin, Dra. Flávia Turmina e Dr. Rafael Cury Cecato.

Avaliação inicial:

Ao realizar exames complementares em consulta de rotina, observou-se uma lesão de tamanho considerável na região do elemento 14. Analisando as características da lesão associadas ao histórico de exodontia prévia na região, a hipótese diagnóstica recaiu sobre o cisto residual.

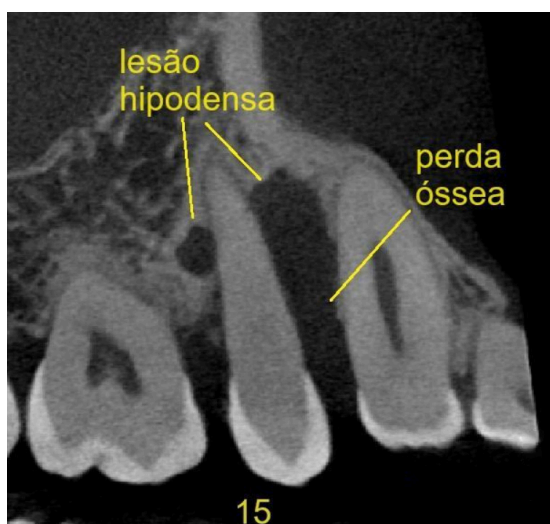


Figura 1: Corte tomográfico sagital evidenciando perda óssea proximal entre o pré-molar e o canino, compatível com cisto residual

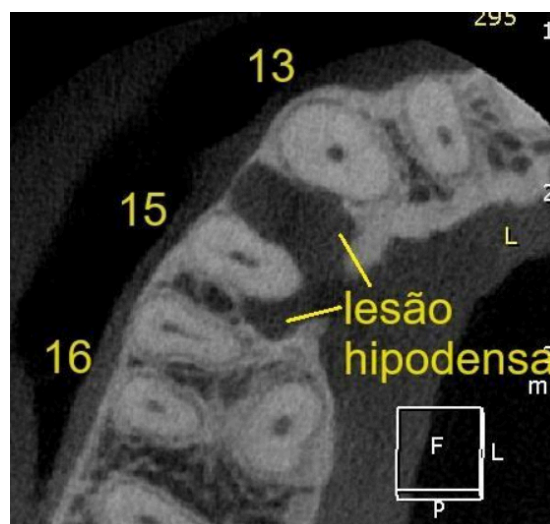


Figura 2: Corte tomográfico axial evidenciando perda óssea proximal entre o pré-molar e o canino, compatível com cisto residual

Tratamento executado:

Optou-se pela enucleação completa da lesão, realizada por meio de acessos vestibular e palatino, considerando sua localização interradicular e extensão transóssea. Fragmento representativo foi coletado e encaminhado para exame anatomopatológico visando confirmação diagnóstica e avaliação do potencial recidivante. Na sequência, procedeu-se à regeneração do defeito ósseo utilizando biomateriais da FGM, com o objetivo de restabelecer a arquitetura óssea e favorecer a reparação tecidual.

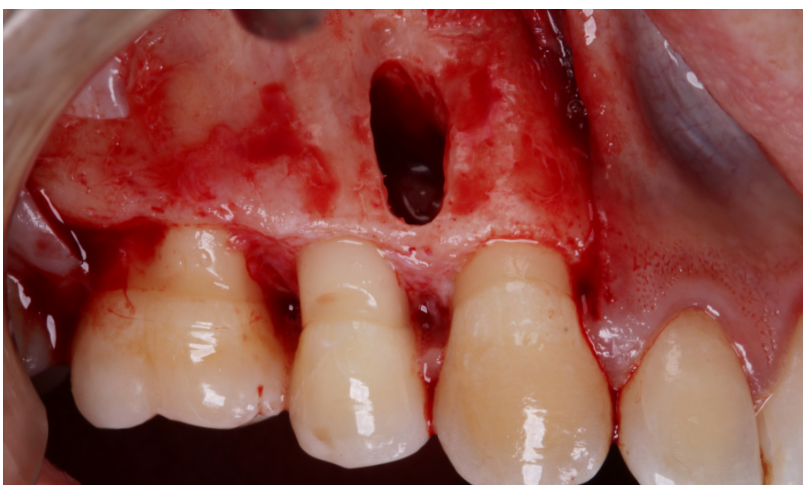

Figura 3: Deslocamento do tecido gengival seguido de enucleação e curetagem da região afetada, visando à remoção completa da lesão e preparo do leito cirúrgico

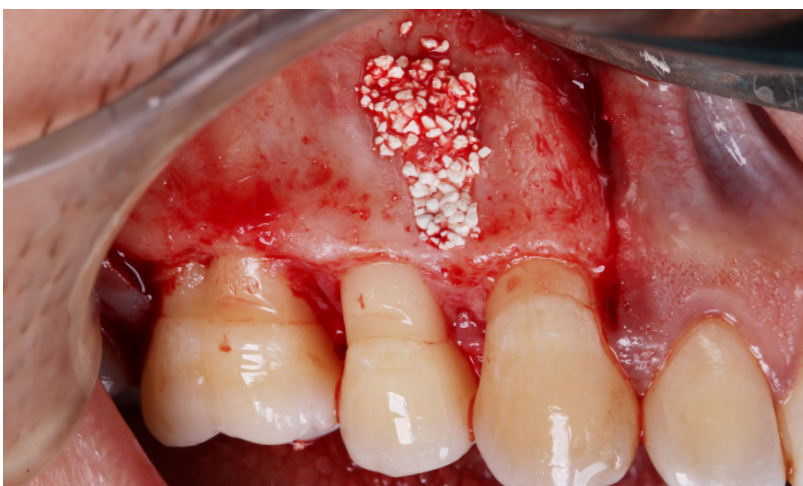

Figura 4: Preenchimento do defeito ósseo com o biomaterial sintético Nanosynt, visando à promoção da regeneração óssea na área tratada

Acompanhamento:

O exame anatomopatológico confirmou a hipótese diagnóstica inicial de cisto residual. Após 90 dias, observa-se estabilidade dimensional da área regenerada, evidenciando a previsibilidade da abordagem terapêutica. O paciente permanece em acompanhamento clínico e radiográfico, visando monitorar a consolidação óssea e prevenir possíveis recidivas.

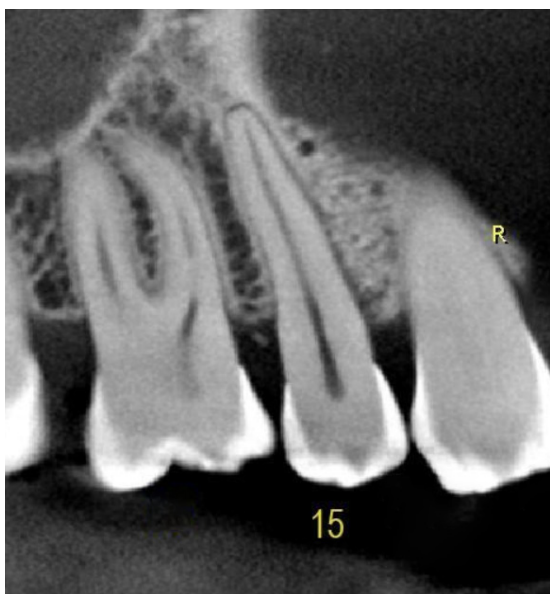


Figura 5: Plano tomográfico sagital evidenciando o preenchimento do defeito ósseo com biomaterial

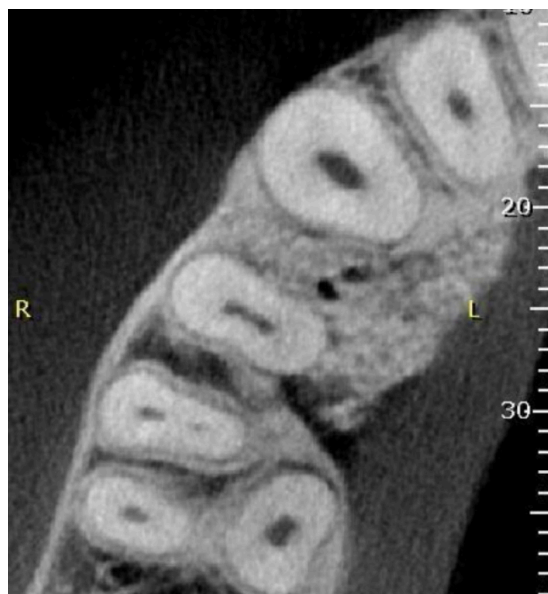

Figura 6: Plano tomográfico axial evidenciando o preenchimento do defeito ósseo com biomaterial

Conclusão:

A abordagem cirúrgica adotada, aliando enucleação completa à utilização de biomateriais e fatores autólogos, proporcionou um ambiente favorável à regeneração óssea. Essa conduta reflete a integração entre evidência científica e prática clínica, assegurando resultados funcionais e estéticos satisfatórios.

CASO CLÍNICO 4: Regeneração Óssea Guiada Associada à Enucleação de Cisto Periapical: Relato de Caso Clínico

Autor: Dr. Matheus Coelho Blois

Avaliação inicial:

Durante exame radiográfico de rotina, observou-se imagem hipodensa associada a adelgaçamento da cortical vestibular e reabsorção externa superficial da raiz do elemento 21, envolvendo os dentes 12, 11 e 21. A análise clínica evidenciou necrose pulpar do elemento 12, sugerindo lesão periapical com características compatíveis a cisto periapical.

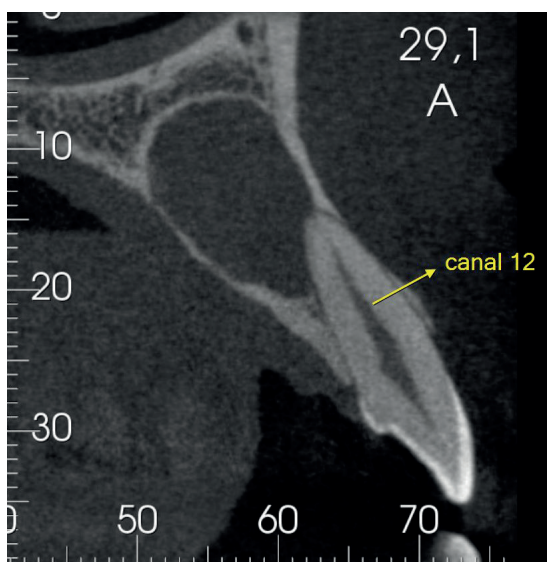


Figura 1: Corte tomográfico evidenciando as dimensões da lesão em relação ao elemento 12

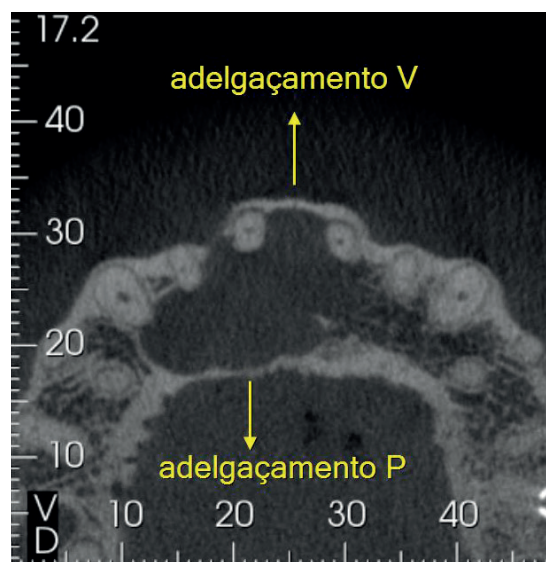


Figura 2: Corte tomográfico axial evidenciando a expansão óssea decorrente do crescimento da lesão

Tratamento executado:

Como etapa inicial, realizou-se o tratamento endodôntico do elemento 12, visando a eliminação do processo infeccioso. Em seguida, procedeu-se à enucleação da lesão periapical por acesso palatino, seguida de ampla curetagem da cavidade óssea. Para promover a regeneração, o defeito foi preenchido com biomaterial Nanosynt Hospitalar, favorecendo a reparação tecidual e a manutenção da arquitetura óssea.

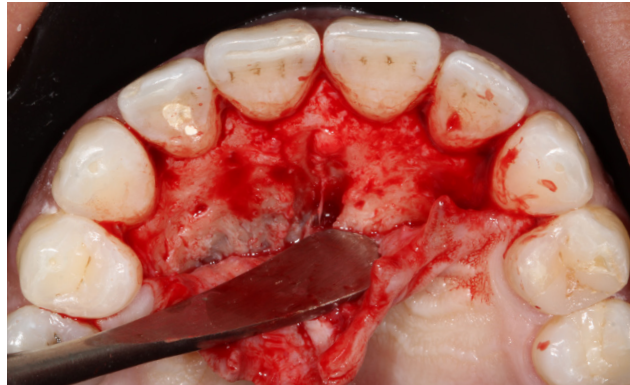

Figura 3: Deslocamento cirúrgico do tecido gengival palatino, evidenciando a área previamente comprometida

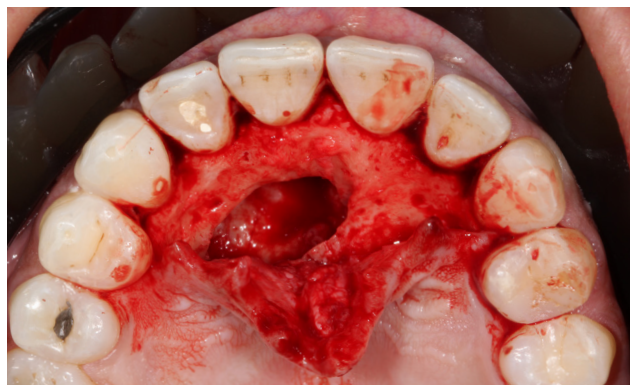


Figura 4: Remoção cirúrgica completa da lesão, com exposição do defeito ósseo associado

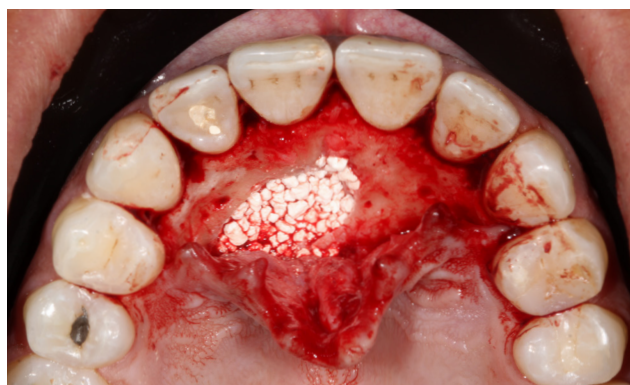

Figura 5: Preenchimento do defeito ósseo com substituto ósseo sintético (Nanosynt), visando à regeneração tecidual guiada

Acompanhamento:

Após 3 anos, o monitoramento tomográfico evidenciou manutenção dimensional da estrutura óssea e integração do Nanosynt Hospitalar ao leito cirúrgico, confirmando a previsibilidade da regeneração óssea guiada.

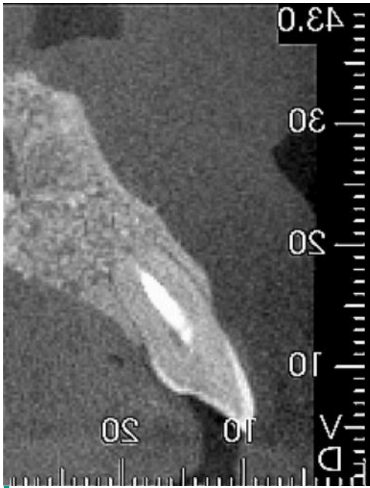


Figura 6: Imagem tomográfica de acompanhamento após 3 anos do elemento 12, evidenciando a previsibilidade clínica do preenchimento ósseo realizado

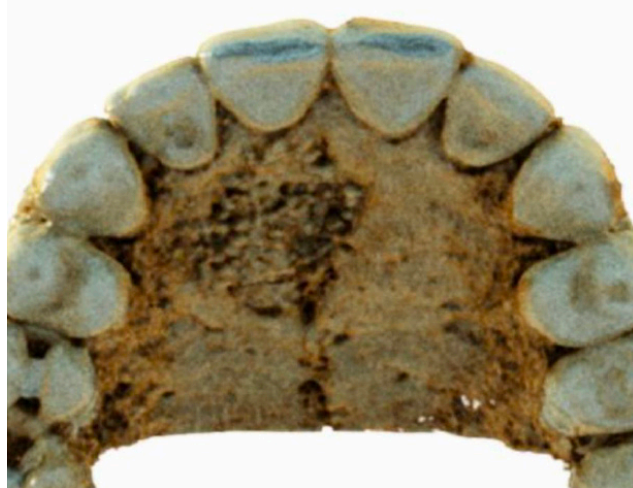

Figura 7: Imagem tomográfica renderizada de acompanhamento após 3 anos da região palatina, evidenciando a manutenção volumétrica e a estabilidade do preenchimento ósseo

Conclusão:

A abordagem integrada, combinando tratamento endodôntico e enucleação cirúrgica com regeneração óssea guiada, demonstrou alta previsibilidade clínica. A utilização do biomaterial Nanosynt Hospitalar favoreceu a manutenção dimensional e a incorporação ao leito ósseo. O acompanhamento tomográfico após 3 anos confirmou a estabilidade estrutural, evidenciando a efetividade da técnica empregada. Esses resultados reforçam a importância da associação entre terapias regenerativas e protocolos cirúrgicos bem planejados.

CASO CLÍNICO 5: Reconstrução de maxila atrófica utilizando biomaterial sintético e fibrina rica em plaquetas e leucócitos

Autores: Bernardo Born Passoni, Jiuliani Radünz, Antonio Otávio Marconcin Neves, Caroline Freitas Rafael, Cesar Augusto Magalhães Benfatti, Ricardo de Souza Magini

Avaliação inicial:

O exame clínico demonstrou boa saúde bucal geral, porém com perda acentuada da dimensão vertical de oclusão (DVO). Na região edêntula, constatou-se redução vestibulo-palatina e perda de altura óssea. A tomografia computadorizada evidenciou pneumatização do seio maxilar esquerdo, ocasionando defeito vertical, além de reabsorção óssea severa em espessura na região anterior da maxila.

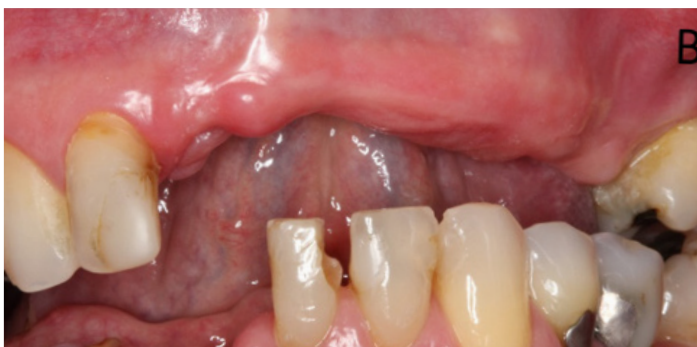

Figura 1: Imagem intraoral demonstrando as condições teciduais iniciais da área a ser submetida à regeneração óssea

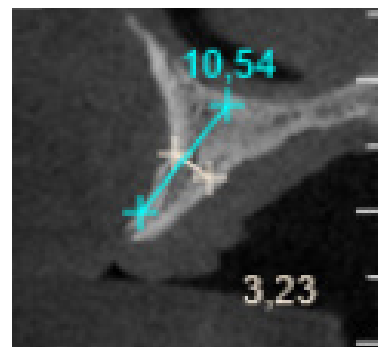


Figura 2: Corte tomográfico coronal evidenciando a espessura reduzida do tecido ósseo na região do elemento 24

Tratamento executado:

Foi confeccionado PRF-block combinando Nanosynt (hidroxiapatita e β -fosfato tricálcico) com fragmentos de L-PRF e fibrina líquida para coesão. Sob anestesia local, realizou-se incisão sobre a crista do rebordo, levantamento de retalho total e abertura de janela lateral no seio maxilar esquerdo, com elevação da membrana de Schneider e preenchimento com PRF-block. Na região anterior, aplicou-se Regeneração Óssea Guiada pela técnica do parafuso tenda, utilizando quatro parafusos e PRF-block para ganho volumétrico.

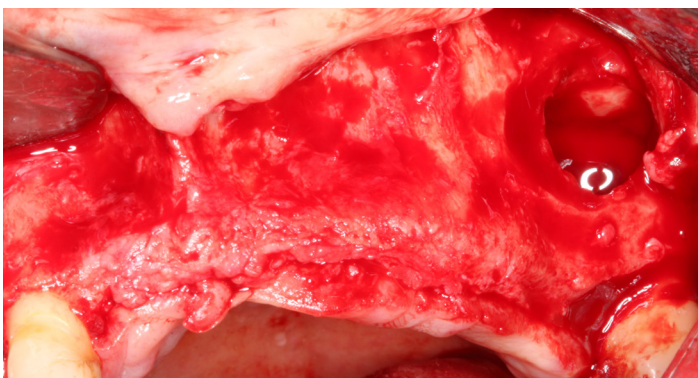


Figura 3: Exatão da estrutura óssea vestibular com deslocamento da membrana sinusal durante o procedimento cirúrgico

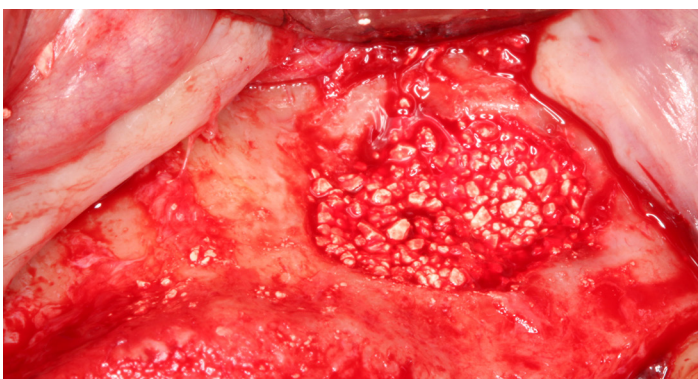


Figura 4: Preenchimento do seio maxilar com substituto ósseo sintético (Nanosynt) associado ao PRF-Block, visando à regeneração óssea guiada

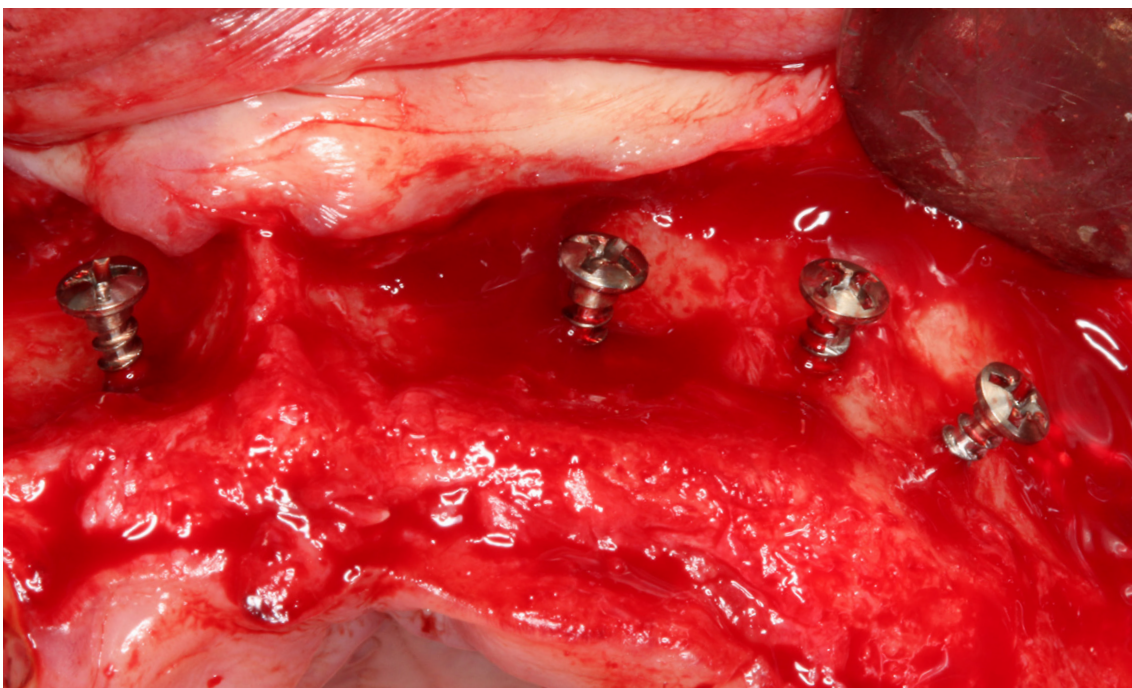


Figura 5: Instalação de parafusos de fixação para execução da técnica de tenda, visando à manutenção do espaço para regeneração óssea

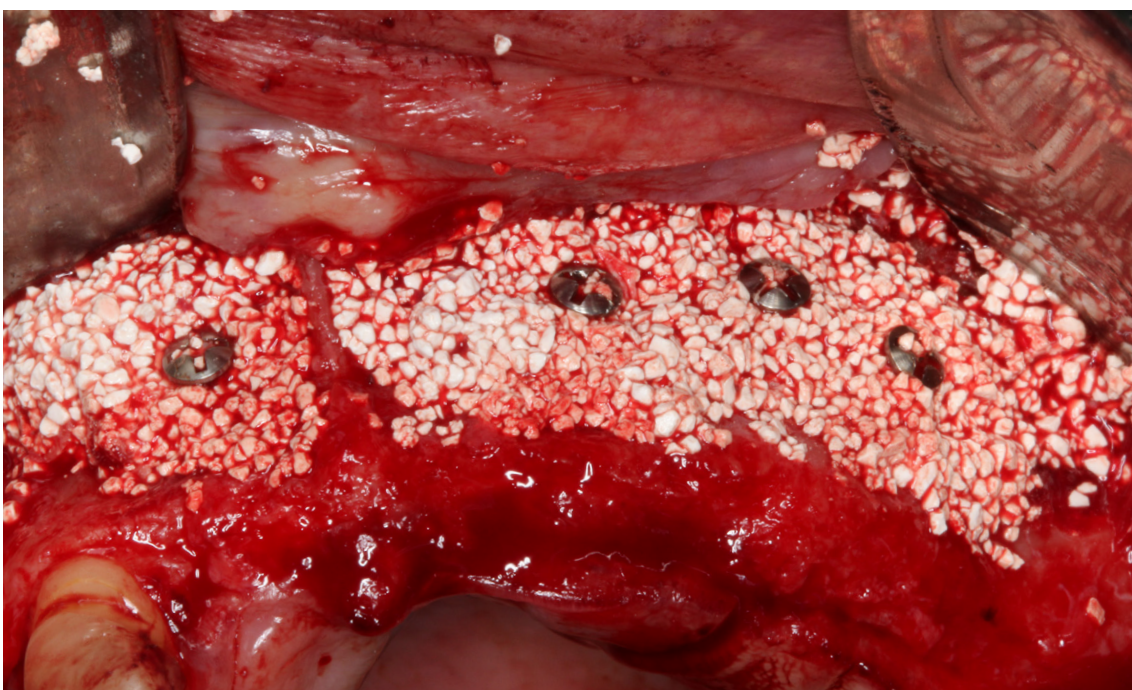

Figura 6: Acomodação do PRF-Block com Nanosynt sobre o leito ósseo e os parafusos de fixação, configurando a técnica de tenda para manutenção do espaço regenerativo

Acompanhamento:

Após seis meses, a tomografia computadorizada evidenciou ganho ósseo significativo no seio maxilar e aumento volumétrico na região anterior, possibilitando a instalação de implantes com paralelismo adequado e previsibilidade cirúrgica.

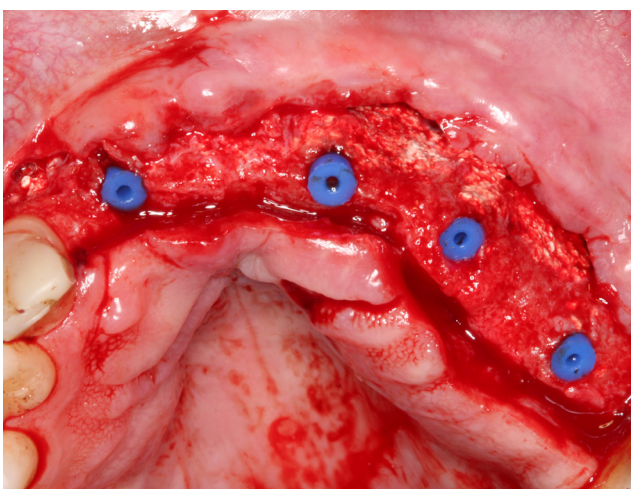


Figura 7: Imagem intraoral da reabertura dos implantes, evidenciando o ganho de espessura óssea vestibular na área previamente regenerada

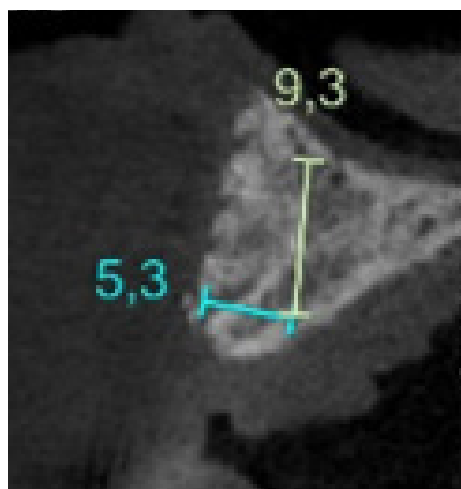


Figura 8: Corte tomográfico coronal de acompanhamento aos 6 meses, demonstrando o ganho de espessura óssea após o procedimento regenerativo

Conclusão:

Com base nos resultados obtidos, a técnica de Regeneração Óssea Guiada associada ao uso de parafusos tenda, Nanosynt Hospitalar, i-PRF e L-PRF demonstrou ser segura e eficaz para reconstrução de maxilas atróficas. A integração do biomaterial ao leito ósseo e o ganho volumétrico observado confirmam a previsibilidade do protocolo. Essa abordagem possibilita estabilidade estrutural adequada para instalação de implantes com paralelismo ideal, garantindo suporte funcional e estético.

CASO CLÍNICO 6: Levantamento de Seio Maxilar para Instalação de Implante

Autores: Rafael Cury Cecato, Thiago Roberto Gemeli e Reinaldo Francisco do Nascimento

Avaliação inicial:

No exame clínico, constatou-se ausência dos dentes 24, 25, 26 e 27. A análise tomográfica revelou espessura óssea reduzida no assoalho do seio maxilar, impossibilitando a instalação imediata de implantes. Diante disso, indicou-se levantamento de seio maxilar para viabilizar a futura reabilitação protética com implantes.

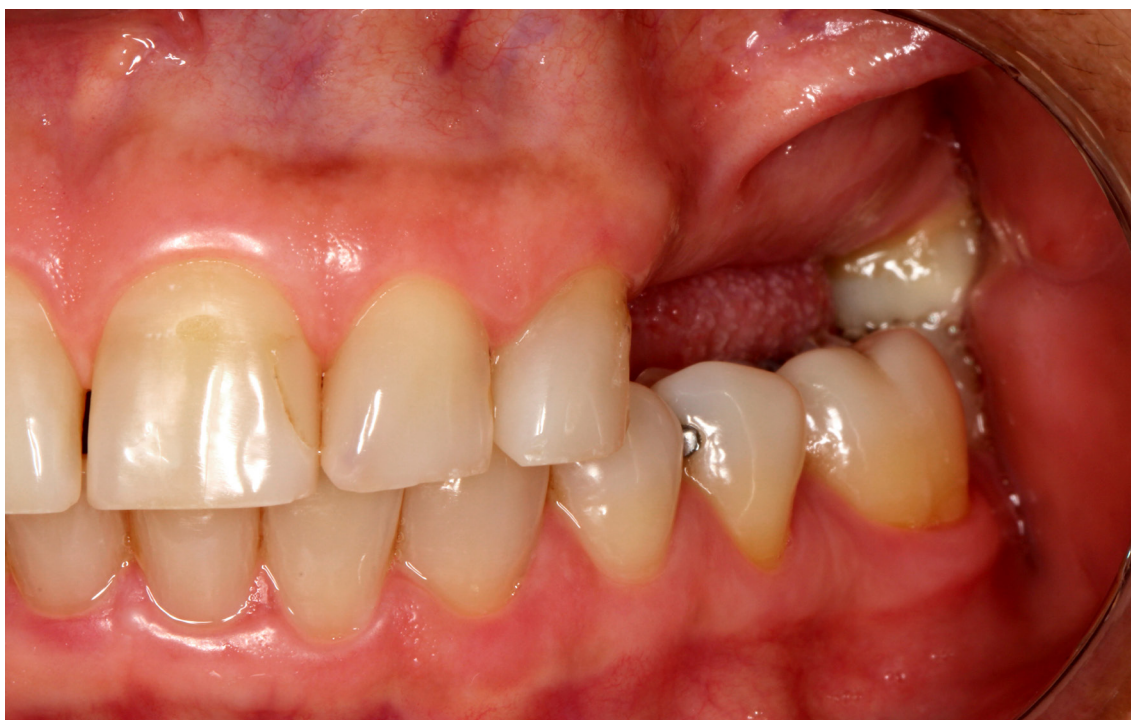

Figura 1: Aspecto clínico inicial

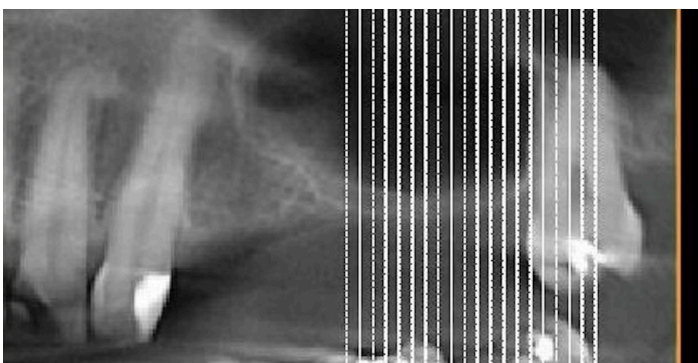


Figura 2: Imagem radiográfica evidenciando a espessura reduzida do assoalho do seio maxilar

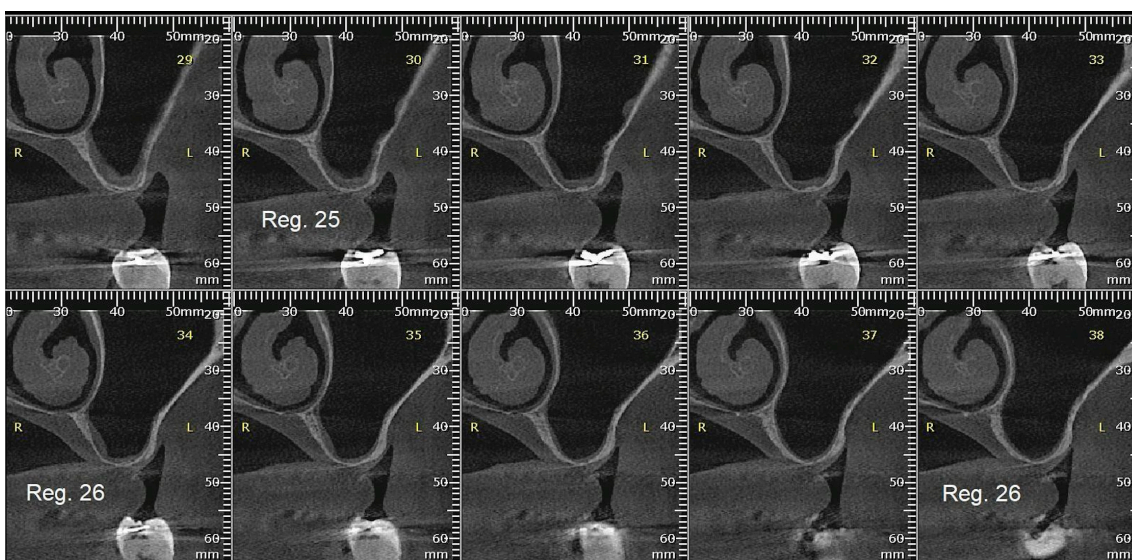


Figura 3: Imagem tomográfica evidenciando a espessura reduzida do assoalho do seio maxilar, compatível com deficiência óssea na região posterior

Tratamento executado:

Devido à insuficiência de volume ósseo para ancoragem dos implantes, realizou-se acesso cirúrgico com descolamento e levantamento da membrana sinusal. O espaço foi preenchido com Nanosynt Hospitalar, promovendo aumento volumétrico. A membrana sinusal e a janela de acesso foram protegidas com membrana sintética reabsorvível, garantindo estabilidade e previsibilidade para futura instalação dos implantes.

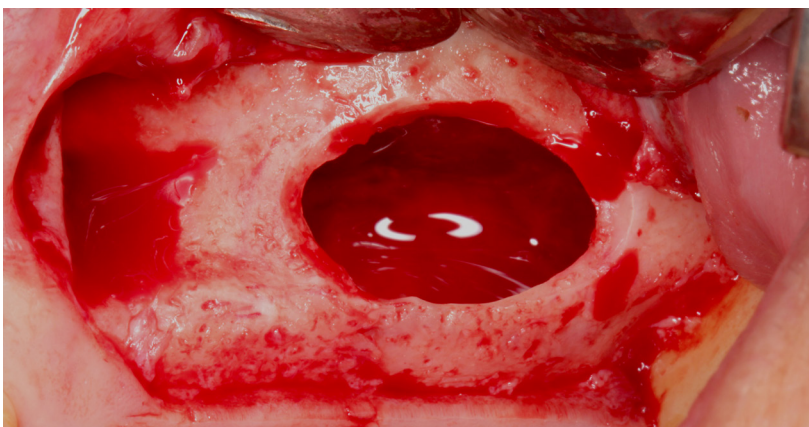


Figura 4: Acesso ao seio maxilar com descolamento e levantamento da membrana sinusal, permitindo a preparação da cavidade para o procedimento regenerativo

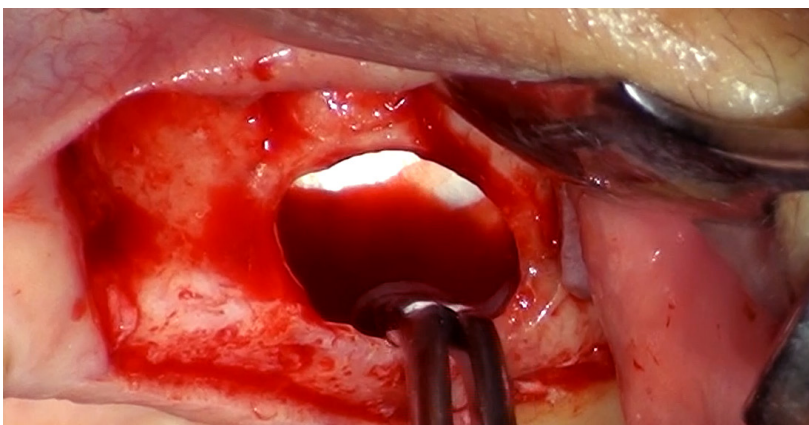


Figura 5: Adaptação da membrana Duosynt sobre a membrana epitelial que reveste a cavidade sinusal, visando à estabilização do enxerto e à regeneração óssea guiada

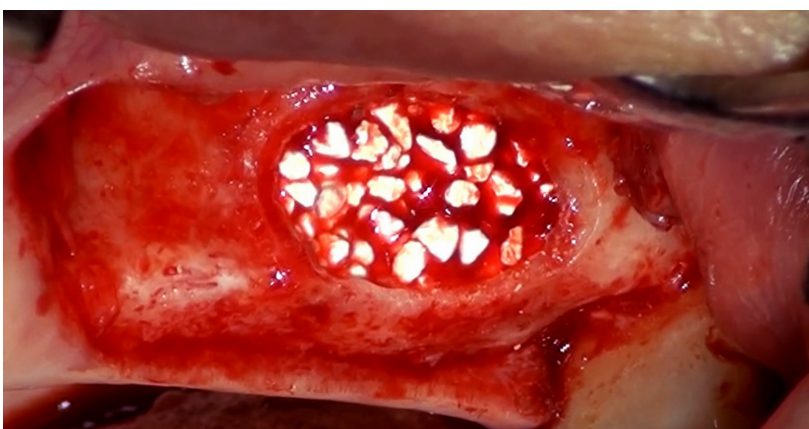

Figura 6: Cavidade sinusal preenchida com substituto ósseo sintético (Nanosynt Hospitalar), visando à promoção da regeneração óssea na região

Acompanhamento:

Após seis meses, a tomografia computadorizada evidenciou ganho ósseo significativo no seio maxilar e aumento volumétrico na região anterior, possibilitando a instalação de implantes com paralelismo adequado e previsibilidade cirúrgica.

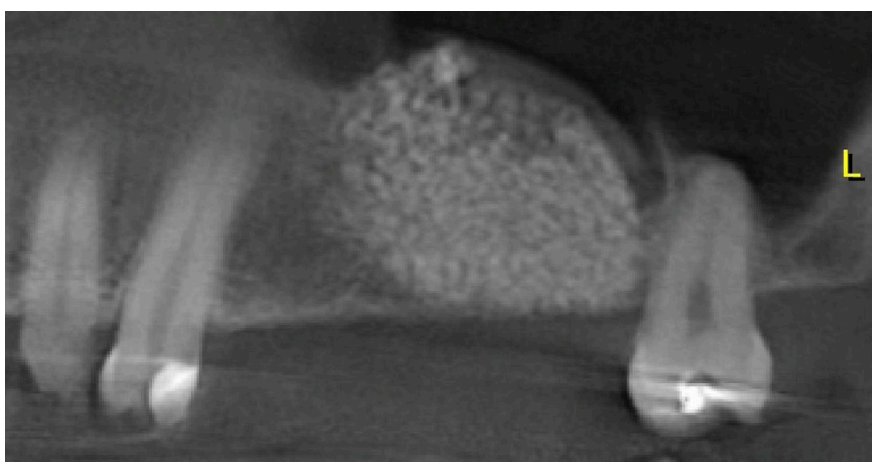


Figura 7: Imagem radiográfica obtida 6 meses após a cirurgia de enxertia, evidenciando a neoformação óssea e o ganho volumétrico na região tratada

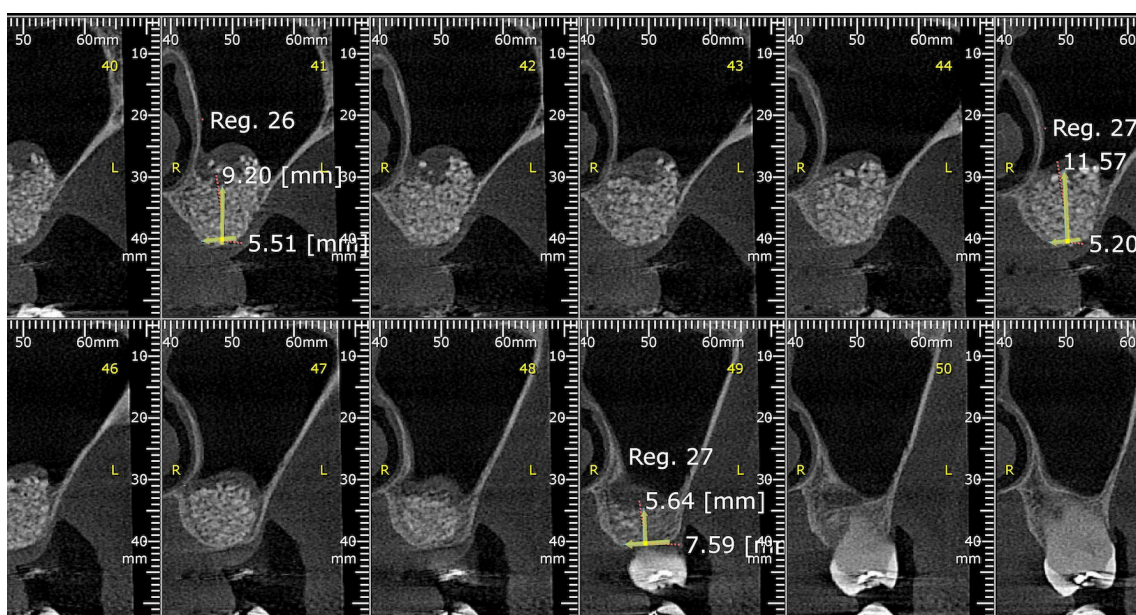


Figura 8: Imagem tomográfica em corte coronal demonstrando ganho ósseo significativo, tanto em altura quanto em espessura, após o procedimento regenerativo

Conclusão:

A ausência dos dentes 24, 25, 26 e 27, associada à espessura óssea insuficiente no assoalho do seio maxilar, indicou a necessidade de levantamento sinusal. O procedimento com Nanosynt Hospitalar e membrana Duosynt proporcionou aumento volumétrico previsível e estabilidade do enxerto. Após seis meses, exames radiográficos confirmaram incorporação do biomaterial e manutenção das dimensões ósseas. Esses resultados permitiram a instalação dos implantes com posicionamento protético ideal e paralelismo adequado. A técnica demonstrou alta eficácia e segurança para reconstrução óssea em maxilas atroficas.

REFERÊNCIAS

[1] TOVAR, N.; JIMBO, R.; COELHO, P. M. The physicochemical characterization and in vivo response of micro/nanoporous bioactive ceramic particulate bone graft materials. *Materials Science and Engineering C*, v. 43, p. 472–480, 2014.

[2] SANTOS, J. et al. Synthesis and evaluation of porous Nanosynt Block (FGM) as synthetic bone substitute for bone tissue engineering. *Coatings*, v. 15, p. 297, 2025. Disponível em: <<https://doi.org/10.3390/coatings15030297>>. Acesso em: 20 out. 2025.

[3] INCHINGOLO, A. M. et al. Orthognathic surgery and relapse: a systematic review. *Bioengineering*, Basel, v. 10, n. 9, p. 1071, 2023. Disponível em: <<https://doi.org/10.3390/bioengineering10091071>>. Acesso em: 20 out. 2025.

[4] ALYAHYA, A.; SWENNEN, G. R. J. Bone grafting in orthognathic surgery: a systematic review. *International Journal of Oral and Maxillofacial Surgery*, [S. l.], v. 48, p. 322–331, 2019. Disponível em: <<https://doi.org/10.1016/j.ijom.2018.08.014>>. Acesso em: 20 out. 2025.

[5] RAFFAINI, M. et al. How to prevent mandibular lower border notching after bilateral sagittal split osteotomies for major advancements: analysis of 168 osteotomies. *Journal of Oral and Maxillofacial Surgery*, [S. l.], v. 78, p. 1620–1626, 2020. Disponível em: <<https://doi.org/10.1016/j.joms.2020.04.036>>. Acesso em: 20 out. 2025.

[6] NEIVA, R. et al. LASSO GBR – rationale, technique, and long-term results. *Clinical Oral Implants Research*, [S. l.], 2018. Disponível em: <https://doi.org/10.1111/CLR.332_13358>. Acesso em: 20 out. 2025.

[7] ROJO-SANCHIS, C.; ALMERICH-SILLA, J. M.; PAREDES-GALLARDO, V. et al. Impact of bimaxillary advancement surgery on the upper airway and on obstructive sleep apnea syndrome: a meta-analysis. *Scientific Reports*, v. 8, p. 5756, 2018. Disponível em: <<https://doi.org/10.1038/s41598-018-24142>>. Acesso em: 20 out. 2025.



A marca do sorriso



Verifique as certificações aplicáveis aos produtos

fgmdentalgroup.com

 [fgmimplantes](#)  [FGM Dental Group - Implantes](#)  [fgmimplantes](#)