FGM news

VOLUME 16 . 2014 . JOINVILLE . SANTA CATARINA . BRASIL

CASOS CLÍNICOS INÉDITOS
Confira os estudos de grandes nomes da Odontologia atual

LANÇAMENTOS
Conheça Allcem Core, Allcem Veneer e Smart, as novidades que irão potencializar seus resultados estéticos com praticidade e eficácia comprovada

COPA 2014
Profissionais apresentam as atrações das cidades-sede

HOBBIES
Iatismo, uma aventura fora do consultório

Expediente

CORPO EDITORIAL
Friedrich Georg Mittelstädt
Bianca Mittelstädt
Ana Claudia Silveira
Bruno Lippmann
Douglas Guilherme Martins Lima
Fernanda Marques Busarello
Lais Mizuno
Rafael Cury Cecato
Rodrigo Vargas
Stella Bousfield
Thiago Alano
Vanessa Cardoso
Victor da Cunha Vieira

CONSELHO EDITORIAL
Friedrich Georg Mittelstädt
Bianca Mittelstädt
Bruno Lippmann
Rafael Cury Cecato

COLABORADORES DESTA EDIÇÃO
Alexandre Andrade Moreira
Alex Santos
Américo Mendes Carneiro Junior
Ana Carolina P. de Freitas
Aubrey Fernando Fabre
Bruno Lippmann
Carlos Eduardo Vieira
Carlos Francci
Cesar dos Reis Perez
Cintia Aparecida Damo Simões
Claudio Sato
Daniel Gheur Tocolini
Daniel Sundfeld Neto
Edson Araujo
Eduardo Galia Reston
Eduardo Nassif
Eduardo Vargas
Ellena Ometto Antoniali
Fernanda Signorelli Calazans
Flavio Simões
Gil Montenegro
Guilherme M. Garone
Hélio Rui Dutra
Henrique de Castro e Souza Pires
Humberto Carlos Pires
Iduilton Grabowski Jr.
José Vagner Ferreira
Juan Carlos Pontons-Melo
Juliana Kina
Larissa Cavalcanti Monteiro
Laura Molinar Franco
Leandro de Moura Martins
Leopoldino Capelozza Filho
Letícia de Souza Lopes
Liliana Ávila Maltagliati
Lucas Silveira Machado
Luciana Mendonça da Silva
Maciel Jr.
Mara Ilka Holanda de Medeiros
Marcus Vinicius Lucas Ferreira
Mauricio de Almeida Cardoso
Mauro Sayão de Miranda
Mônica Kina
Nagib Pezati Boer
Narciso Garone Netto
Ovídio César Lavesa Martins
Rafael Cury Cecato
Renato Herman Sundfeld
Roberto Devólio
Rogério Luiz Marcondes
Sandra Kalil Bussadori
Sanzio Marques
Sônia Saeger Meireles
Tays Almeida Alfaya
Vanessa Eid da Silva Cardoso
Vânia Amaro de Lacerda
Vicente Saboia

PROJETO GRÁFICO
EF Design Gráfico

JORNALISTA RESPONSÁVEL
Stella Bousfield
SC-01247-JP

FGMNews é uma publicação da FGM
Volume 16 - Janeiro 2014
Endereço: Av. Edgar Nelson Meister, 474 - CEP 89219-501, Joinville - SC
0800 644 6100
www.fgm.ind.br
fgm@fgm.ind.br

Consolidação e Crescimento

Para a FGM, 2013 foi um ano de consolidação e preparo. Desafios surgiram, mas o profissionalismo aliado à qualidade do trabalho e dos produtos resultou em um crescimento acima do esperado, chegando a um aumento consolidado de 15%. Nos mercados externos, todas as regiões ascenderam mais de 30%, com destaque para o Oriente Médio, com um aumento de mais de 55% e Europa, com um avanço acima de 44%, comprovando que novamente a empresa se manteve com destaque entre os profissionais da Odontologia e pesquisadores de diferentes países. A FGM, que é sempre lembrada por ditar tendências e surpreender o mercado com novos produtos, hoje fortalece sua marca como sinônimo de segurança para os dentistas, já que é referência em pesquisas e desenvolvimento de novos projetos. A empresa também é um diferencial na cadeia distributiva, que trabalha com possibilidade de liquidez, rentabilidade e alto giro. Parte da pesquisa e aplicação dos nossos produtos pode ser observada nas próximas páginas, em casos clínicos selecionados especialmente para a "FGM News".

Com a força da marca concretizada, 2014 promete grandes lançamentos e novos desafios. Além de alguns produtos já confirmados, após quatro anos e meio de análises e planejamento, também está previsto o início das operações na fábrica de implantes. Os lançamentos que serão inseridos no portfólio da FGM são produtos que ainda não existem no mercado brasileiro e a expectativa, com isso, é de considerável crescimento. Assim, a empresa se fortalece para ampliar ainda mais sua atuação, abrangendo biomateriais, implantes, clareadores, compósitos, adesivos, cimentos dentais, acessórios para polimento e acabamento, sem deixar de oferecer toda a referência de qualidade e profissionalismo construídos e mantendo o objetivo de agir globalmente com o olhar local. Uma das preocupações constantes da FGM é fazer com que a sociedade compreenda a importância de um profissional para a manutenção da saúde bucal e, especialmente, para a realização de tratamentos. O objetivo é não apenas fazer jus ao slogan FGM, "uma empresa amiga do dentista", mas abranger seu escopo e ser amiga da sociedade, colaborando de diferentes formas para formação de mais sorrisos bonitos e saudáveis.

Em mais uma iniciativa que integra esta missão, preparamos esta edição da revista "FGM News" com muito zelo para contribuir com uma Odontologia que vive uma evolução constante. Esperamos que todos tenham uma excelente leitura. Afinal, compartilhar experiências é o nosso maior presente!

Friedrich Georg Mittelstädt
Diretor Técnico

Bianca Mittelstädt
Diretora Administrativa

Sumário

Questões do dia a dia sobre Cimentação de Laminados e "Lentes de Contato Dentais": O que o clínico precisa saber? 10

Realçando o sorriso com "Lentes de Contato Cerâmicas" 14

Facetas indiretas para reabilitação de dentes anteriores 20

Questões do dia a dia sobre Cimentação de Pinos Intrarradiculares e Construção de Núcleos: O que o clínico precisa saber? 34

Reconstrução coronária com pinos de fibra de vidro 37

Onde a bola vai rolar 48

Clareamento dental caseiro supervisionado 62

Clareamento dental pela técnica mista supervisionada 68

Clareamento dental ambulatorial favorecendo a estética do sorriso 74

Microabrasão do esmalte dentário como tratamento conservador na remoção de opacidades superficiais 78

Protocolo clínico para aplicação do selante de fóssulas e fissuras 82

Coluna P&D - uma nova ideia 90

Colagem indireta de aparelho autoligado estético 96

Utilização da resina Top Comfort (FGM) como alternativa aos "stops" de aço inoxidável na mecânica com bráquetes autoligados 100

Cor e Forma: os objetivos da estética 108

Técnica de restauração com resina composta Opallis (FGM) em dente posterior 116

Restaurações estéticas no dia a dia do clínico. Como é possível? 120

Harmonização do sorriso por meio de procedimentos minimamente invasivos 132

Clareamento dental associado a restaurações anteriores em resina composta 138

Schott: um parceiro consistente no fornecimento de cargas de vidro 143

Reconstrução estética de dente anterior com resina composta 144

"Amor à primeira vista" - Iatismo e Odontologia: paixões que se completam 148

O uso de pinos de fibra de vidro como auxiliar na retenção de restaurações diretas de resina composta 152

Remoção química e mecânica da cárie com Papacárie Duo e posterior reabilitação: relato de caso 160

Tratamento de hipersensibilidade dentária 164

Pesquisa com produtos FGM 168

Normas de divulgação de casos clínicos 172

20

37

62

78

96

108

132

152

SURPREENDA-SE

A PERFEIÇÃO DA ESTÉTICA
EM SUAS MÃOS.

Conheça o cimento resinoso fotopolimerizável indicado para cimentação de facetas e "lentes de contato dentais". Disponível em 6 cores, Allcem Veneer possibilita alcançar resultados excelentes em trabalhos de alta demanda estética.

www.fgm.ind.br

FGM
Allcem
Veneer
O produto tem resultados mais seguros se combinado com Allcem Veneer Try-In, pasta de prova de cor que aumenta a previsibilidade estética da cimentação.
ÚNICO COM AROMA DE MENTA NA PASTA TRY-IN.
Allcem Veneer Try-in
ESTABILIDADE DE COR
Color Stability / Estabilidad del Color
CONTEÚDO CONTENT CONTENIDO:
1 SERINGA C/ 2,5g +
5 PONTEIRAS DE APLICAÇ
Você merece.
FGM

ALLCEM VENEER é um cimento resinoso fotopolimerizável indicado para cimentação de restaurações indiretas sem infraestrutura opaca que permitam a passagem de luz em toda sua espessura, ideal para facetas e "lentes de contato dentais".

VERSÃO KIT:

	ALLCEM VENEER	ALLCEM TRY-IN	CONDAC 37 (Ácido Fosfórico a 37%)	AMBAR (adesivo dental)
	6 SERINGAS DE 2,5 g	6 SERINGAS DE 2 g	1 SERINGA 2,5 mL	1 frasco com 4 mL
NAS CORES:	A1	A1	3 Ponteiras de aplicação	Manual do produto
	A2	A2	Manual do produto	**PROSIL (Silano)**
	A3	A3	**CONDAC PORCELANA (Ácido Fluorídrico a 10%)**	1 frasco com 5 mL
	Translúcida	Translúcida	1 SERINGA 2,5 mL	Manual do produto
	Opaque White	Opaque White	3 Ponteiras de aplicação	**CAVIBRUSH REGULAR (microaplicador descartável)**
	E-Bleach M	E-Bleach M	Manual do produto	1 embalagem c/ 100 un.
	10 Ponteiras de aplicação	10 Ponteiras de aplicação		Manual do produto
	Manual do produto	Manual do produto		

VERSÃO REFIL:

	ALLCEM VENEER
	1 SERINGA DE 2,5 g
OPÇÃO DE CORES:	A1
	A2
	A3
	Translúcida
	Opaque White
	E-Bleach M
	5 Ponteiras de aplicação
	Manual do produto

Allcem Veneer

- **RADIOPACIDADE:**
  característica importante para detectar eventuais excessos de cimento remanescente sob tecido gengival.

- **ESTABILIDADE DE COR:**
  O sistema de polimerização do cimento é isento da amina terciária que é fundamental apenas para materiais de polimerização química, sendo esta a responsável por alteração de cor a longo prazo.

- **PROPRIEDADES MECÂNICAS:**
  o produto possui excelentes propriedades mecânicas juntamente com elevada estabilidade de cor, proporcionando uma cimentação duradoura e confiável. Allcem Veneer apresenta aproximadamente 63% de carga inorgânica em peso.

- **FOTOPOLIMERIZÁVEL:**
  oferece controle do tempo de trabalho.

- **EXCELENTE VISCOSIDADE:**
  alia adequado escoamento com a capacidade de manter a peça em posição durante a cimentação (tixotropia).

- **COMBINAÇÃO COM ALLCEM VENEER TRY-IN:**
  pasta de prova de cor aumenta a previsibilidade estética da cimentação.

INDICAÇÕES:

utilizado em cimentação definitiva de "lentes de contato dentais" e facetas indiretas livres de metal (peças com espessura de até 1,5 mm).

ESTABILIDADE DE COR

	ALLCEM VENEER - FGM			RELYX VENEER - 3M			VARIOLINK VENEER - IVOCLAR		
ΔE	ÁGUA	REFRIGERANTE À BASE DE COLA	CAFÉ	ÁGUA	REFRIGERANTE À BASE DE COLA	CAFÉ	ÁGUA	REFRIGERANTE À BASE DE COLA	CAFÉ
24 h	1,6d	1,4 d,e	4,6c	3,3 c,d	1,8 d,e	4,2c	6,2b	0,4e	2,0d
7 d	1,3d,e	3,9c	7,2b	1,7 d	4,2c	6,4b	1,3d,e	3,3c	8,6a
30 d	0,4 e	1,3 d,e	8,1a	2,1 d,e	3,1d	9,5a	0,5e	2,8d	8,0a

Avaliação (média) da estabilidade de cor de cimentos resinosos. Letras diferentes indicam diferença estatística (ANOVA de 3 fatores e teste de Tukey; $p<0,05$).
Fonte: Muñoz M, Luque-Martinez I,Reis A, Loguercio A. Universidade Estadual de Ponta Grossa (UEPG), 2013.

Allcem Veneer try-in

A pasta hidrossolúvel possui exatamente as mesmas cores do cimento resinoso Allcem Veneer polimerizado, permitindo ao profissional provar a cor do cimento antes da cimentação.

✓ **Hidrossolubilidade:** fácil remoção na lavagem com água.

✓ **Adequada viscosidade:** ideal para manter a restauração indireta em posição no momento da seleção da cor.

✓ **Variedade de cores:** Allcem Veneer Try-in possui todas as cores do cimento, mimetizando seu aspecto após polimerizado.

✓ **AROMATIZADO** Allcem Veneer Try-in possui aroma mentolado que proporciona uma agradável sensação refrescante no momento da aplicação, bem como na remoção do material (lavagem).

ALLCEM VENEER TRY-IN	
1 SERINGA DE 2 g	
OPÇÃO DE CORES:	A1
	A2
	A3
	Translúcida
	Opaque White
	E-Bleach M
5 Ponteiras de aplicação	
Manual do produto	

Allcem Veneer

EFICÁCIA COMPROVADA PARA MÁXIMO RESULTADO ESTÉTICO

Resistência de união por microcisalhamento à dentina, resina indireta e cerâmica

MATERIAIS	ALLCEM VENEER FGM (MPa)	RELYX VENEER 3M (MPa)	VARIOLINK VENEER IVOCLAR (MPa)
DENTINA	18,8 ± 1,2 a	18,5 ± 1,5 a	18,6 ± 1,7 a
RESINA INDIRETA	22,3 ± 1,6 A	12,8 ± 0,6 A	21,8 ± 1,4 A
CERÂMICA	14,9 ± 1,8 α	13,6 ± 1,2 β	12,3 ± 1,1 β

Resistência de união de cimentos resinosos para veneer à dentina, resina indireta e cerâmica. Letras diferentes indicam diferença estatística (ANOVA de 1 fator e teste de Tukey para cada propriedade; p<0,05). Fonte: Muñoz M, Luque-Martinez I, Szesz A, Cuadros J, Reis A, Loguercio A. Universidade Estadual de Ponta Grossa (UEPG). 2013.

Resistência à flexão

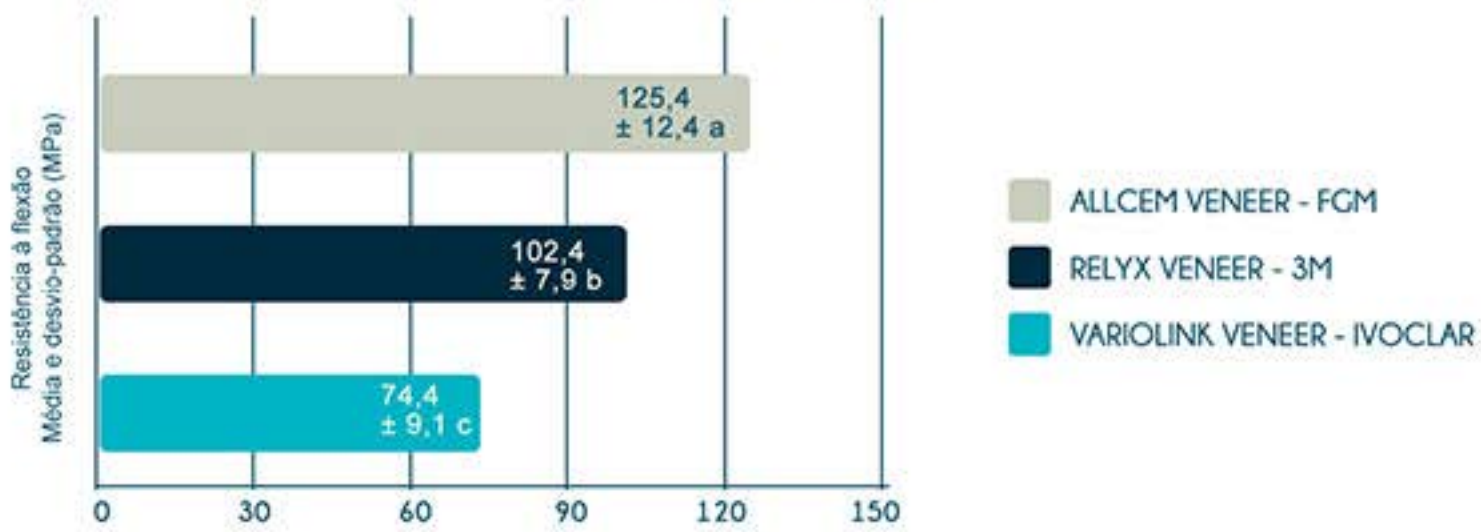

Resistência à flexão de cimentos resinosos para veneer. Letras diferentes indicam diferença estatística (ANOVA de 1 fator de teste de Tukey; p<0,05). Fonte: Luque-Martinez I, Muñoz M, Szesz A, Cuadros J, Reis A, Loguercio A. Universidade Estadual de Ponta Grossa (UEPG). 2013.

Sorção e solubilidade em água

MATERIAIS	ALLCEM VENEER FGM	RELYX VENEER 3M	VARIOLINK VENEER IVOCLAR
Sorção de água (± 60 dias) (µg/mm³)	2,7 ± 2,0 a	6,5 ± 3,2 b	4,2 ± 2,2 a,b
Solubilidade em água (± 60 dias) (µg/mm³)	1,74 ± 1,0 a	0,79 ± 0,6 a	2,01 ± 0,5 a

Sorção e solubilidade em água de cimentos resinosos para veneer. Letras diferentes indicam diferença estatística para cada propriedade (ANOVA de 1 fator e teste de Tukey; p<0,05). Fonte: Cuadros J, Szesz A, Muñoz M, Martinez I, Reis A, Loguercio A. Universidade Estadual de Ponta Grossa (UEPG). 2013.

Questões do dia a dia sobre

Cimentação de Laminados e "Lentes de Contato Dentais":

O que o clínico precisa saber?

Uma vez que a saúde bucal da população melhora progressivamente, procedimentos estéticos são cada vez mais procurados pelos pacientes para solucionar problemas dentais que há até pouco tempo eram de difícil solução. A confecção de laminados cerâmicos e "lentes de contato dentais" são procedimentos que oferecem, de maneira conservadora, solução para diversos problemas estéticos, desde que bem planejados e conduzidos.

FGM News perguntou para especialistas no assunto algumas questões cujas respostas poderão auxiliar o profissional a entender um pouco mais sobre cimentação desta modalidade protética:

FGM NEWS: A ODONTOLOGIA EVOLUIU MUITO AO LONGO DOS TEMPOS DEVIDO À APLICAÇÃO DE NOVOS MATERIAIS E TÉCNICAS. OS LAMINADOS CERÂMICOS CONSISTEM ATUALMENTE EM UMA OPÇÃO VIÁVEL PARA MUDANÇA ESTÉTICA DE DIVERSOS ASPECTOS DO SORRISO, DESDE QUE BEM INDICADOS. QUAIS AS INDICAÇÕES E CONTRAINDICAÇÕES DOS LAMINADOS CERÂMICOS E QUAIS OS BENEFÍCIOS DESTE TRATAMENTO EM COMPARAÇÃO COM AS COROAS TOTAIS?

Dr. Carlos Francci: Devemos deixar bem claro a diferença entre laminados cerâmicos e coroas cerâmicas. Utilizamos estas últimas quando fazemos uma restauração de forma, função, quando temos grandes perdas da estrutura dental, com associação de restaurações Classe III e/ou Classe IV, bem como acessos palatinos ou linguais para tratamento endodôntico, com ou sem comprometimento estético. Já as facetas são utilizadas em casos mais específicos onde a maior queixa é estética, como o paciente que desejou alterar a cor dos seus dentes e o tratamento de clareamento não resultou em sucesso do seu ponto de vista, ou ainda quando há alterações estéticas, como fechamento de diastemas em dentes íntegros, ou alinhamento dental. Em resumo, fatores basicamente estéticos, ou em situações onde, embora o dente apresente ainda uma boa estrutura de esmalte e dentina, tenha uma associação de restaurações que comprometam a sua estética. Ou seja, embora ambos trabalhos sejam estéticos, as facetas têm na estética seu objetivo único, enquanto as coroas têm um objetivo estético e estrutural.

FGM NEWS: MESMO QUE BEM PLANEJADOS, OS LAMINADOS CERÂMICOS FREQUENTEMENTE GERAM DÚVIDAS QUANTO À LONGEVIDADE, UMA VEZ QUE SE APRESENTAM COMO PEÇAS MUITO DELICADAS. O QUE A LITERATURA SUGERE QUANTO À LONGEVIDADE DESTA MODALIDADE DE TRATAMENTO, CONSIDERANDO QUE O CASO FOI ADEQUADAMENTE PLANEJADO E REALIZADO?

Dr. Carlos Francci: Estudos de revisão de literatura são os mais relevantes para estabelecer um cenário mais realista sobre qualquer assunto. Levantando estes estudos recentemente publicados na literatura mundial, encontramos resultados bastante promissores para os laminados cerâmicos. Por exemplo, o trabalho de revisão de literatura de Land e Hopp, (Survival rates of all-ceramic systems differ by clinical indication and fabrication method. J Evid Based Dent Pract. 2010 Mar; 10(1):37-8.) da Universidade Southern Illinois, EUA; levantou um total de 50 artigos científicos, concluindo que os laminados cerâmicos têm menos de 5% de falhas em 5 anos e menos de 10% de falhas em 10 anos. Outro estudo de revisão de literatura de Burke (Survival rates for porcelain laminate veneers with special reference to the effect of preparation in dentin: a literature review. J Esthet Restor Dent. 2012 Aug;24(4):257-65), da Universidade de Birmingham, Reino Unido, mostra que, quando é realizado o preparo mais agressivo, com colagem dos laminados cerâmicos em dentina, raramente temos um índice de sucesso de 100%, recomendando que os clínicos devam ser mais conservadores, deixando os preparos em esmalte. Quanto ao recobrimento incisal, o estudo de Shetty e colaboradores (Survival rates of porcelain laminate restoration based on different incisal preparation designs: An analysis. J Conserv Dent. 2011 Jan;14(1):10-5) de Bangalore, Índia, mostra que ele apresenta maior longevidade sem recobrimento. Desta forma, podemos resumir que os laminados têm uma longevidade que depende da sua forma de preparo, sendo os preparos mais conservadores, bem como sem recobrimento incisal, estando o índice de sucesso após 5 anos na média de 95%.

Dr. Carlos Francci

Graduado pela FOUSP, mestre, doutor e livre docente em Materiais Dentários pela FOUSP-SP. Coordenador dos cursos de especialização e atualização em Dentística da EAP da APCD Central e da EAP da ABO Pouso Alegre-MG. Coordenador do curso de Atualização de Dentística da FUNDECTO-USP e coordenador do GFree (Grupo Francci de Estudos em Estética).

FGM NEWS: A FORMA DE PREPARO DENTAL PARA LAMINADOS É MAIS CONSERVADORA SE COMPARARMOS COM OUTROS TIPOS DE SOLUÇÕES PROTÉTICAS. COMENTE SOBRE O PREPARO DENTAL A SER REALIZADO EM UM DENTE QUE RECEBERÁ UM LAMINADO CERÂMICO. EXISTEM OCASIÕES QUE NÃO EXIGEM PREPAROS?

Dr. Maciel Jr.: O preparo dental para laminados é dependente de vários fatores: quantidade de estrutura dental remanescente, quantidade de estrutura a ser protegida, escurecimento do substrato, devendo estar de acordo com o planejamento e material a ser utilizado. A não realização de preparo também é dependente de alguns fatores, porém com mais restrições. Com o advento das lentes de contato e fragmentos cerâmicos, existe hoje a possibilidade de intervenções bem conservadoras. Entretanto, algumas características não devem ser esquecidas, como a passividade na adaptação e alteração de cor da estrutura subjacente, já que estamos trabalhando com espessuras de cerca de 0,3 mm, que talvez tenha sido convencionado como a espessura de lentes de contato cerâmicas. Estas finíssimas espessuras possuem muita transparência e, consequentemente, pouca opacificação de escurecimento, contraindicando a sua aplicação em dentes com alterações de cor muito severas. Esse tratamento conservador é dependente da habilidade do técnico em confeccionar o laminado, e do cirurgião-dentista em cimentar na posição correta utilizando um cimento adequado com opções de cor sem deixar excessos nem alterar significantemente o perfil de emergência. De maneira geral, laminados realizados em dentes sem preparo dental são normalmente restritos a vestibular e proximal de dentes hígidos que não apresentem alteração de cor nem discrepância de alteração de posicionamento de seu longo eixo em relação aos demais dentes.

Dr. Maciel Jr.
Especialista em Dentística Restauradora pela FOB/USP e mestre em Dentística Restauradora pela UNESP/Araraquara.

FGM NEWS: A INDICAÇÃO DE CIMENTAÇÃO ADESIVA PARA LAMINADOS CERÂMICOS TÊM SIDO FREQUENTEMENTE DESCRITA NA LITERATURA. NO ENTANTO, ESTUDOS INDICARAM QUE CIMENTOS RESINOSOS DUAIS APRESENTAM UM PONTO NEGATIVO QUE PODE COMPROMETER A ESTÉTICA QUANDO ACONTECE A CIMENTAÇÃO DE LAMINADOS TRANSLÚCIDOS E INSTABILIDADE DE COR. QUAIS OS BENEFÍCIOS DE UTILIZAR UM CIMENTO FOTOPOLIMERIZÁVEL NA CIMENTAÇÃO DE LAMINADOS CERÂMICOS?

Dr. Claudio Sato: De fato, cimentos resinosos que apresentam polimerização química estão sujeitos à alteração de cor em função da amina terciária na composição. Certamente a grande vantagem de utilizar um sistema resinoso fotopolimerizável, além da estabilidade da cor, é poder trabalhar na cimentação de múltiplas facetas sem pressa e risco de iniciar a presa química e prejudicar a posição final da peça. Além disso, cimentos de cura dual apresentam necessidade da mistura de pastas, o que pode incorporar bolhas e interferir na cimentação.

Dr. Claudio Sato
Especialista em Dentística Restauradora pela FOUSP, mestre pelo departamento de Materiais Dentários FOUSP, residência em Dentística Operatória e Restauradora pela University of Minnesota (EUA) e coordenador da disciplina de Dentística Operatória e Restauradora pela UBC (Universidade Braz Cubas).

FGM NEWS: LAMINADOS CERÂMICOS POSSUEM POUCA ESPESSURA (CERCA DE 0,3MM) E ALTA TRANSLUCIDEZ. ASSIM, É IMPORTANTE ESCOLHER UM AGENTE CIMENTANTE QUE MIMETIZE A COR DO DENTE, POIS ESSA COLORAÇÃO CERTAMENTE IRÁ INTERFERIR NA ESTÉTICA DO CASO. QUAIS AS VANTAGENS DA UTILIZAÇÃO DAS PASTAS DE PROVA DE COR NA PREVISIBILIDADE ESTÉTICA DO CASO?

Dr. Américo Mendes Carneiro Junior: Antes da cimentação, ao colocar um laminado cerâmico sobre o dente que será restaurado, não conseguimos avaliar a cor final, pois como temos ar entre a cerâmica e a estrutura dental, não temos a cor real que será obtida após a cimentação.

O resultado estético final é uma mistura da cor do cimento utilizado com as estruturas que ele interliga: a cerâmica e o dente. Como os laminados são muito delgados e translúcidos, temos uma direta influência da cor do cimento no resultado final. Para tentar predizer o resultado que será obtido, a melhor estratégia é a utilização de pastas de prova de cor (try-in). Estas pastas são hidrossolúveis, o que facilita sua remoção após a utilização. Elas possuem cores respectivas a cada cor do agente cimentante. Com isso, conseguimos simular mais precisamente o resultado final, proporcionando segurança clínica. Sua utilização é simples: basta aplicar uma pequena porção da pasta na cor escolhida no laminado e levá-lo ao dente. Possui adesividade suficiente para manter o laminado em posição. Caso o resultado não seja satisfatório, basta lavar a pasta com água e simular com outra cor. Uma vez encontrada a cor ideal, é só remover a pasta de prova e continuar com a técnica de cimentação propriamente dita.

Dr. Américo Mendes Carneiro Junior
Especialista, mestre e doutor em Dentística pela FOUSP, especialista em Implantodontia, professor de cursos de Dentística Estética e de Implantodontia e ministrador de cursos nacionais e internacionais.

"Como os laminados são muito delgados e translúcidos, temos uma direta influência da cor do cimento no resultado final. Para tentar predizer o resultado que será obtido, a melhor estratégia é a utilização de pastas de prova de cor (try-in)."

FGM NEWS: NA TENTATIVA DE SUPLANTAR A INSTABILIDADE DE COR DOS CIMENTOS DUAIS, ALGUNS PROFISSIONAIS OPTAM EM UTILIZAR RESINAS FLUIDAS NA CIMENTAÇÃO DE LAMINADOS. ESTA PRÁTICA É INDICADA?

Dr. Guilherme Garone: A partir do momento que temos no mercado cimentos resinosos fotoativados específicos para cimentação de laminados, acredito que estes possuam viscosidade mais adequada para cimentação, gerando menor espessura de linha de cimentação, mais adequada para este procedimento.

Dr. Guilherme Garone
Mestre em Dentística pela FOUSP-SP, professor de Dentística da Unicid-SP, professor de cursos de atualização em Dentística Estética na Fundecto-FOUSP-SP e CETAO-SP.

Sanzio Marques

Especialista em Prótese Dental e Implantes

Mestre em Dentística Restauradora

Autor do livro "Estética com resinas compostas em dentes anteriores: percepção, arte e naturalidade"

Coordenador do Curso de Excelência em Odontologia Estética do IEO - Belo Horizonte (MG)

Coordenador do Curso "Dominando a Arte com Resinas Compostas" do IEO - Belo Horizonte (MG)

Coordenador do Curso de Imersão em Laminados Cerâmicos do IEO - Belo Horizonte (MG)

Coordenador do Curso de Excelência em Reabilitação Oral do Instituto Implante-Perio - São Paulo (SP)

José Vagner Ferreira

Técnico em Prótese Dental

Diretor Proprietário do Laboratório Vagner - São Paulo (SP)

Realçando o sorriso com "Lentes de Contato Cerâmicas"

INTRODUÇÃO

A odontologia restauradora adesiva atual pode ser alicerçada em dois princípios fundamentais: a reprodução estética dos aspectos óticos dos dentes naturais e uma maior conservação dos tecidos dentários durante a preparação restauradora. A possibilidade de realização de restaurações estéticas sem a necessidade de grandes desgastes das estruturas saudáveis, hoje é uma realidade em vários procedimentos odontológicos. A essência de procedimentos conservadores vai ao encontro de uma prática odontológica voltada para manutenção estrutural dos elementos dentários com promoção de saúde. Dentro deste contexto, as chamadas "lentes de contato cerâmicas" desempenham uma modalidade de tratamento moderno, possibilitando ao cirurgião-dentista oferecer a seus pacientes novos sorrisos com um mínimo, ou até mesmo, nenhum desgaste de suas estruturas saudáveis.

RELATO DO CASO

O caso clínico relatado a seguir mostra uma sequência clínica passo-a-passo onde 2 incisivos centrais superiores desgastados e com comprometimento estético e funcional foram restaurados com laminados cerâmicos do tipo "lentes de contato". Uma ótima comunicação clínico-laboratorial foi fundamental para uma finalização de excelência do caso.

1a.

1b.

1a-1b. Análise inicial do caso demonstrando um desgaste nas bordas incisais dos elementos 11 e 21, com prejuízos estéticos e funcionais para a paciente. A restauração destas bordas com resinas compostas tem prognóstico ruim em função da pequena espessura de compósito, menor que 2 mm, que apresenta baixa resistência.

2a.

2b.

3.

4.

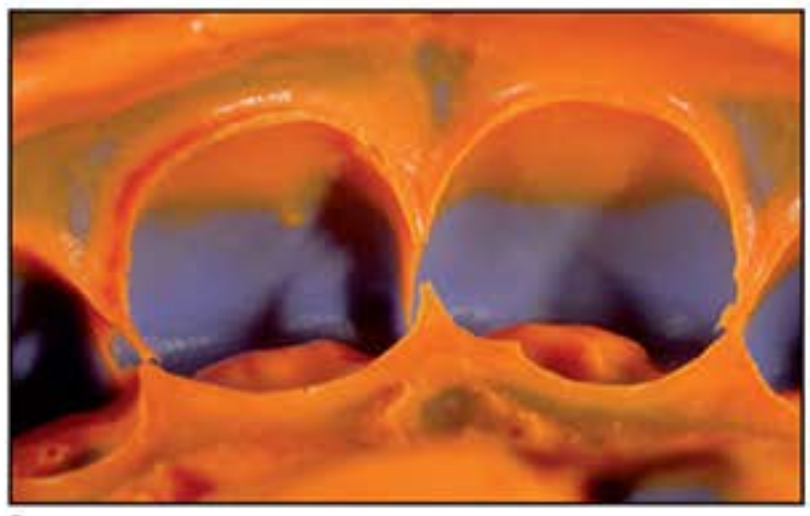

5.

6a.

2a-2b. Fotografias das tomadas de cor com escalas apropriadas para comunicação com o laboratório de prótese. Fotografias bem tiradas são importantes referenciais de comunicação clínico-laboratorial.

3. Cuidadosa inserção de fio retrator Pro-Retract 00 (FGM) para afastamento gengival, previamente aos procedimentos de preparo e moldagem.

4. Regularização da borda incisal e arredondamento de ângulos com discos abrasivos Diamond Pro (FGM) de granulação grossa. Observe o mínimo de desgaste realizado como preparos dentais.

5. Dupla moldagem simultânea com um silicone de adição, um material de ótima cópia e estabilidade.

6a-d. Laminados cerâmicos do tipo "lentes de contato" confeccionados em dissilicato de lítio, sistema e.max (Ivoclar Vivadent). Observe a espessura aproximada de 0,2 mm que conferiu ao trabalho alta translucidez.

6b.

6c.

6d.

7.

8a.

8b.

9a.

9b.

9c.

7. Prova seca dos laminados, onde se verificou perfeita adaptação.
8a-b. Provas úmidas das "lentes" com pastas de prova de cor Allcem Veneer Try-In (FGM), para escolha adequada da cor do cimento resinoso Allcem Veneer (FGM). Em trabalhos cerâmicos com este alto grau de translucidez, a escolha correta da cor do cimento resinoso é de extrema importância no resultado estético final do caso.
9a-c. Preparo dental. Condicionamento dos dentes com ácido fosfórico (Condac 37, FGM) seguido da aplicação do adesivo Ambar (FGM). O adesivo não foi previamente fotopolimerizado.

10a.

10b.

10c.

11.

10a-c. Preparo das cerâmicas. Condicionamento interno com ácido fluorídrico Condac Porcelana (FGM) por 20 segundos. Silanização com Prosil (FGM), seguida da aplicação de uma camada do adesivo Ambar (FGM).
11. Inserção do cimento resinoso Allcem Veneer (FGM) internamente nas lâminas.

CONDAC
PORCELANA

ÁCIDO FLUORÍDRICO A 10%

CONDICIONADOR
ÁCIDO PARA
PORCELANA

- Fácil aplicação e remoção da peça
- Excelente viscosidade
- Adequado controle visual

12.

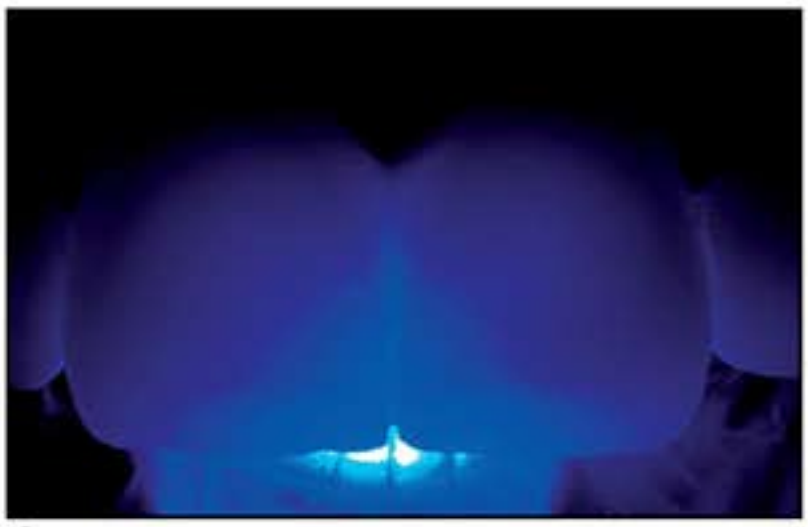
13a.

13b.

14a.

14b.

12. Cuidadoso assentamento dos laminados carregados com o cimento resinoso.
13a-b. Fotopolimerização inicial do cimento resinoso por apenas 2 segundos para facilitar a remoção dos excessos de cimento. Em seguida, fotopolimerização final por 60 segundos na face vestibular e 60 segundos na face palatina.

14c.

14d.

14a-d. Resultado final onde se observa uma perfeita harmonização estética das "lentes de contato" cerâmicas. As guias incisais foram adequadamente recuperadas e a paciente apresenta agora um sorriso mais belo e jovial. Os incisivos laterais receberam pequenas restaurações em resina Opallis (FGM) melhorando também sua forma. Tratamento concluído de maneira conservadora e com ótimo resultado estético.

Maciel Jr.

Especialista em Dentística Restauradora pela FOB/USP

Mestre em Dentística Restauradora pela UNESP Araraquara (SP)

Facetas indiretas para reabilitação de dentes anteriores

Eduardo Nassif

Técnico em Prótese Dental - Conceição da Aparecida (MG)

INTRODUÇÃO

Facetas indiretas consistem em uma alternativa protética muito interessante para modificação de forma dos dentes, posição (leves correções), correção de defeitos estruturais, modificação de cor, reabilitação oclusal, entre outras indicações. Frequentemente consegue-se devolver o equilíbrio estético do sorriso com pouco ou nenhum desgaste dental, o que caracteriza o procedimento como pouco invasivo e relativamente conservador, se comparado a coroas totais que sempre requerem maior redução de estrutura dental.

RELATO DO CASO CLÍNICO

No caso relatado, a paciente queixava-se do formato e textura de seus dentes, com aspecto "envelhecido". Percebeu-se a presença de restaurações em resina composta (classe IV) e leve desgaste dental na porção cervical (erosão). Após adequada avaliação da estrutura dental disponível, as relações oclusais dos dentes anteriores, sua posição no arco e a disponibilidade de esmalte, foi proposto o tratamento com facetas indiretas em porcelana, nos dentes anteriores, dos dentes 12 ao 22, com moderado desgaste dental e nos dentes 13 e 23 duas facetas do tipo "lente de contato", sem necessidade de desgaste dental. Como a espessura das facetas é pequena, seu grau de translucidez é elevado e a cor do dente precisa ser trabalhada anteriormente à confecção do trabalho. Assim, optou-se pelo clareamento dental com Whiteness HP Blue 35% antes da confecção das facetas.

O resultado obtido revelou-se satisfatório harmonizando os dentes e devolvendo o aspecto jovial ao sorriso da paciente.

1.

2.

3a.

3b.

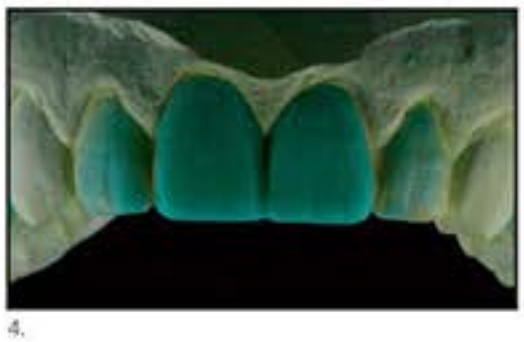

4.

5a.

5b.

1. Condição clínica inicial.

2. Tomada de cor inicial (2L – Vita 3D).

3 a-b. Comparação de cor após duas sessões de clareamento dental com Whiteness HP Blue 35%.

4. Modelo de gesso encerado prevendo a forma das futuras facetas.

5a-b. Moldagem do enceramento com silicona e recorte da muralha para referência da quantidade de desgaste dental a ser realizada e auxiliar na confecção dos provisórios.

6a.

6b.

6c.

6d.

7a.

6a-d. Preparos dentais: fio retrator posicionado (Pro-Retract, FGM), slices interproximais, redução incisal, e desgaste vestibular acompanhando o planejamento em silicona.
7a-b. Preparos dentais concluídos.

7b.

8.

9.

10a.

8. Confecção das facetas provisórias.

9. Facetas cerâmicas confeccionadas.

10a-b. Posicionamento das facetas com pasta de prova de cor Allcem Veneer Try-in.

PRO RETRACT

FIO RETRATOR GENGIVAL

- 100% algodão egípcio
- Fácil inserção no sulco gengival
- Alta absorção e expansão
- Sete espessuras

Tamanhos: 0000, 000, 00, 0, 1, 2, 3
Frascos com 150 e 250 cm

10b.

11a.

11b.

12a.

12b.

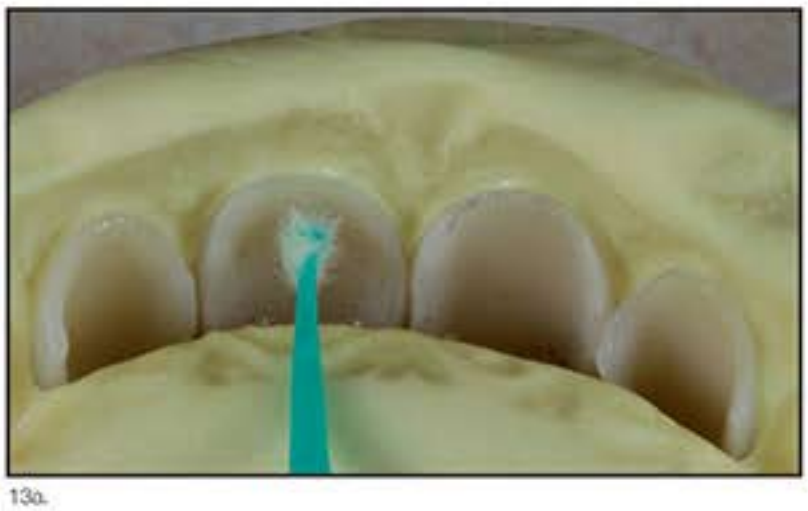
13a.

13b.

14.

11a-b. Moldagem para "aprisionamento" das facetas na silicona, para melhor manipulação das peças durante condicionamento ácido e aplicação de adesivo. Nesta etapa a pasta de prova de cor é lavada das peças e dos dentes.

12a-b. Condicionamento com ácido fluorídrico 10% (Condac Porcelana, FGM). Note a aspereza criada na peça caracterizada visualmente pela perda de brilho e aspecto esbranquiçado da porção interna da faceta.

13a-b. Aplicação de silano (Prosil, FGM) na parte interna da peça. Após secagem, aplicação de uma camada de adesivo (Ambar, FGM) na peça.

14. Profilaxia do preparo dental.

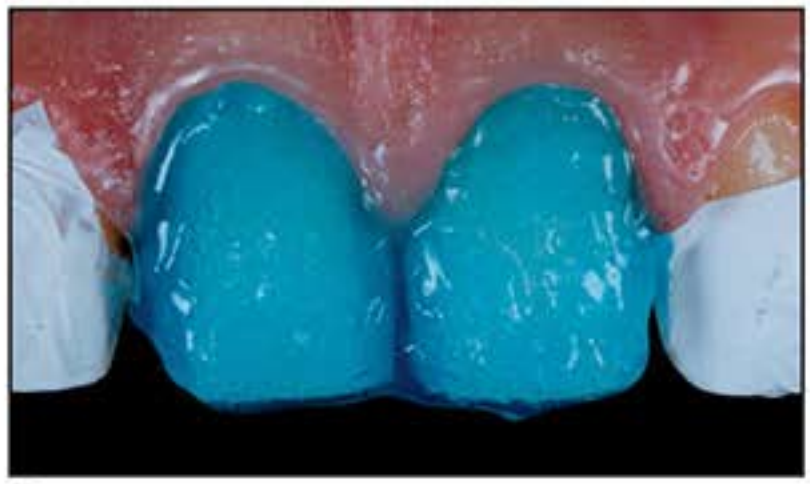

15a.

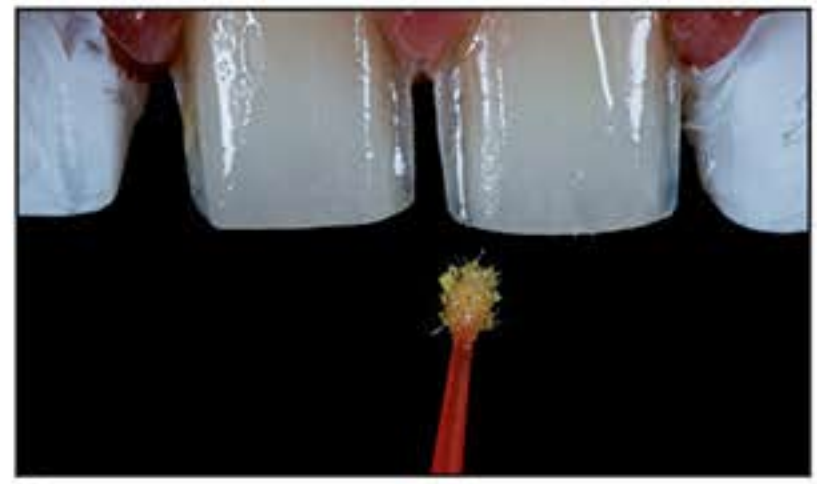

15b.

16.

17a.

17b.

15a-b. Condicionamento ácido (Condac 37, FGM) por 30s, lavagem, secagem e aplicação de adesivo (Ambar, FGM), seguido de fotopolimerização.

16. Cimentação das peças com Allcem Veneer (FGM), remoção dos excessos e fotopolimerização por 40s.

17a-b. Condicionamento ácido e aplicação de adesivo (Ambar, FGM) nos dentes 22 e 12.

18a.

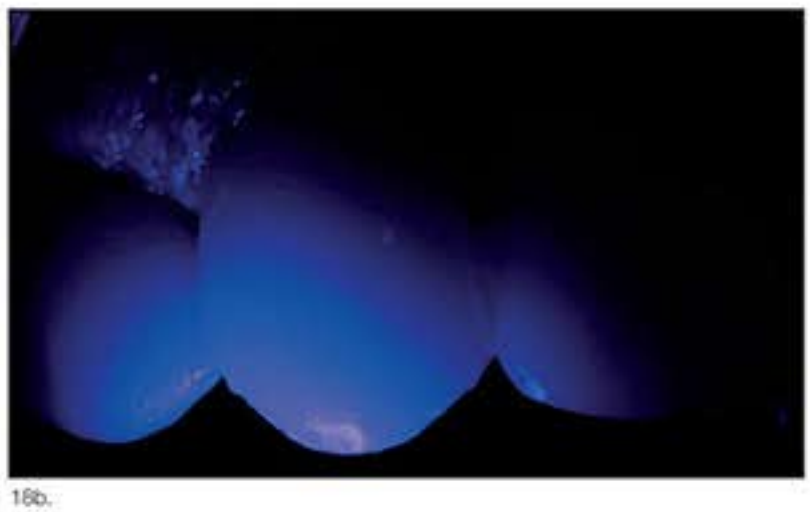

18b.

19.

20a.

20b.

18a-b. Cimentação das facetas, remoção dos excessos e fotopolimerização.

19. Aspecto das facetas cimentadas.

20a-c. Aspecto das "lentes de contato" dos caninos superiores.

20c.

21.

22a.

22b.

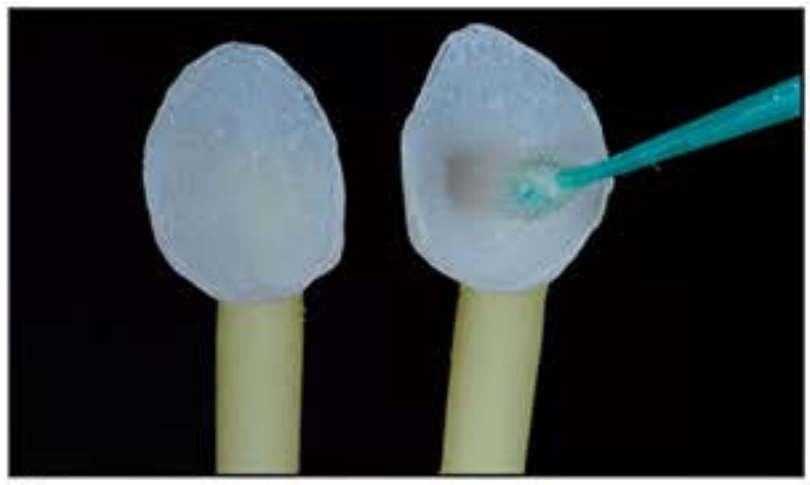

23a.

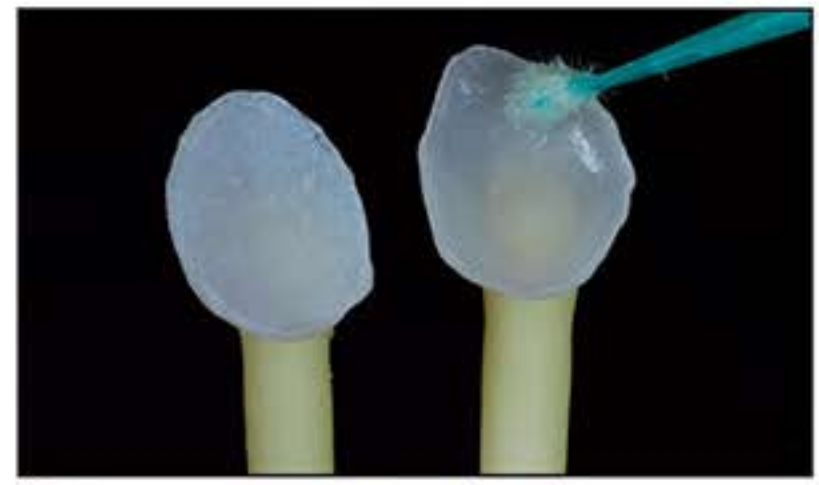

23b.

24a.

24b.

21. Prova de cor das peças posicionando as mesmas nos dentes com Allcem Veneer Try-in.

22a-b. Condicionamento ácido das peças (Condac Porcelana, FGM).

23a-b. Aplicação de silano (Prosil, FGM) e adesivo (Ambar, FGM) nas facetas.

24a-c. Condicionamento ácido (Condac 37, FGM) e aplicação de adesivo (Ambar, FGM) nos caninos.

24c.

25a.

25b.

25c.

25d.

26.

25a-d. Cimentação das facetas, remoção dos excessos e fotopolimerização.
26. Polimento.

27a.

27b.

27a-b. Aspecto do trabalho concluído.

UM ÚNICO PRODUTO. 3 FUNÇÕES.

Cimentação do pino

Cimenta pinos intrarradiculares em fibra de vidro (White Post-FGM), carbono ou quartzo e ainda pinos metálicos.

Construção do munhão

Confecciona munhão ou núcleo de preenchimento (dentes desvitalizados ou vitais).

Cimentação da coroa

Cimenta coroa em cerâmica, resina laboratorial, metal ou metalocerâmica.

PRATICIDADE E SEGURANÇA.

Conheça o cimento resinoso que simplifica a reabilitação de dentes com grande perda estrutural, podendo ser utilizado como material 3 em 1.

Acompanha 1 seringa corpo duplo de 6 g (pasta base + catalisador) + 8 ponteiras . Disponível nas cores: A1, A2, A3 ou Opaque Pearl.

Você merece. FGM

3 BENEFÍCIOS, UM SÓ PRODUTO.

Allcem Core é um cimento resinoso dual que simplifica a reabilitação de dentes com grande perda estrutural, podendo ser utilizado como material **3** em **1**, para: cimentação do pino, construção do munhão e cimentação da coroa. Além de agilizar o procedimento, **Allcem Core** proporciona elevada resistência mecânica, ideal para trabalhos duradouros.

PRINCIPAIS CARACTERÍSTICAS

ALTA RESISTÊNCIA MECÂNICA: elevada resistência à flexão e à compressão. Para máxima estabilidade da reabilitação, Allcem Core apresenta 62% de carga em peso.

ADEQUADA VISCOSIDADE: escoamento balanceado permite com facilidade a construção do munhão, cimentação de pinos e coroas.

RADIOPACO: permite acompanhamento radiográfico e inspeção de eventuais excessos subgengivais.

CURA DUAL: polimerização química em ambientes onde a luz não alcança plenamente e fotopolimerização para facilitar o trabalho ao construir o munhão.

ESTÉTICA: oferecido em diversas cores para suprir as diferentes demandas estéticas.

PONTEIRAS APLICADORAS: o produto é aplicado uniformemente no interior do conduto, dispensando mistura manual e inserção com propulsores Lentulo.

GRAU DE CONVERSÃO

Grau de conversão é o percentual de monômeros que se transformam em polimeros após polimerização, e influi nas propriedades mecânicas do produto.

Materiais	Allcem Core - FGM			Luxa Core - DMG			Opallis - FGM
	Foto	Dual	Químico	Foto	Dual	Químico	Foto
Média e desvio-padrão (%)	78,1 ± 3,8 b	79,1 ± 4,1 b	79,8 ± 4,5 b	80,4 ± 3,5 b	87,9 ± 4,1 a	78,5 ± 3,1 b	78,3 ± 2,1 b

Grau de conversão de cimentos resinosos e resina composta. Os cimentos resinosos foram ativados de 3 formas: fotoativado, ativado quimicamente ou dual (ativado quimicamente + fotoativado). A resina composta foi fotoativada. Letras diferentes indicam diferença estatística (ANOVA de 2 fatores/teste de Tukey e de Dunnett; $p < 0,05$). Fonte: Muñoz M, Luque-Martinez I, Reis A, Loguercio A. Universidade Estadual de Ponta Grossa (UEPG), 2013.

Excelentes propriedades mecânicas

Resistência à Flexão

Avaliação da resistência do Allcem Core ao dobramento e fratura.

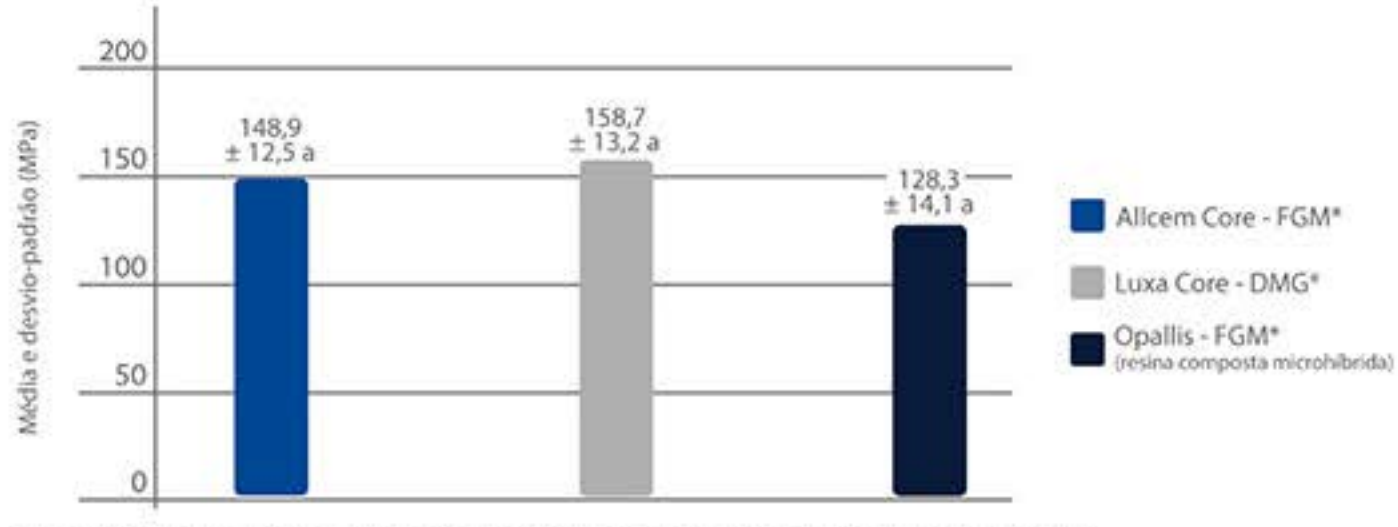

Fonte: Muñoz M, Luque-Martinez I, Szesz A, Cuadros J, Reis A, Loguercio A. Universidade Estadual de Ponta Grossa (UEPG), 2013.

Resistência màxima à tração

Mensuração real da resistência do material.

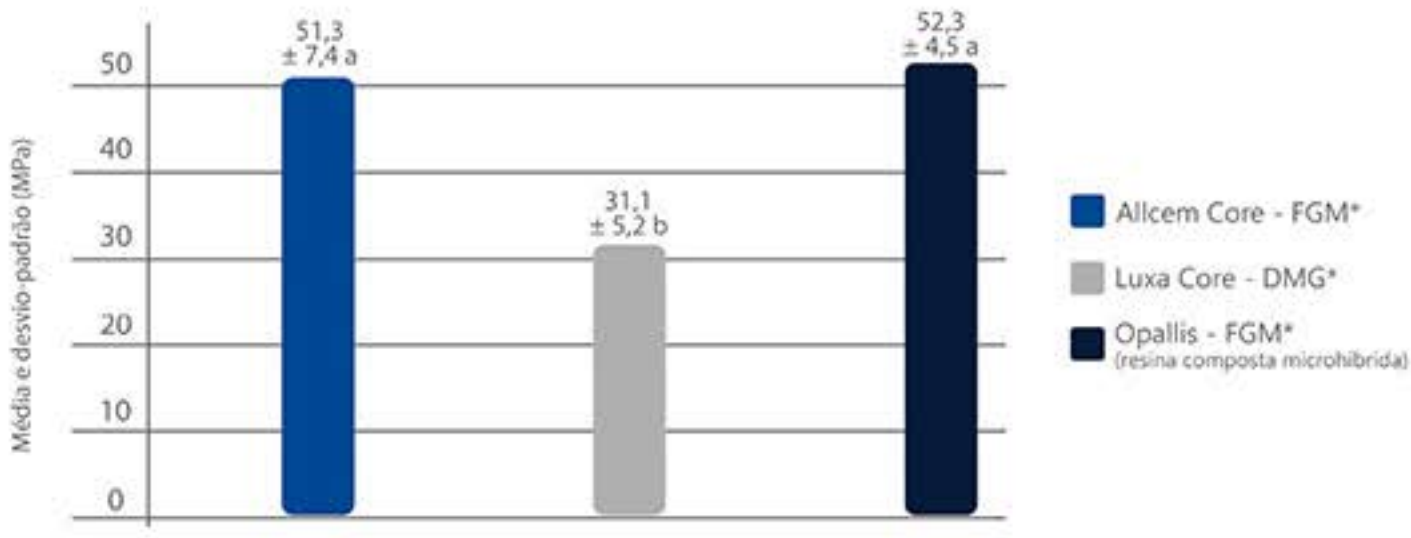

Fonte: Luque-Martinez I, Muñoz M, Szesz A, Cuadros J, Reis A, Loguercio A. Universidade Estadual de Ponta Grossa (UEPG), 2013.

Espessura do Filme

Avaliação da fluidez do Allcem Core.

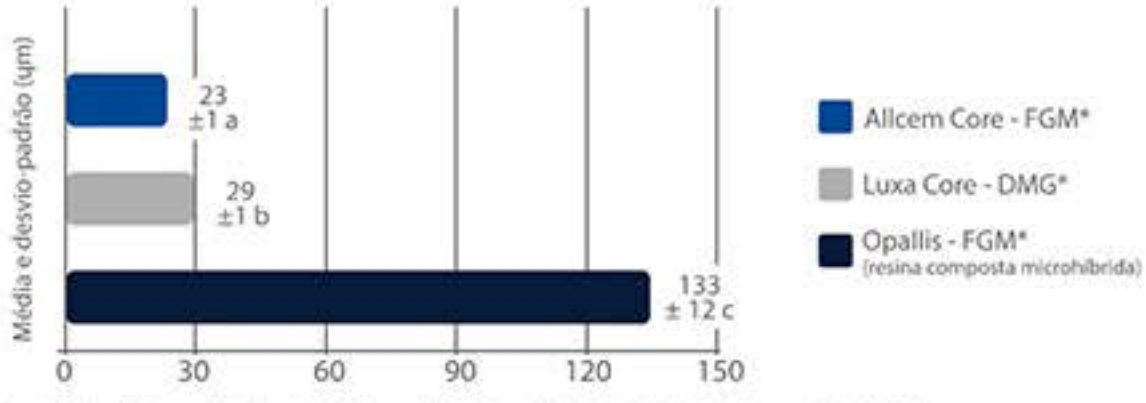

Fonte: Muñoz M, Luque-Martinez I, Reis A, Loguercio A. Universidade Estadual de Ponta Grossa (UEPG), 2013.

*Todos os materiais foram fotopolimerizados.

Questões do dia a dia sobre

Cimentação de Pinos Intrarradiculares e Construção de Núcleos:

O que o clínico precisa saber?

Pinos intrarradiculares são importantes ferramentas no restabelecimento de dentes com ampla destruição coronária. Dentre os passos decisivos para o sucesso do tratamento estão a cimentação do pino e a confecção do núcleo, quando de uma reabilitação com coroas totais.
Especialistas na área responderam à FGM News algumas questões frequentemente levantadas pelos profissionais que trabalham com reabilitação:

FGM NEWS: FREQUENTEMENTE NOS DEPARAMOS COM DENTES QUE NECESSITAM DE REABILITAÇÃO ATRAVÉS DE INSTALAÇÃO DE PINOS INTRARRADICULARES, SEJA PARA REFORÇO ESTRUTURAL DO REMANESCENTE OU PARA ANCORAGEM RESTAURADORA. CONSIDERANDO TODAS AS OPÇÕES DE PINOS DISPONÍVEIS NO MERCADO, PODE-SE DIZER QUE OS PINOS FIBRORRESINOSOS SÃO A OPÇÃO MAIS SEGURA?

Dr. Guilherme Garone: Acredito que os pinos fibrorresinosos são os mais seguros e mais conservadores, pois não removem tecido dentário inadequadamente. E se por algum problema técnico eles forem mal indicados e aplicados, teremos uma falha adesiva na qual iremos perder a adesão destes pinos no interior do conduto, tendo então um deslocamento destes, não levando assim a uma fratura radicular como ocorre com pinos metálicos.

FGM NEWS: ALÉM DE SEGURANÇA E CONFIABILIDADE, OS TRATAMENTOS ODONTOLÓGICOS TENDEM A BUSCAR MAIOR AGILIDADE E SIMPLICIDADE, FACILITANDO A ROTINA DA CLÍNICA. NESTE SENTIDO, É INQUESTIONÁVEL O BENEFÍCIO DOS PINOS DIRETOS, QUE NÃO POSSUEM ETAPA LABORATORIAL. É POSSÍVEL SUBSTITUIR DEFINITIVAMENTE OS PINOS METÁLICOS FUNDIDOS PELOS FIBRORRESINOSOS? QUAIS AS INDICAÇÕES E CONTRAINDICAÇÕES DE PINOS DE FIBRA DE VIDRO?

Dr. Guilherme Garone: Acredito ainda não ser possível substituirmos todos os casos por pinos diretos. Acredito que a única contraindicação seria a falta total de paredes remanescentes. Para pinos diretos devemos ter ao menos um remanescente coronário de 2mm em altura e dentinário de 1,5mm ao redor do pino.

Dr. Guilherme Garone
Mestre em Dentística pela FOUSP-SP, professor de Dentística da Unicid-SP, professor de cursos de atualização em Dentística Estética Fundecto-FOUSP-SP e CETAO-SP.

FGM NEWS: O QUE A LITERATURA SUGERE QUANTO À LONGEVIDADE DE PINOS DE FIBRA DE VIDRO, UMA VEZ QUE ADEQUADAMENTE PLANEJADOS E CONFECCIONADOS?

Dr. Claudio Sato: A longevidade de pinos de fibra de vidro está muito vinculada à retenção e cimentação destes pinos no conduto radicular. Assim, a utilização correta de sistemas adesivos que permitam a presa do cimento resinoso e que este apresente uma cimentação eficaz, com uma linha de cimentação não muito espessa, contribuirá de maneira significativa com a longevidade.

Dr. Claudio Sato
Especialista em Dentística Restauradora pela FOUSP, mestre pelo departamento de Materiais Dentários FOUSP, residência em Dentística Operatória e Restauradora pela University of Minnesota (EUA), coordenador da disciplina de Dentística Operatória e Restauradora pela Universidade Braz Cubas (UBC).

FGM NEWS: MATERIAIS ADESIVOS TÊM SIDO GRANDES ALIADOS PARA REABILITAÇÃO DE DENTES PROTETICAMENTE. CIMENTOS RESINOSOS DUAIS QUE SE APRESENTAM COMO MULTIFUNCIONAIS, INDICADOS PARA CIMENTAÇÃO E CONSTRUÇÃO DE MUNHÃO, TÊM CHAMADO A ATENÇÃO PELA SIMPLIFICAÇÃO DAS ETAPAS. QUAIS OS BENEFÍCIOS DESTE TIPO DE CIMENTO NA PRÁTICA?

Dr. Maciel Jr.: Agilidade e eficiência são características importantes na prática clínica, principalmente nas grandes reabilitações protéticas. Estas características vão ao encontro de benefícios que o cimento resinoso multifuncional Allcem Core possibilita aos procedimentos restauradores. Diminuir o tempo de trabalho também diminui o estresse tanto do paciente quanto do profissional e ainda aumenta a produtividade e, consequentemente, o retorno financeiro. Quando preciso de um material que permita facilitar as reabilitações protéticas adesivas, o Allcem Core é o material de eleição, pois com ele é possível cimentar pinos, construir os munhões de uma maneira prática e fácil com poucos incrementos devido às suas propriedades reológicas e ainda há a possibilidade até mesmo de cimentar coroas de porcelana pura ou de resina laboratorial, provando a sua eficiência como um material multifuncional.

Dr. Maciel Jr.
Especialista em Dentística Restauradora pela FOB/USP e mestre em Dentística Restauradora pela UNESP/Araraquara.

FGM NEWS: OS CIMENTOS RESINOSOS DUAIS MULTIFUNCIONAIS (INDICADOS PARA CIMENTAÇÃO E CONFECÇÃO DE MUNHÃO) OFERECEM UMA ALTERNATIVA MAIS PRÁTICA PARA CONFECÇÃO DO NÚCLEO/MUNHÃO SE COMPARADOS COM AS RESINAS COMPOSTAS. PORÉM, PODEMOS CONSIDERÁ-LOS EQUIVALENTES EM TERMOS DE RESISTÊNCIA MECÂNICA?

Drª. Vanessa Cardoso: Sim, podemos considerá-los no mínimo equivalentes. Dados internos e externos, comparando Allcem Core com uma resina composta, mostrou que Allcem Core apresenta resultados superiores de resistência à flexão e de união à cerâmica (à base de dissilicato de lítio), e desempenho semelhante em termos de resistência à tração, resistência à compressão, resistência de união à dentina e a materiais indiretos (resina indireta), absorção de água e solubilidade. Desempenho semelhante também é encontrado para parâmetros como grau de conversão, tensão de contração de polimerização e de profundidade de cura. A exceção está nos valores de microdureza, que devido ao maior percentual de partículas de carga, se faz superior na resina composta. Porém, este parâmetro parece não ter influenciado no desempenho global de Allcem Core.

FGM NEWS: APESAR DE MAIOR PRATICIDADE, CIMENTAÇÃO DE PINOS E CONSTRUÇÃO DE MUNHÕES SÃO PROCEDIMENTOS BASTANTE DIFERENTES QUE A PRINCÍPIO REQUEREM CIMENTOS DE VISCOSIDADES DIFERENTES, MAIOR FLUIDEZ/ESCOAMENTO PARA CIMENTAÇÃO E MAIOR ESTÁTICA PARA CONSTRUÇÃO DOS MUNHÕES. COMO FOI POSSÍVEL ENCONTRAR UMA VISCOSIDADE VIÁVEL ÀS DUAS SITUAÇÕES COM ALLCEM CORE?

Drª. Vanessa Cardoso: Nossa estratégia química foi conquistada com o uso de partículas de carga especiais, que assumem as características de um espessante e possibilitam a determinação de um comportamento tixotrópico ideal, capaz de gerar uma redução da viscosidade do produto quando o mesmo é cisalhado ou submetido à pressão, e de mantê-lo estático quando tais forças são removidas. Especificamente no caso do Allcem Core, esta tixotropia faz com que o cimento atinja uma viscosidade mais fluida quando pressionado através de uma ponta de automistura ou espatulado, facilitando o escoamento através da seringa e sua aplicação direta na cimentação de pinos intrarradiculares e/ou componentes protéticos, e na construção de núcleos de preenchimento (associado ou não ao preenchimento de cavidades). Paralelamente, quando da construção de núcleos de preenchimento, cessadas as forças de mistura e/ou introdução/aplicação do cimento, o mesmo readquire sua maior viscosidade inicial, conferindo estática na construção do formato desejável para o núcleo.

Drª. Vanessa Cardoso
Pesquisadora Plena da Dentscare/FGM. Doutora em Bioquímica pela USP. Pós-graduanda em Inovação pela Sustentare Escola de Negócios.

"Allcem Core apresenta resultados superiores de resistência à flexão e de união à cerâmica (à base de dissilicato de lítio), e desempenho semelhante em termos de resistência à tração, resistência à compressão, resistência de união à dentina e a materiais indiretos (resina indireta), absorção de água e solubilidade".

Sanzio Marques

Especialista em Prótese Dental e Implantes

Mestre em Dentística Restauradora

Autor do livro "Estética com resinas compostas em dentes anteriores: percepção, arte e naturalidade"

Coordenador do curso de Excelência em Odontologia Estética do IEO - Belo Horizonte (MG)

Coordenador do curso "Dominando a Arte com Resinas Compostas" do IEO - Belo Horizonte (MG)

Coordenador do curso de Imersão em Laminados Cerâmicos do IEO - Belo Horizonte (MG)

Coordenador do curso de Excelência em Reabilitação Oral do Instituto Implante-Perio - São Paulo (SP)

Roberto Devólio

Técnico em Prótese Dental - Curitiba (PR)

Reconstrução coronária com pinos de fibra de vidro

INTRODUÇÃO

Dentes com pouco remanescente coronal podem ser reabilitados através do uso de pinos intrarradiculares e restaurações indiretas, desde que sejam observados alguns fatores. O comprimento da raiz, a anatomia radicular, o aspecto da dentina remanescente (altura, espessura e qualidade do tecido), as forças oclusais que incidem no sistema, a necessidade estética, entre outros, são aspectos a serem considerados antes de uma reabilitação nesta modalidade.

Quando corretamente indicados e planejados, os pinos diretos consistem em uma opção de excelente custo-benefício e relativa facilidade de execução (se comparados aos pinos metálicos fundidos). Adicionalmente, novos materiais dentários surgem para simplificar e agilizar ainda mais o trabalho do profissional, como é o caso dos cimentos resinosos multitarefas que possuem resistência mecânica suficiente para, além de cimentar o pino, criar o munhão.

RELATO DO CASO

Paciente apresentando dentes 11 e 21 necessitando de reabilitação protética extensa. Os remanescentes coronários apresentaram área de férula e espelhamento adequadas para uma reabilitação com pinos intrarradiculares diretos. A elevada necessidade estética do caso levou ao planejamento com núcleos estéticos e coroas totais cerâmicas. O trabalho todo foi realizado com apenas um cimento resinoso dual, o Allcem Core (FGM), indicado para o trabalho de cimentação do pino, confecção do núcleo e cimentação da coroa.

1a.

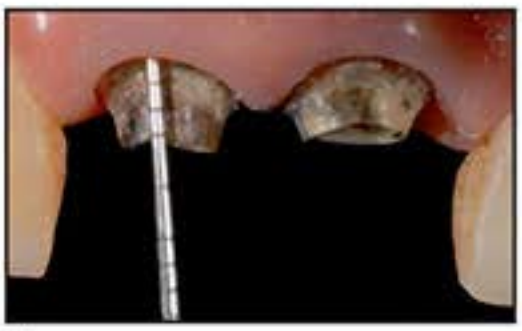

1b.

1a-d. Aspecto inicial dos dentes, quantidade do remanescente dental e preparo dos condutos com broca White Post DC2 (FGM), criando espaço cônico para adaptação dos pinos.

1c.

1d.

2a.

2c.

2b.

3a.

3b.

2a-c. Condicionamento ácido (Condac 37, FGM) por 15 segundos e aplicação de adesivo (Ambar, FGM).
3a-d. Através da ponteira especial para aplicação intracanal, o cimento Allcem Core (FGM) é inserido dentro do conduto. O pino de fibra (White Post DC2, FGM) é então posicionado e o cimento que extravasa pode ser aproveitado para construção do munhão, assim como as novas camadas de cimento que são acrescentadas ao redor do pino. A fotopolimerização do sistema assegura uma pré-forma do munhão.

3c.

3d.

4a.

4b.

5a.

5b.

4a-b. Munhões em sua forma primária e após usinados.

5a-b. Coroas cerâmicas cimentadas nos dentes através do mesmo cimento resinoso dual, revelando a praticidade do material.

UM TIME IMBATÍVEL PARA **CIMENTAÇÕES PERFEITAS.**

ALLCEM CORE

Produto 3 em 1: cimentação de pinos intrarradiculares, construção de munhão e cimentação de coroas protéticas.

WHITE POST

Devolução da **resistência** à estrutura dental com ideal **adaptação** de pinos de vidro.

Disponível nas versões:
DC – Dupla Conicidade.
DC-E - Dupla Conicidade Especial.
(DC-E possui maior diâmetro cervical e mesmo diâmetro apical que o DC)

AMBAR

Super **adesão** para esmalte e dentina.

PROSIL

Aumento da **adesão** entre peça protética e material de cimentação e também entre cimento resinoso e pino de fibra de vidro.

www.fgm.ind.br

Você merece. FGM

POTENCIALIZE SEUS RESULTADOS COM NOVO ALIADO

Assentamento de próteses e restaurações inlay/onlay

Assentamento de pinos intrarradiculares

Aplicação de adesivos dentais

Compactação de resinas compostas, cimentos ionoméricos e endodônticos

Aplicação de dessensibilizantes e outros materiais de baixa viscosidade

Processos de desinfecção de cavidades e condutos

www.fgm.ind.br

SMART
SONIC DEVICE

Chegou o **Smart**, um dispositivo de energia vibratória que não pode faltar no seu consultório.
Ele potencializa a acomodação e difusão de materiais, diminuindo seu esforço e intensificando os resultados. Conheça esta novidade e garanta mais praticidade, eficiência e conforto no seu dia a dia.

TECNOLOGIA AVANÇADA: ENERGIA MECÂNICA VIBRATÓRIA

5 VELOCIDADES

SILENCIOSO

BATERIA RECARREGÁVEL

Você merece. FGM

SMART SONIC DEVICE

APLICAÇÕES COMPROVADAS:

Assentamento de próteses (coroas totais/inlays/onlays) e pinos intrarradiculares

A energia sônica vibratória auxilia mecanicamente o assentamento de peças protéticas com o mínimo de esforço, **fazendo com que sejam removidas as bolhas de dentro do cimento** e simultaneamente melhorando seu escoamento, facilitando assim o posicionamento final da prótese.
Da mesma maneira, a energia sônica vibratória favorece a inserção e assentamento de pinos intrarradiculares (fibra de vidro, carbono, metálicos, etc.) com o mínimo de esforço, fazendo com que o excesso de cimento seja mais facilmente removido e que o pino seja efetivamente assentado no conduto radicular. Propicia diminuição de bolhas do cimento e melhora a adesão dos cimentos à dentina.

Cuadros-Sanches, J. et al (2013)

Maciel, Jr. (2013)

Aplicação de adesivos dentais

A energia sônica vibratória auxilia mecanicamente na penetração do adesivo dentro da camada híbrida da dentina coronária e radicular e simultaneamente melhora a evaporação do solvente. Isto torna esta camada mais homogênea, menos porosa e consequentemente menos suscetível à degradação ao longo do tempo.



Cuadros-Sanches, J. et al (2013)

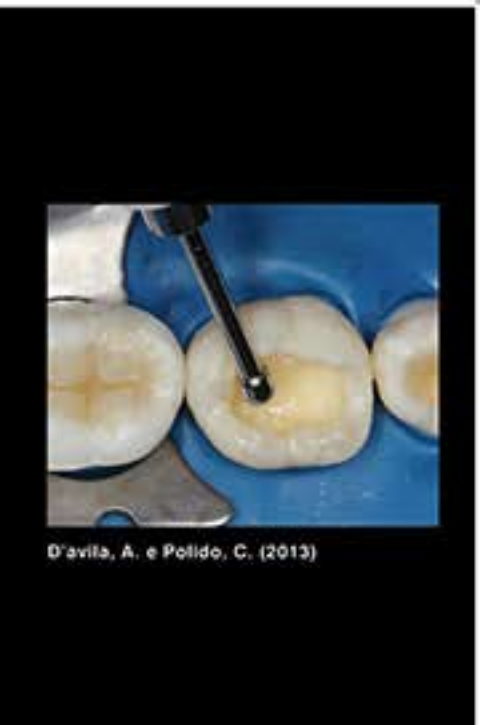

D'avila, A. e Polido, C. (2013)

Compactação de resinas compostas

A aplicação de vibração torna a resina composta mais fluida, melhorando a adaptação do material nas paredes circundantes e de fundo da cavidade. Este efeito é observado em especial nas resinas compostas mais viscosas.

A forma inteligente de potencializar resultados.

Smart Sonic Device é a maneira mais ergonômica e eficiente para a realização de diversos procedimentos odontológicos. Por meio de um dispositivo que gera energia sônica vibratória e ponteiras com design especial, o cirurgião-dentista consegue realizar variadas técnicas apenas conduzindo o dispositivo e sem a necessidade de esforço, pois toda a energia para aplicação é fornecida pelo equipamento.

Herrera, D. (2013)

Compactação de cimentos ionoméricos e endodônticos

A energia sônica vibratória auxilia na adaptação dos cimentos por torná-los mais fluidos, favorecendo a interação (química e/ou micromecânica) destes materiais com a superfície da dentina. Ao mesmo tempo, a vibração auxilia na remoção de bolhas que foram adicionadas durante a espatulação dos cimentos.

Processos de desinfecção de cavidades e condutos

A vibração gerada pelo equipamento é capaz de potencializar a eficácia das soluções desinfetantes, utilizadas em cavidades dentais ou condutos radiculares.



Herrera, D. (2013)

Consultoria FGM

Aplicação de materiais de baixa viscosidade

A energia vibratória, por tornar o material mais fluido, melhora a interação e penetração de produtos de baixa viscosidade, tais como selantes e substâncias dessensibilizantes (ex. Nano P) aumentando sua eficiência.

Ex. Aplicação do dessensibilizante e remineralizante Nano P em recessão gengival do dente 22.

RESULTADOS COMPROVADOS:

+ ADESÃO

+ EVAPORAÇÃO DO SOLVENTE

+ PENETRAÇÃO DO ADESIVO

– RISCO DE INFILTRAÇÃO

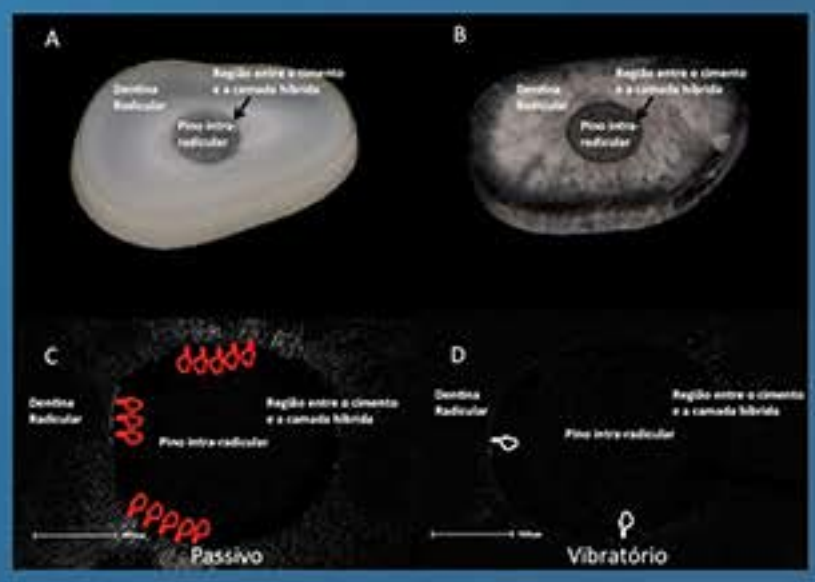

Em A e B, corte transversal da região radicular de um dente com um pino cimentado. Uma fatia como esta é usada para testar a adesão (teste de push-out), mensurar o grau de conversão e a quantidade de corantes (neste caso nitrato de prata) na interface de união. Em B, a fatia após ter sido imersa no corante e ter sido submetida ao processo de revelação. Observe em C e D, imagens de microscopia eletrônica de varredura demonstrando a diferença entre a aplicação passiva e a aplicação vibratória. Veja que, em C ocorreu uma quantidade significativamente maior de corante na interface representada pelas mãos vermelhas (menor penetração do adesivo) em comparação à aplicação vibratória (mãos brancas em D).

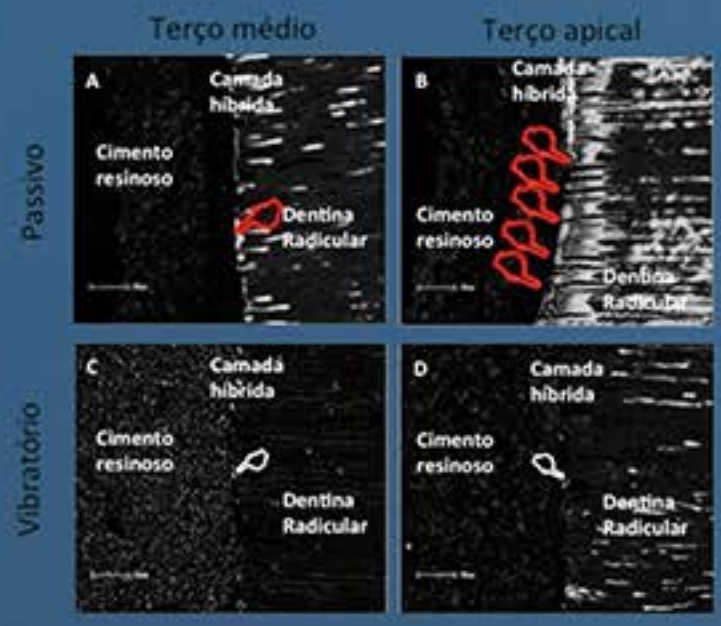

Imagens de microscopia eletrônica de varredura demonstrando a presença de nitrato de prata (branco) nos terços médio (A e C) e apical (B e D) de canais onde o adesivo foi aplicado passivamente (A e B) e com auxílio do SMART (C e D). Observe como ocorreu uma significativa diminuição da quantidade de nitrato de prata nos terços médio (compare as mãos em A [vermelhas] e C [brancas]) e região apical (compare as mãos em B [vermelhas] e D [brancas]) quando o adesivo foi aplicado de forma vibratória (C e D).

A aplicação ativa ou vigorosa do adesivo é uma das técnicas sugeridas para diminuir a degradação da interface de união à dentina, e assim, aumentar a longevidade das restaurações. O Smart, através da aplicação de uma frequência oscilatória, faz com que o adesivo seja aplicado e preencha toda a extensão da dentina desmineralizada ou não, sem nenhuma necessidade de força adicional.

A aplicação do sistema adesivo associado ao Smart para cimentação de pinos intrarradiculares aumentou significativamente a adesividade, em especial nos terços médio e apical (35 e 37%, respectivamente), assim como o grau de conversão dentro da camada híbrida (14 e 38%, respectivamente nos terços médio e apical).

A aplicação vibratória do adesivo através do Smart é uma alternativa clínica fácil de executar, não requer adição de mais passos clínicos, dispensa necessidade de calibração, tornando o protocolo de adesão menos sensível à experiência do operador, e assim, mais efetivo.

Baseado nos trabalhos de Reis, A. et al. (2013)

APRESENTAÇÃO

- 1 Dispositivo Vibratório
- 3 Cabeças Autoclaváveis
- 1 Ponteira para Assentamento de Próteses
- 1 Ponteira para Acomodação de Resinas
- 50 Unidades de microaplicadores descartáveis
- 1 Base Bivolt para Recarga

Onde a bola vai ROLAR

Dentistas convidam o leitor a visitar as cidades-sede da Copa do Mundo de 2014

O futebol faz parte da alma brasileira. Não é à toa que já conquistou cinco Copas do Mundo. Em 2014, o país abrirá suas portas pela segunda vez para abrigar o campeonato. Na primeira, em 1950, os jogos foram realizados em seis cidades: Rio de Janeiro, São Paulo, Belo Horizonte, Porto Alegre, Curitiba e Recife. Agora, dezoito municípios se candidataram, mas somente doze vão receber as partidas. As sedes da década de 50 continuam na lista, com o acréscimo de Natal, Salvador, Cuiabá, Manaus, Fortaleza e Brasília.

Nas capitais escolhidas, moradores já sentem a expectativa pela vinda das seleções e de milhões de turistas, além dos ganhos financeiros que as reformas e obras de infraestrutura trarão no futuro.

A FGM News quis saber o que os dentistas de cada capital-sede esperam com a vinda do mundial. Em depoimentos descontraídos, eles relataram como anda a preparação para o campeonato e os atrativos culturais e turísticos que a cidade de cada um tem para oferecer ao brasileiro ou ao estrangeiro.

Há de tudo: praias, museus, festas, gastronomia e cultura regional. Tudo para convencer você a visitar um pouco do país do futebol em junho e julho de 2014.

Boa viagem e boa leitura!

Adidas BRAZUCA, bola oficial da Copa do Mundo da FIFA Brasil 2014.

CURITIBA: onde a cultura pulsa

Rogério Luiz Marcondes
Especialista em Dentística Restauradora. Fellow em Odontologia Estética pela Ohio State University-Usa. Vice-presidente da SBOE.
Professor da Dental Esthetic Rraining e Diretor Clinico da Dental Esthetic Center.

Rogério Luiz Marcondes

Curitiba já recebeu vários apelidos, como "Cidade Sorriso" e "Cidade Modelo". Com as temperaturas mais baixas entre as capitais brasileiras, tem povo solidário e educado, que mantêm a cidade limpa e organizada. Nossa fama é de ser fechados e resguardados, talvez devido ao clima ameno. Porém, nada escapa a um bom sorriso – e, nisso, somos especialistas.

Parques, museus, teatros e praças garantem o lazer. O Parque Barigui, um dos melhores do Brasil e o mais frequentado da cidade, possui, além de áreas verdes e um belo lago, espaços para atividades físicas. O cartão postal mais conhecido é o Jardim Botânico. Outro destino importante é o Museu Oscar Niemeyer, o "Museu do Olho", com 35 mil metros quadrados dedicados à exposição de artes visuais, arquitetura, urbanismo e design.

Célebre por sua modernidade e estrutura, Curitiba se preocupa em garantir conforto às centenas de milhares de visitantes – aproximadamente 500 mil – que passarão pela cidade durante a Copa do Mundo. Reformas e melhoras estão sendo organizadas, como a ampliação das vias de acesso e a construção de uma ponte estaiada na ligação com o Aeroporto Internacional Afonso Pena que, por sua vez, teve o terminal de passageiros, o pátio de aeronaves e o estacionamento ampliados. A Arena da Baixada, estádio do Atlético Paranaense, será palco de quatro partidas e, por isso, vem passando por reestruturação. A rodoviária também é palco de obras. Os curitibanos estão orgulhosos por fazer parte desta grande festa do esporte mundial.

Museu Oscar Niemeyer – Curitiba (PR)

SAIBA MAIS

Curitiba (PR)

População: 1.746.896 habitantes

Estádio que sediará o mundial: Estádio Joaquim Américo, popularmente conhecido como Arena da Baixada. Em fase de obras. Terá capacidade para 40 mil pessoas

Não deixe de visitar: Museu Oscar Niemeyer, Jardim Botânico, parques Barigui e Tanguá e Centro Histórico. Vale conhecer a feirinha que ocorre aos domingos no Largo da Ordem e as barraquinhas de objetos antigos que tomam a Praça da Espanha

NATAL: aqui, o sol é sempre de verão

Alex Santos
Mestre e Doutor em Dentística. Professor da UnP, UFRN e ABO-UFRN. Cirurgião-dentista da Clínica Perfecta.

Natal é realmente maravilhosa – as belezas naturais, o povo hospitaleiro e o "sol de verão", presente quase o ano inteiro, são suas características mais marcantes.

Os que nascem aqui são chamados de natalenses, mas não estranhem ao ouvir alguém ser chamado de "potiguar" – é o nome que se dá aos que nascem no Rio Grande do Norte. Derivado da língua tupi, a palavra significa "comedor de camarão". Por isso, quem vier para a Copa do Mundo não poderá deixar de visitar os restaurantes "Camarões" ou "Camarões Potiguar", ambos em Ponta Negra.

Além da gastronomia típica, a cidade encanta pelas belas praias. A mais conhecida é Ponta Negra, onde se localiza o Morro do Careca, uma duna de areias brancas que desce até a praia. No outro extremo, passando pela Via Costeira (estrada onde ficam os resorts), chega-se às praias do Norte: dos Artistas, do Meio e do Forte. Nessa última, está o Forte dos Reis Magos, uma construção às margens do Rio Potengi. Do Forte, há uma bela vista do rio e da Ponte Newton Navarro. Da própria ponte, em sentido ao Litoral Norte, é possível já avistar outra região bem conhecida, a Genipabu – uma praia cercada por dunas, onde dá para realizar passeio de buggy. Nesse roteiro, pode-se passar pela famosa Lagoa de Genipabu, realizar um "esquibunda" na Lagoa de Jacumã e depois, para fechar com chave de ouro, um passeio de dromedário ao pôr do sol.

Natal tem passado por muitas transformações, preparando-se para o evento, e está ficando ainda mais linda. Teremos um grande espetáculo, dentro e fora do gramado do Arena das Dunas. Que, aliás, já puxando a sardinha, será o estádio mais bonito das cidades-sede. Por isso, venham conferir essas e muitas outras belezas das terras potiguares.

Lagoa de Genipabu – Natal (RN)

Praia de Ponta Negra – Natal (RN)

SAIBA MAIS

Natal (RN)

População: 803.811 habitantes

Estádio que sediará o mundial: Estádio das Dunas, com capacidade para 45 mil torcedores

Não deixe de visitar: Parque das Dunas, o cajueiro do Pirangui (o maior do mundo), o Forte dos Reis Magos e a praia Ponte Negra, a mais famosa da cidade

BELO HORIZONTE: ares de interior e "causos" de cidade grande

Marcus Vinicius Lucas Ferreira
Especialista em Prótese, Mestre em Lasers em Odontologia, Doutor em Engenharia Mecânica.
É professor e coordenador do curso de Odontologia da FEAD, em Belo Horizonte.

Cercada por uma serra esplendorosa, Belo Horizonte é uma cidade relativamente nova, com pouco mais de 100 anos. Apesar de grande, guarda características do interior. Em uma manhã ensolarada, ao caminhar por suas praças, mesmo não conhecendo as pessoas que cruzam seu caminho, é possível ouvir "bom-dia" por diversas vezes. A curiosidade pelo desconhecido, característica que as montanhas de Minas naturalmente despertam, impulsiona a cidade no campo da inovação tecnológica, principalmente no campo da biotecnologia.

Além dos parques e praças, o turismo ao redor da cidade, com suas grutas, sítios arqueológicos, incontáveis cachoeiras e o maior museu ao céu aberto da América Latina, o Inhotim, são atrações que encantam. Porém, os segredos de BH estão escondidos na gastronomia. Visitar o Mercado Central, almoçar em um autêntico restaurante de comida mineira, ou apenas comer o "tropeiro" do Mineirão, podem revelar muito mais sobre essa cidade do que qualquer *city tour* que alguém venha a realizar.

Em BH, temos três times de futebol tradicionais: Atlético, Cruzeiro e América. Em dias de clássico, só respira o ar da rivalidade existente entre os apaixonados pelo futebol. Fora dos campos, a cidade é um verdadeiro canteiro de obras em preparação para o Mundial. O Mineirão foi totalmente reformado, novos hotéis foram construídos e grandes obras de mobilidade urbana estão sendo concluídas para que o turista possa ser muito bem recebido, como manda a boa tradição mineira.

Essa é Belo Horizonte, uma capital moderna, com povo hospitaleiro, repleta de "causos", cada um mais interessante e intrigante do que o outro, como cada um de seus habitantes.

Igreja da Pampulha – Belo Horizonte (MG)

Lagoa da Pampulha – Belo Horizonte (MG)

SAIBA MAIS

Belo Horizonte (MG)

População: 2.375.444 habitantes

Estádio que sediará o mundial: Mineirão, com capacidade para 57 mil pessoas

Não deixe de visitar: Complexo Arquitetônico da Pampulha, Centro de Arte Popular Cemig, Praça da Liberdade, Mercado Central, Instituto Inhotim, Museu de Arte e Ofícios e Centro Cultural Oi Futuro

BRASÍLIA: o céu é o cartão postal

Gil Montenegro

Especialista em Dentística e Prótese, Mestre em Dentística. Coordenador do curso de Especialização em Dentística e vice-presidente da ABO-TAGUATINGA.

Nasci em Brasília, obra de arte em forma de pássaro, planejada por Oscar Niemeyer e Lucio Costa e elevada em 1987 a Patrimônio Cultural da Humanidade e marco mundial da arquitetura e urbanismo. Sonhada por Dom Bosco e idealizada por Juscelino Kubitschek, a cidade é o centro do governo, dos movimentos sociais, da arte e cultura, e tem o céu como maior cartão postal.

Brasília encanta pela beleza de locais como o Lago Paranoá, berço dos melhores pontos de encontro gastronômicos da cidade. Tem a avenida mais larga do mundo, com 250 metros de um meio fio a outro e 12 faixas no Eixo Monumental, onde se encontram os principais pontos turísticos que valem a pena visitar. Entre eles, o Congresso Nacional, o Palácio do Planalto e a Torre de TV, construção mais alta da cidade, com 224 metros, que abriga, além do Museu Nacional das Gemas, a vista mais linda da cidade. Vale a pena conhecer o Palácio da Alvorada, residência oficial da Presidência, e passar pela Ponte JK, hoje o maior ponto turístico. A Igreja de Nossa Senhora de Fátima, primeira edificação de concreto do Plano Piloto, é ponto obrigatório para visita, assim como a Igreja Dom Bosco, com 80 vitrais de 12 tons de azul.

Brasília é um também centro de esporte. É reconhecida pela tradição em abrigar eventos esportivos de primeira linha, como a Copa do Mundo de Futsal da FIFA 2008 e a Copa das Confederações. Temos o Estádio Nacional, com capacidade para 71 mil pessoas, o Aeroporto Internacional Juscelino Kubitschek, que é o terceiro em número de passageiros do Brasil e está sendo reformado. Estamos realizando obras de mobilidade urbana, aumentando a rede hoteleira e trazendo os melhores restaurantes do Brasil.

Palácio do Planalto – Brasília (DF)

Ponte JK – Brasília (DF)

SAIBA MAIS

Brasília (DF)

População: 2.562.963 habitantes

Estádio que sediará o mundial: Estádio Nacional de Brasília, com capacidade para 68 mil torcedores

Não deixe de visitar: Congresso Nacional, Catedral Metropolitana, Palácio do Alvorada, Palácio do Planalto, Torre de Televisão, Parque da Cidade

Supremo Tribunal Federal – Brasília (DF)


Congresso Nacional – Brasília (DF)

FORTALEZA: na terra do humor, o riso vira festa

Vicente Saboia
Especialista em Dentística, Mestre e Doutor em Clínica Odontológica. Pós-doutor em Biologia Oral e Materiais Dentários, coordenador do curso de Especialização em Dentística da ABO-CE.

O mínimo que acontece depois que você encontra um cearense é ficar amigo dele. Um pouco de papo e já rola um convite para uma caranguejada, um churrasco de carneiro, carne de sol, ou mesmo um queijo de coalho na brasa, tudo regado a muita cerveja e sucos de frutas regionais. No Ceará é assim. O povo é alegre e acolhedor por natureza e gosta sempre de casa cheia.

Conhecida como terra do humor, o Ceará tem dado ao Brasil mostras de que os mestres da risada são produtos genuínos daqui. Que o digam o eterno Chico Anysio e os mestres Renato Aragão e Tom Cavalcante. Tudo aqui é motivo para gargalhadas, tudo vira piada de bom gosto. Além do povo acolhedor, a cidade tem belezas naturais que despertam atenção, como praias de água quente todo o ano, dunas, mangues e coqueirais a perder de vista.

A estrutura de bares e restaurantes nas areias da praia do Futuro é fenomenal. Pode-se curtir o sol e o mar acompanhado de drinques, petiscos e de toda a natureza. Ou à luz da lua nas noites de quinta-feira, quando as pessoas se encontram para a tradicional "quinta do caranguejo". Os restaurantes da praia também oferecem show de humor e música ao vivo, destacando o forró pé de serra, tradicional de nossa região. Segundo a revista Times, aqui temos a segunda-feira mais animada do planeta, e esta acontece em meio ao forró do Pirata Bar, em funcionamento há mais de 30 anos na praia Iracema. Temos ainda o Beach Park, um dos maiores parques aquáticos do mundo nas areias da praia do Porto das Dunas, a 15 quilômetros do centro de Fortaleza.

A cidade oferece programas culturais no Centro Dragão do Mar, um complexo com museus e espaços para mostras de arte, e dança. Temos ainda o Museu da Cachaça, que reconta a história da produção da bebida e está situado num parque ecológico numa área de Mata Atlântica na região metropolitana de Fortaleza. Quem vier, com certeza vai gostar, e para nós será um prazer recebê-los.

Avenida Beira Mar – Fortaleza (CE)

SAIBA MAIS

Fortaleza (CE)

População: 2.447.409 habitantes

Estádio que sediará o mundial: Governador Plácido Castelo, popularmente conhecido com Estádio Castelão, com capacidade para 58 mil torcedores

Não deixe de visitar: Praia de Mucuripe, Praia de Meirelles, Praia de Iracema, Praia do Futuro, Praia do Cumbuco, Canoa Quebrada, Beach Park, Centro Dragão do Mar de Arte e Cultura e Theatro José de Alencar

Estátua de Iracema Guardiã – Fortaleza (CE)

CUIABÁ: uma cidade verde e amarela

Flavio Simões
Especialista em Dentística Restauradora e Ortodontia, é professor na faculdade de Odontologia da Universidade de Cuiabá.
Cintia Aparecida Damo Simões
Especialista e professora de Odontopediatria e Saúde Coletiva na faculdade de Odontologia da Universidade de Cuiabá. Mestre em Odontologia.

Grande centro urbano da região Centro-Oeste do Brasil, Cuiabá é o ponto de partida para vários pontos turísticos do Mato Grosso, fazendo divisa com a Chapada dos Guimarães e suas belas cachoeiras. Em apenas duas horas, o turista pode aportar na cidade-sede do miolo pantaneiro, Poconé, que acessa os logradouros turísticos mais famosos da região alagada. Quem visita o local sempre se encanta ao presenciar a liberdade dos animais.

A cidade é ótima para compras: do artesanato indígena aos doces típicos e licores caseiros. Fãs de comidas regionais ficam satisfeitos com os deliciosos pratos servidos nos restaurantes. O carro-chefe da culinária é o rodízio de peixes, que reúne mojica de pintado (ensopado à base de mandioca), pintado à milanesa e grelhado e costela frita de pacu e, como sobremesa, o "Furundu", um docinho tradicional feito com mamão verde, rapadura e canela. Não podem ser esquecidas as interessantes danças típicas, como rasqueado, cururu e siriri.

Entre as atrações turísticas, culturais e históricas, estão a Igreja do Rosário e São Benedito, construídas pelos escravos no século 18, o Museu de Pedras Ramis Bucair, Museu do Rio Hid Alfredo Scaff, Museu do Morro da Caixa D'Água, Centro Geodésico da América do Sul, o Museu Rondon do Índio e a Praça da Catedral. A cidade carrega, em seu casario histórico, igrejas e ruas as marcas do passado da exploração de ouro e grandes disputas territoriais, em especial a Guerra do Paraguai.

Os turistas que desembarcarem por aqui na Copa terão na geografia um atrativo tão grande quanto as opções de lazer. Os três ecossistemas mais importantes do Brasil (Amazônia, Pantanal e Cerrado) se encontram neste pedaço do território nacional, que acabou ganhando o apelido de "Cidade Verde". Cuiabá fascina de maneira natural todos aqueles que aparecem por aqui.

Pantanal – Cuiabá (MT)

Verdão – Cuiabá (MT)

Chapada dos Guimarães – Cuiabá (MT)

Cintia Damo Simões

Flavio Simões

Bom Jardim Nobres – Aquário – Cuiabá (MT)

SAIBA MAIS
Cuiabá (MT)

População: 551.350 habitantes

Estádio que sediará o mundial: Arena Pantanal, com capacidade para 43 mil torcedores

Não deixe de visitar: Chapada dos Guimarães, Centro Histórico, Centro Geodésico da América do Sul, Arsenal de Guerra, Catedral Metropolitana, Igreja do Bom Despacho, Igreja do Rosário e Capela de São Benedito, Parque Estadual Mãe Bonifácia

SALVADOR: o tempero típico do futebol

Alexandre Andrade Moreira
Especialista em Dentística e Prótese e Mestre em laser pela USP,
é professor da Escola Bahiana de Medicina e Saúde Pública.

"Capital cultural do país", Salvador é o destino de quem procura belezas naturais, atmosfera cultural e festa contínua. A alegria e o jeito de ser do baiano também encantam. Formada por cidade alta e baixa, é através do Elevador Lacerda que a cidade se une. A capital baiana tem praias lindas, tradição e fé, arquitetura e uma gastronomia única no Brasil.

Um dos atrativos é a Baía de Todos os Santos, que já foi ponto de referência aos navegadores. Ao passar pelas ruas do Centro Histórico, o visitante é levado aos primórdios da história do Brasil, na época de colonização da cidade, que foi a primeira capital do país. No Pelourinho, existem mais de 800 casarões dos séculos 17 e 18. Diversas igrejas e museus completam a estrutura desse bairro, que, no passado, era ponto oficial de tortura dos escravos.

A comida baiana é fruto de herança forte dos tempos de escravidão. Ela possui todo um tempero especial: um misto de frutos do mar e um toque de misticismo religioso vindo das religiões afrodescendentes. Moquecas, acarajé com vatapá e pimenta, caruru e xinxim de galinha são exemplos de pratos com sabores marcantes.

Três jogos do mundial se realizarão aqui. Obras de infraestrutura turística e mobilidade urbana estão em andamento. A cidade recebeu o novo estádio Arena Fonte Nova que, com capacidade para 50 mil pessoas, tem estrutura verticalizada, permitindo ao espectador uma maior proximidade do espetáculo.

Outra conquista para a grande festa do futebol foi a FIFA FanFest, que tem o objetivo de ser o segundo melhor local para ver as competições, fora dos estádios. Os telões e toda a estrutura para receber os torcedores serão instalados no gramado do Jardim de Alah, na orla da capital baiana, e no Pelourinho.

Festa da lavagem do Bonfim – Salvador (BA)

SAIBA MAIS
Salvador (BA)

População: 2.676.606 habitantes

Estádio que sediará o mundial: Arena Fonte Nova, com capacidade para 52 mil torcedores

Não deixe de visitar: Pelourinho, Igreja e Convento de São Francisco, Igreja do Senhor do Bonfim, Elevador Lacerda, Mercado Modelo, Corredor de Vitória, Palacete das Artes Rodin Bahia, Museu de Arte Sacra e Museu de Arte Moderna

RECIFE: tem quase tudo, só falta você!

Carlos Eduardo Vieira
Doutor em Dentística, professor titular de Dentística e Clínica Integrada (FOR/PE).

Recife tem inúmeras atrações turísticas. É uma cidade que tem como trilha ritmos como maracatu e frevo. Além de museus espalhados pelos bairros tradicionais, quem visita a região encontra um artesanato rico de rendas e barro cerâmico no Marco Zero e também o Centro Histórico, onde é possível ver construções oriundas da colonização holandesa e portuguesa. Ainda temos parques com áreas verdes e pistas para a prática do running. Uma parada obrigatória é a tradicional orla da praia da Boa Viagem.

O turista que vier ao Recife encontrará uma excelente gastronomia com sabores diversificados. Não pode deixar de provar duas iguarias genuinamente pernambucanas: o bolo de rolo, finas camadas de massa de bolo saborosíssimas com goiabada derretida entre as camadas, e a cartola, tradicional sobremesa com queijo manteiga e banana assados, misturados com açúcar e canela.

É na região metropolitana da capital que está a Arena Pernambuco, na cidade de São Lourenço da Mata. A preparação da nossa cidade, de início, vislumbrava um novo projeto de mobilidade urbana, deixando todos esperançosos com o chamado "legado da Copa", ou seja, as melhorias de infraestrutura que ficarão para a cidade. Muitas obras foram e ainda estão sendo

realizadas para o início do evento. Há uma ansiedade enorme para que tudo fique muito bom. O pernambucano é hospitaleiro. A Copa no nosso Estado terá uma característica única, com muito calor humano e belezas naturais.

SAIBA MAIS

Recife (PE)

População: 1.536.934 habitantes

Estádio que sediará o mundial: Arena Pernambuco, com 43 mil pessoas

Não deixe de visitar: Praia de Boa Viagem, Recife Antigo, Mercado São José, Pátio São Pedro, Olinda, Instituto Ricardo Brennand, Jardim de Boa Viagem

SÃO PAULO: a cidade que não para!

Hélio Rui Dutra

Especialista em Dentística, é professor dos cursos de atualização e especialização em Dentística da APCD-Central e nos de Atualização em Dentística da ABO - Pouso Alegre.

São Paulo é a cidade de milhares de brasileiros que chegam em busca da realização de seus sonhos. A cidade que não para foi escolhida para sediar o jogo de abertura da Copa, na Arena Corinthians, mais conhecida como Itaquerão. Importante lembrar que São Paulo é a cidade natal de Charles Miller, o precursor do futebol no Brasil. Sem falar que aqui encontramos três importantes clubes: São Paulo, Corinthias e Palmeiras.

A cidade vem concentrando investimentos em várias obras, como a reforma do aeroporto de Guarulhos, ampliação das linhas de metrô e corredores de ônibus, com o objetivo de facilitar a locomoção dos turistas e moradores durante o evento.

Este grande centro comercial reúne a famosa Rua 25 de Março, ícone do comércio popular, e também a suntuosa Rua Oscar Freire. São Paulo é um importante centro financeiro. A imagem que nos vem à mente é da ilustre Avenida Paulista, em que estão instalados grandes bancos e empresas multinacionais. A gastronomia mundial também está presente aqui, em restaurantes abertos até "altas horas" – temos a melhor pizza do mundo! Além disso, o que mais me fascina na cidade são as praças e parques, em que podemos ter lazer e praticar esportes sem custos.

O paulistano trabalha muito, "vive na correria", mas é muito hospitaleiro e sempre encontra um momento para o seu lazer, happy hour, ou para confraternizar. Tenho certeza de que paulistas e paulistanos receberão os visitantes com todo amor e carinho para esse, que é o maior evento do mundo. Pois, no futebol, a linguagem é universal.

SAIBA MAIS

São Paulo (SP)

População: 11.244.369 habitantes

Estádio que sediará o mundial: Arena de São Paulo, com capacidade para 66 mil torcedores

Não deixe de visitar: Museu de Arte de São Paulo, Pinacoteca do Estado, Parque do Ibirapuera, Avenida Paulista, Museu da Língua Portuguesa, Museu do Futebol, Theatro Municipal, Rua 25 de Março

MANAUS: quando a natureza entra em campo

Luciana Mendonça da Silva
Especialista, Mestre e Doutora em Dentística. Professora da graduação e mestrado da Faculdade de Odontologia da UFAM.
Leandro de Moura Martins
Especialista em Dentística e Prótese, Mestre em Dentística, Doutor em Reabilitação Oral e professor da graduação e mestrado da Faculdade de Odontologia da UFAM.

Cravada no meio da Floresta Amazônica e situada à margem esquerda do Rio Negro, Manaus tem como grande atrativo na sua própria localização. O turismo natural encanta os visitantes, com rios, igapós (florestas inundadas) e praias que contrastam o branco da areia com as águas escuras do Rio Negro.

Nos passeios de barco, os visitantes se fascinam com o Encontro das Águas, onde os rios Negro e o Solimões caminham lado a lado antes de se misturar completamente e formar o caudaloso Amazonas. No centro, apreciamos construções do tempo áureo da produção de borracha, uma época em que Manaus borbulhava em riqueza e expansão, e casas e prédios eram importados aos pedaços, vindos da Europa. Assim foi construído o símbolo-mor de nossa cidade: o Teatro Amazonas. Formado por vidros vindos de Marrocos, metais da Escócia e piso mesclando madeiras nobres do Brasil e de outras partes do mundo, esse monumento abrigou belas produções musicais para a elite da época, os chamados "barões da borracha". Restaurado há vinte anos, o teatro é um passeio imperdível.

O Amazonas é destaque nas artes marciais e o amazonense é apaixonado por futebol. O antigo estádio Vivaldo Lima dará lugar a um dos mais belos estádios do país. A Arena Amazônia terá uma estrutura metálica simulando um cesto de palha regional. O povo é hospitaleiro, aprecia novas amizades, e está se preparando para receber o grande número de turistas na Copa.

Venha conhecer os encantos desse povo, misturados à magia da floresta, com raízes culturais indígenas. Venha conhecer os batuques do boi-bumbá e se deixe levar pela cadência do dois-pra-lá e dois-pra-cá. Venha conhecer essa terra onde diferentes sotaques se mesclam, com expressões tradicionais e únicas só ouvidas pelas bandas daqui.

Teatro Amazonas – Manaus (AM)

Ponte Rio Negro – Manaus (AM)

SAIBA MAIS

Manaus (AM)

População: 1.802.525 habitantes

Estádio que sediará o mundial: Arena Amazônia, com capacidade para 42 mil torcedores

Não deixe de visitar: Teatro Amazonas, Bosque da Ciência, Museu da Amazônia, Zoológico do CIGS, Praia Ponte Negra

RIO DE JANEIRO: o Rio de Janeiro continua lindo!

Eduardo Vargas
Mestre e Doutor em Dentística. Professor da UnP, UFRN e dos cursos de Aperfeiçoamento e Especialização em Dentística da ABO-UFRN. Integrante da Clínica Perfecta.

Cantado em verso e prosa, o Rio parece uma sereia que encanta e hipnotiza a todos. Sensual, colorida, exuberante e de uma beleza ímpar, a cidade deixa todo mundo de "boca aberta" literalmente.

Visitar nossa cidade será sempre inesquecível. Temos carnaval o ano inteiro, sol, cores contrastantes de montanhas que caem no mar, areias mornas, ilhas, enseadas, baías e um povo alegre e hospitaleiro. O carioca resume um pouco das características de todas as culturas que compõem o Brasil de Norte a Sul. Todos aqui se sentem em casa e se divertem. Temos teatros, museus, espetáculos, bons restaurantes, cenas noturnas, como qualquer grande cidade do mundo, além de serra, praias e vida ao ar livre.

Mas, se o lance for esportivo, a Copa do Mundo e as Olimpíadas 2016 estão nos treinando com muita seriedade para recebermos o mundo de braços abertos. A comitiva de recepção tem como "presidente" o Corcovado, seguido do Pão de Açúcar, de Copacabana, Ipanema, Lapa e do nosso velho Maracanã em nova versão. Tudo isso vai deixar o turista de "boca aberta". Você, dentista, capriche no seu cliente, pois ele com certeza virá conhecer a Cidade Maravilhosa.

SAIBA MAIS

Rio de Janeiro (RJ)

População: 6.323.037 habitantes

Estádio que sediará o mundial: Estádio Jornalista Mário Filho, popularmente conhecido como Estádio do Maracanã, com capacidade para 73 mil torcedores

Não deixe de visitar: Theatro Municipal, Pão de Açúcar, Corcovado, Jardim Botânico, Igreja de São Francisco da Penitência, praias de Ipanema e Copacabana

PORTO ALEGRE: vai um chimarrão aí?

Eduardo Galia Reston
Especialista e Mestre em Dentística pela Indiana University School Of Dentistry, Doutor em Dentística Restauradora pela Universidade Estadual Paulista Júlio de Mesquita Filho. Professor e coordenador do Curso de Mestrado em Dentística da ULBRA (RS).

Ah, em Porto Alegre tudo é "tri legal". Metrópole vertical, bonita, mas que guarda relações ainda antigas, onde os amigos de infância permanecem na idade adulta, onde "todos" se conhecem e, por vezes, se encontram no acaso de um dia comum. Capital com ar europeu, cosmopolita e miscigenada.

Temos a Rua da Praia, onde não há praia, mas onde, tempos atrás, os jovens passeavam e paqueravam nos cinemas e confeitarias. Cidade verde, de parques e muitas árvores, em que a consciência ambiental sempre é uma preocupação. O Guaíba – um manancial de água que banha contornando a capital gaúcha, quase que a abraçando suavemente – proporciona aos visitantes um pôr do sol extasiante.

Comida farta, boa mesa e alta gastronomia se encontram para oferecer os mais diferentes sabores aos turistas. Seja qual for a preferência, jamais deixe de experimentar a culinária típica gaúcha. Além do tradicional churrasco, aprecie o carreteiro de charque, o feijão mexido e o mogango (abóbora caramelada). Depois, para queimar umas calorias, caminhe por um dos parques arborizados, como o Moinhos de Vento, a Redenção ou o Marinha do Brasil.

Aliás, o esporte sempre foi um ponto forte por aqui. A paixão nacional, o futebol, também é dos gaúchos. Nossos times, o Grêmio e o Internacional, protagonizam a maior rivalidade do futebol brasileiro. Para sediar a Copa do Mundo, a cidade passa por transformações urbanísticas, especialmente viárias. Diversos pontos estão em obras, na intenção de facilitar o trânsito. Também vemos novas edificações, como hotéis e flats, visando acomodar os futuros turistas.

O gaúcho é um povo hospitaleiro. O chimarrão, uma prova de parceria e amizade. Porto Alegre está de braços abertos, esperando por todos. Venha, participe, mas fica uma dica: aqui faz muito frio em julho. Agasalhe-se bem e venha curtir os encantos de uma cidade com ares europeus e com calor e alma brasileiros.

Estátua do Laçador – Porto Alegre (RS)


Travessia Getúlio Vargas – Porto Alegre (RS)

SAIBA MAIS

Porto Alegre (RS)

População: 1.409.939 habitantes

Estádio que sediará o mundial: Estádio Beira-Rio, com capacidade para 49 mil torcedores

Não deixe de visitar: Museu de Ciências e Tecnologia da PUC, Rio Guaíba, Fundação Iberê Camargo, Mercado Público, Usina do Gasômetro, Casa de Cultura Mário Quintana, Santander Cultural, Memorial do Rio Grande do Sul, Museu de Arte do Rio Grande do Sul, Theatro São Pedro, Brique da Redenção, Parque Farroupilha

Fontes:
FIFA (pt.fifa.com) e Viaje Aqui (viajeaqui.abril.com.br).
Os números das capacidades de torcedores dos estádios foram arredondados.
Fotos gentilmente cedidas pelos colaboradores desta matéria.

MUITOS QUEREM
SER O NÚMERO 1.
MAS APENAS
UM É LIDER.
FGV

Nº1
Aletas que impedem seu rolamento na mesa.
Ponteira mais fina. Evita o desperdício e melhora o controle da dosagem.
www.fgm.ind.br

Pioneiro no Brasil. Presente em mais de 70 países.

Há anos Whiteness Perfect é líder de mercado por apresentar maior segurança, praticidade e eficácia para cirurgiões-dentistas e pacientes. Para manter sua liderança, este clássico do clareamento caseiro evolui constantemente, levando cada vez mais sorrisos perfeitos para o mundo inteiro.

- ***Agentes dessensibilizantes: nitrato de potássio e fluoreto de sódio.***
- ***pH ideal: evita a desmineralização do esmalte e dentina.***
- ***Maior rendimento: 3g de gel por seringa, rende até 9 aplicações.***
- ***Excelente viscosidade: não escoa da moldeira.***
- ***Melhor molhabilidade para penetração na estrutura dental.***

Clareador caseiro à base de peróxido de carbamida nas concentrações 10%, 16% e 22%.

Disponível em Kit, Mini Kit e seringas avulsas.

Você merece. FGM

Bruno Lippmann

Graduado em Odontologia pela Univille - Joinville (SC)

Aluno do curso de Especialização em Ortodontia do Instituto Thum de Pós-Graduação e Biopesquisas, Joinville (SC)

Rafael Cury Cecato

Graduado em Odontologia e especialista em Periodontia pela PUC (PR)

Clareamento dental caseiro supervisionado

INTRODUÇÃO

A técnica de clareamento dental caseiro supervisionado é extremamente difundida entre os métodos para clareamento dental e normalmente é realizada através do uso de peróxido de carbamida ou peróxido de hidrogênio, em diferentes concentrações. Frequentemente a escolha do gel clareador ideal para cada caso gera dúvidas ao profissional, que se baseia na sua experiência clínica para eleger o produto mais adequado.

Como se sabe, ambas as modalidades de clareador baseiam-se na reação de oxidação de pigmentos, tornando-os moléculas menores e mais fáceis de serem removidas dos dentes, clareando-os. Contudo, pode-se considerar o peróxido de carbamida um precursor do peróxido de hidrogênio, princípio ativo dos clareadores. O peróxido de carbamida funciona como uma fonte de peróxido de hidrogênio de menor concentração, com ação mais lenta mas menor incidência de hipersensibilidade.[1] Pacientes com maior risco à hipersensibilidade e indiferentes ao tempo de uso diário da moldeira deverão optar por géis de peróxido de carbamida menos concentrados, como as versões de 10% ou 16%. Já os pacientes que têm interesse em clarear os dentes mais rapidamente e com menor tempo de uso da moldeira diariamente devem optar pelo peróxido de hidrogênio a 4% ou mais concentrado, embora o risco de hipersensibilidade seja maior.[1]

Resumidamente, pode-se dizer que ambos os géis (peróxido de carbamida e peróxido de hidrogênio) possuem a mesma eficácia,[2,3] porém clinicamente poderão alcançar resultados finais em velocidades diferentes devido à diferença de concentração do princípio ativo (peróxido de hidrogênio). Geralmente, géis mais concentrados provocam mais hipersensibilidade,[4] efeito colateral que poderá ser controlado com o uso de agentes dessensibilizantes.

RELATO DO CASO CLÍNICO

Este relato de caso clínico objetiva demonstrar uma situação que é frequentemente percebida na clínica diária quando se utiliza géis de peróxido de carbamida X peróxido de hidrogênio: ambos chegam ao mesmo resultado, porém com velocidades diferentes.

O clareamento caseiro supervisionado foi conduzido em duas pacientes da mesma forma, mas utilizando-se dois agentes clareadores distintos. Uma

das pacientes (paciente D.C.O., 25 anos de idade) recebeu gel à base de peróxido de hidrogênio a 4% (White Class 4%, FGM) para uso de 2 horas diárias e a outra (paciente J.P., 27 anos de idade) recebeu gel à base de peróxido de carbamida a 10% (Whiteness Perfect 10%, FGM) para uso de 4 horas diárias. Anteriormente ao início do clareamento, ambas foram examinadas clinica e radiograficamente, apresentando nenhuma contraindicação ao tratamento.

As duas pacientes haviam removido aparelhagem ortodôntica fixa recentemente e nunca haviam feito clareamento dental devido ao receio de experimentar hipersensibilidade, já que relatavam desconforto quando da ingestão de líquidos frios. Os hábitos alimentares eram bastante semelhantes e ambas não fumantes. Ao fornecer as moldeiras individuais, as pacientes receberam as mesmas instruções (sobre alimentação e higienização) para o período de clareamento, exceto pela posologia dos agentes clareadores. As consultas eram agendadas a cada 5 dias para acompanhamento da evolução da cor.

Pôde-se perceber ainda que utilizando concentrações baixas de ambas versões dos clareadores, o tempo de tratamento foi relativamente curto. Embora com concentrações de peróxido de hidrogênio muito parecidas, o gel de peróxido de hidrogênio a 4% parece ter trazido resultados clinicamente visíveis mais rapidamente que o peróxido de carbamida a 10%. Inicialmente com coloração dental muito semelhante, a paciente utilizando White Class 4% teve seus dentes clareados ao B1 em um prazo de 10 dias, enquanto que a paciente utilizando Whiteness Perfect 10% não apre-

1a.

1b.

2a.

2b.

1a-b. Registro inicial de cor dos dentes da paciente J.P., denotando tom médio A2 e A4 para caninos superiores.
2a-b. Registro inicial de cor dos dentes da paciente D.C.O.: tom médio A2 e A3 para caninos.

sentou uma mudança tão drástica na coloração no mesmo prazo. Ao final de 20 dias, ambas as pacientes apresentaram o mesmo tom de dente, equivalendo resultados.

Nenhuma das pacientes relatou hipersensibilidade ou irritação gengival durante o período de clareamento. Nesta modalidade de tratamento, é muito importante que

3a.

3b.

3c.

4a.

4b.

4c.

5a.

5b.

5c.

6a.

6b.

7a.

7b.

3a-c. Gel de peróxido de carbamida a 10% (Whiteness Perfect 10%, FGM) utilizado na paciente J.P. e gel de peróxido de hidrogênio a 4% (White Class 4%, FGM) utilizado na paciente D.C.O.

4a-c. Registro de cor dos dentes da paciente J.P. após 10 dias de uso ininterrupto de Whiteness Perfect 10% (FGM), denotando leve mudança de tom.

5a-c. Registro de cor dos dentes da paciente D.C.O. após 10 dias de uso ininterrupto de White Class 4% (FGM), com tons médios similares ao B1, caso praticamente concluído.

6a-b. Paciente J.P. apresentando coloração B1 dos dentes após 20 dias de clareamento, fotos antes e depois.

7a-b. Paciente D.C.O. após 20 dias, antes e depois.

o paciente tenha contato constante com o profissional, relatando eventualidades sempre que necessário. A mudança de concentração do gel utilizado durante o tratamento não foi necessária no presente relato de caso, mas é viável e pode ser realizada para acelerar resultados a determinados pacientes.

8.

9.

8. Foto extrabucal da paciente J.P., caso concluído.
9. Foto extrabucal da paciente D.C.O., caso concluído.

REFERÊNCIAS

1. Francci, C., Marson, F.C., Briso, A.L.F., Gomes, M.N. Clareamento dental – técnicas e conceitos atuais. Rev Assoc Paul Cir Dent, Ed. Esp, v. 1, p. 78-89, 2010.
2. De la Peña, V.A., Cabrita, O.B. Comparison of the clinical efficacy and safety of carbamide peroxide and hydrogen peroxide in at-home bleaching gels. Quintessence Int, v. 37, n. 7, p. 551-556, 2006.
3. Caballero, A.B., Navarro, L.F., Lorenzo, J.A. At-home vital bleaching: a comparison between hydrogen peroxide and carbamide peroxide treatments. Med Oral Patol Oral Cir Bucal, v. 11, e94-99, 2006.
4. Nathoo, S., Santana, E. 3rd., Zhang, Y.P., Lin, N., Collins, M., Klimpel, K., DeVizio, W., Giniger, M. Comparative seven-day clinical evaluation of two tooth whitening products. Compend Contin Educ Dent, v. 22, n. 7, p. 599-604, 2001.

Duo Desense
FGM
WHITE Glass
7½ %
O produto está disponível nas concentrações
4%, 6%, 7½% e 10% de peróxido de hidrogênio
nas versões Kit e seringa individual.
Cada seringa com 3 g de gel.
www.fgm.ind.br

Class
MOMENTS
White Class é o clareador desenvolvido para pessoas sofisticadas
que exigem exclusividade e estilo no seu dia a dia.
Com um toque de requinte, ele acompanha um estojo
para seringas, porta-moldeiras e um bloco de
"próxima consulta" com design diferenciado.
Você merece.
FGM

Maciel Jr.

Especialista em Dentística Restauradora pela FOB/USP

Mestre em Dentística Restauradora pela UNESP Araraquara (SP)

Clareamento dental pela técnica mista supervisionada

INTRODUÇÃO

A técnica de clareamento dental combinada mescla a rapidez da sessão em consultório com a versatilidade do clareamento domiciliar supervisionado, trazendo os benefícios de ambas as técnicas para o paciente. Em algumas ocasiões, os pacientes necessitam de um estímulo para disciplinarem-se ao uso das moldeiras no clareamento domiciliar supervisionado, e uma estratégia interessante é iniciar o tratamento com uma sessão de clareamento em consultório. Assim, uma vez que o paciente percebe o primeiro resultado, motiva-se a seguir o tratamento disciplinadamente.

Outro benefício da combinação das técnicas é o fato de que ela poderá trazer o resultado final com maior rapidez. Normalmente quando se utiliza somente a técnica domiciliar, o tratamento se estende por três a quatro semanas, enquanto que combinada com uma sessão de consultório, este prazo se reduz a normalmente duas semanas.

A técnica geralmente tem boa aceitação do paciente, principalmente quando este percebe os rápidos resultados iniciais, podendo transformar um paciente indisciplinado em colaborador.

1a.

1b.

2.

3.

1a-b. Condição clínica inicial.

2. Tomada de cor inicial (3R – Vita 3D).

3. Profilaxia prévia ao clareamento, utilizando pasta profilática.

RELATO DO CASO CLÍNICO

O caso descreve o tratamento realizado em uma paciente cujos dentes apresentavam coloração inicial 3R (Vita 3D). Foram realizados exame clínico e radiográfico que demonstraram a saúde da dentição. A técnica de clareamento associado foi sugerida aplicando-se uma sessão de 50 minutos de Whiteness HP Blue 20% e continuando o clareamento com moldeiras utilizando Whiteness Perfect 10% por mais duas semanas. O resultado foi satisfatório, concluindo o caso na coloração OM (Vita 3D), e a paciente apresentou um grau de hipersensibilidade dental muito baixo, quase inexistente, devido principalmente às concentrações dos géis utilizados no caso.

4a.

4b.

4a-b. Inserção do afastador labial (ArcFlex, FGM) e aplicação da barreira gengival (Top dam, FGM). Eventuais falhas de aplicação da barreira podem ser facilmente corrigidas aplicando mais material e fotopolimerizando novamente.

Top dam
A barreira gengival preferida dos dentistas
BARREIRA ORIGINAL GENGIVAL
Prático e Confortável
FGM
Top dam
BLUE
Protetor Gengival Fotopolimerizável
Disponível em 4 cores:
Blue
Green
Pearl
Violet
NOVA EMBALAGEM
Top dam BLUE
• Excelente viscosidade
• Alto poder de vedação
• Fácil aplicação e remoção
• Não escoa do local aplicado
• Evita a contaminação do campo operatório

5.

6a.

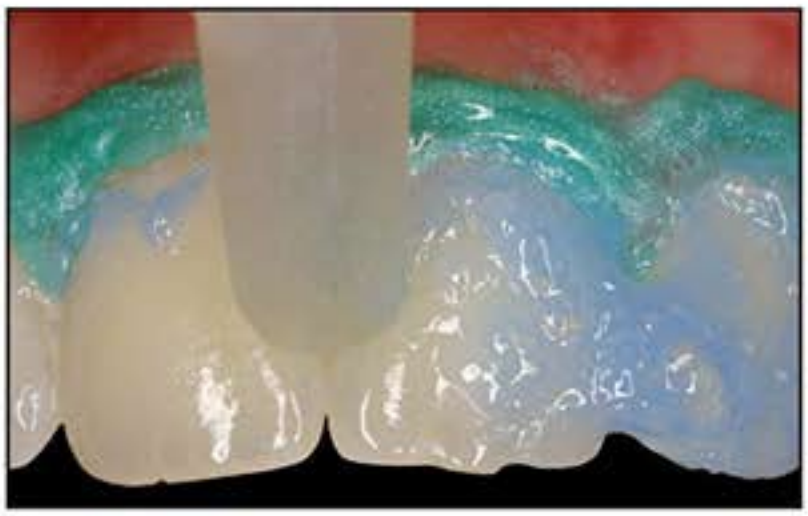

6b.

7.

8.

9.

10.

5. Manipulação de Whiteness HP Blue 20%, conectando-se as duas fases (peróxido e espessante) e empurrando-se os êmbolos alternadamente de 8 a 10 vezes.

6a-b. O gel clareador permaneceu em contato direto com os dentes durante 50 minutos, sem renovação da mistura conforme preconiza o fabricante. Isso é possível devido ao pH estável do produto, que não acidifica ao longo da sessão. A remoção do gel poderá ser realizada com uma cânula cirúrgica de aspiração.

7. Resultado de clareamento após uma sessão de consultório.

8. Modelos de gesso e moldeiras confeccionadas junto ao gel clareador utilizado (Whiteness Perfect 10%, FGM).

9. Prova da moldeira que foi utilizada por 2 semanas.

10. Ao final do clareamento, faz-se o polimento com discos de feltro (Diamond Flex, FGM) e pasta diamantada (Diamond Excel, FGM) para restabelecer a lisura da superfície em nível microscópico.

11a.

11b.

12.

11a-b. Resultados conquistados evidenciados pela escala de cores.
12. Sorriso da paciente após o clareamento com a técnica combinada.

DIAMOND EXCEL

PASTA DE POLIMENTO À BASE DE DIAMANTE MICRONIZADO DE GRANULAÇÃO EXTRAFINA

- Ingredientes atóxicos
- Fácil remoção (facilmente lavável)
- Excelente viscosidade

TECNOLOGIA QUE ELIMINA A TROCA

Com uma única aplicação, você alcança resultados incríveis no processo de clareamento e ainda conta com a proteção do **Ca++**, que reduz a sensibilidade dental do seu paciente. Experimente o **Whiteness HP Blue** e acrescente mais resultado e conforto nos processos de clareamento do seu consultório.

Peróxido de Hidrogênio a 20% e 35% para clareamento em consultório. Apresentações disponíveis em versões Kit, Mini Kit e unitário.

www.fgm.ind.br

DE GEL E ACRESCENTA AGILIDADE.

Você merece. FGM

Bruno Lippmann

Graduado em Odontologia pela Univille - Joinville (SC)

Aluno do curso de Especialização em Ortodontia do Instituto Thum de Pós-graduação e Biopesquisas, Joinville (SC)

Rafael Cury Cecato

Graduado em Odontologia e especialista em Periodontia pela PUC (PR)

Clareamento dental ambulatorial favorecendo a estética do sorriso

INTRODUÇÃO

Considerado uma prática segura,[1-6] o clareamento dental apresenta atualmente modalidades distintas que se adequam às necessidades mais variadas dos pacientes. O clareamento dental ambulatorial consiste em uma alternativa relativamente rápida e prática e, por isso, é procurado cada vez mais como um complemento a diversos procedimentos estéticos realizados no consultório.

Realizado exclusivamente em consultório por um profissional habilitado, o clareamento ambulatorial lança mão de géis à base de peróxido de hidrogênio mais concentrados que os utilizados nas versões de uso caseiro. Geralmente são indicadas 2 a 3 sessões para conclusão de um caso de escurecimento moderado dos dentes, o que torna o procedimento muito atrativo para pacientes com rotina diária muito ocupada.

Como em qualquer procedimento odontológico, o devido planejamento do caso deve ser realizado levando-se em consideração características locais e sistêmicas do paciente, e o acompanhamento do profissional deverá ser constante até a conclusão do caso.

RELATO DO CASO CLÍNICO

A paciente de 23 anos de idade foi avaliada clinicamente e radiograficamente quanto a contraindicações locais ao clareamento, que incluem; gengivite, periodontite, cárie ativa, restauração mal adaptada, recessão gengival, fratura ou lascamento dental, alterações pulpares, entre outras. Todas as contraindicações locais são relativas, podendo ser contornadas para viabilizar o

1.

2a.

1. Caso inicial. Além da coloração saturada, notam-se manchas esbranquiçadas e esparsas em esmalte.
2a-b. Tomada de cor identificando incisivos com coloração B2 e caninos B3 (Vita).

clareamento. A paciente apresentou boa saúde geral e relatou que não se encontrava gestante/lactante.

Antes do início do tratamento, a profilaxia foi conduzida para remoção de placa/biofilme superficial. Após este procedimento, o registro inicial da cor dos dentes por meio de fotografias e escala de cores auxiliou na condução do tratamento principalmente indicando o número de sessões necessárias (Figs. 1 a 2b). Para evitar ou reduzir hipersensibilidade dental durante e após a consulta, foi aplicado um gel dessensibilizante à base de nitrato de potássio a 5% e fluoreto de sódio a 2% (Desensibilize KF2%, FGM) (Fig. 3), o qual possui eficácia clínica comprovada e não interfere na eficácia do clareamento.[7,8]

2b.

3.

3. Para evitar/reduzir hipersensibilidade dental durante o clareamento, faz-se aplicação de Desensibilize KF2% (FGM) durante 10 minutos, antes de iniciar o clareamento.

DESENSIBILIZE
KF2% e KF0,2%

DESSENSIBILIZANTE À BASE DE NITRATO DE POTÁSSIO E FLUORETO DE SÓDIO A 2% E 0,2%

DUPLA AÇÃO
DESSENSIBILIZANTE

- Indicado para dessensibilização no clareamento dental
- Não interfere na eficácia do clareamento dental
- Fácil aplicação
- Excelente viscosidade

4.

5a.

5b.

6.

7a.

7b.

4. Aplicação de Top dam (FGM) para isolamento da gengiva associado ao afastador labial Arcflex (FGM) que permite acesso fácil ao campo operatório, retraindo lábios e bochechas e auxiliando na contenção da língua.
5a-b. Clareador Whiteness HP Maxx (FGM) - peróxido de hidrogênio a 35% - aplicado nos dentes a serem clareados. Inicialmente o produto mostra-se com coloração vermelha, que torna-se verde ao passar do tempo indicando progresso da reação química.
6. Coloração após 7 dias da primeira sessão, antes do início da segunda sessão de clareamento. Nota-se a mudança de tom (A1, Vita).
7a-b. Caso concluído após 3 sessões de clareamento ambulatorial, com coloração B1 (Vita) ou mais clara e atenuação das manchas em esmalte identificadas anteriormente ao clareamento.
8. Sorriso harmônico e paciente satisfeita com o resultado.

8.

Antes de iniciar o isolamento da gengiva com a barreira resinosa Top dam (FGM), foi realizada a inserção do afastador labial Arcflex (FGM), permitindo acesso fácil ao campo operatório (Fig. 4). Para a aplicação do gel clareador Whiteness HP Maxx (FGM) – peróxido de hidrogênio a 35% –, fez-se a mistura na proporção de 3 gotas de peróxido de hidrogênio para 1 gota de espessante, sendo que a quantidade total varia de acordo com o número de dentes a serem clareados. O produto deve permanecer nos dentes durante 15 minutos (Figs. 5a-b), quando então é removido e reaplicado por mais duas vezes na mesma sessão, totalizando um período de contato do gel com os dentes de 45 minutos no total da sessão.

Foram realizadas 3 sessões de clareamento respeitando intervalo de 7 dias entre si. Em cada sessão foi realizada verificação da coloração dos dentes (Fig. 6), o que indicava o progresso do clareamento. Após a terceira sessão chegou-se a um resultado satisfatório (Figs. 7a-8), com coloração similar a B1 (Vita).

REFERÊNCIAS

1. Collins, L.Z., Maggio, B., Gallaguer, A., York, M., Schäfer, F. Safety evaluation of a novel whitening gel containing 6% hydrogen peroxide and a commercially available whitening gel containing 18% carbamide peroxide in an exaggerated use clinical study. Journal of Dentistry, v. 32, p. 47-50, 2004.
2. Fugaro, J.O., Nordahl, I., Fugaro, O.J., Matis, B.A., Mjör, I.A. Pulp reaction to vital bleaching. Operative Dentistry, v. 29, n. 4, p. 363-368, 2004.
3. Giannini, M., Silva, A.P., Cavalli, V., Paes Leme, A.F. Effect of carbamide peroxide-based bleaching agents containing fluoride or calcium on tensile strength of human enamel. J Appl Oral Sci, v. 14, n. 2, p. 82-87, 2006.
4. Haywood, V.B. Frequently asked questions about bleaching. Compendium, v. 24, n. 4A, p. 324-337, 2003.
5. Haywood, V.B. Nightguard vital bleaching: indications and limitations. US DENTISTRY, p. 2-8, 2006.
6. Hirata, R. et al. Tips: dicas em odontologia estética. São Paulo: Artes Médicas, 2011. 576p. (1).
7. Tay, L.Y., Kose, C., Loguercio, A.D., Reis, A. Assessing the effect of a desensitizing agent used before in-office tooth bleaching. J Am Dent Assoc, v. 140, n. 10, p. 1245-1251, 2009.
8. Paula, E.A., Martins, G.C., Pereira, S.K., Gomes, O.M., Loguercio, A.D., Reis, A. In-Office Bleaching: Effect of Preliminary Use of a Desensitizing Agent. J Dent Res 90 (Spec Iss A): 559, 2011.

TECNOLOGIA E SEGURANÇA PARA SEU CONSULTÓRIO

Peróxido de Hidrogênio 35% para uso em consultório

Disponível nas versões Kit e Mini kit

- Pode ser usado **com ou sem** fonte de luz
- Com Neutralize. Mais **segurança** ao paciente
- **Excelente** viscosidade e molhabilidade
- Indicado para dentes vitais e não vitais
- Para arcadas inteiras ou dentes individuais

Larissa Cavalcanti Monteiro

Cirurgiã-Dentista graduada pela UFPB

Sônia Saeger Meireles

Doutora e Mestre em Dentística Restauradora pela UFPel

Prof.ª Adjunta da UFPB

Prof.ª do Programa de Pós-Graduação em Odontologia da UFPB

Microabrasão do esmalte dentário como tratamento conservador na remoção de opacidades superficiais

INTRODUÇÃO

As opacidades superficiais do esmalte dentário são condições frequentemente observadas na clínica odontológica, o que tem proporcionado um aumento da procura por tratamento, para este tipo de lesão de esmalte. Sua etiologia pode variar desde a desmineralização causada por cárie, fluorose e/ou hipoplasia de esmalte.[1]

Atualmente, há uma maior preocupação em relação ao desenvolvimento de técnicas conservadoras para o tratamento das alterações de cor e/ ou manchamento dentário.[2] A resolução estética dos variados tipos de alterações de cor do elemento dentário representa um grande desafio para o cirurgião-dentista. A partir do correto diagnóstico da alteração de cor, o profissional pode decidir qual o melhor método de tratamento ou optar pela associação de diferentes técnicas. Para a resolução dos manchamentos provocados pela fluorose dentária, diferentes ácidos associados a partículas abrasivas vêm sendo utilizados em variadas técnicas de microabrasão do esmalte.[3,4]

A microabrasão tem sido aceita como uma técnica extremamente eficaz para remoção de manchas e irregularidades superficiais do esmalte dentário. Vários são os motivos que justificam a utilização desta técnica, como a segurança, eficácia, mínimo desgaste da estrutura dentária e estética.[2,5,6]

RELATO DO CASO

Paciente R.J.S., sexo feminino, 10 anos, apresentando fluorose nos elementos 12,11, 21 e 22. Segundo o Índice Modificado de Defeitos de Desenvolvimento do Esmalte, as opacidades superficiais foram classificadas como opacidades difusas, confluentes e ocupando entre menos que 1/3 a mais que 2/3 da superfície dos quatro elementos ântero-superiores (de incisivo lateral a incisivo lateral) e dos seis elementos ântero-inferiores (Fig. 1). Durante a anamnese, a paciente relatou ter recebido um número considerável de aplicações tópicas de flúor, durante o período de formação dentária. A média inicial das áreas das opacidades foi 53,6 mm² (Fig. 2). A seguir, serão expostas as figuras referentes aos passos clínicos realizados (Figs. 3, 4, 5, 6, 7, 8, 9).

1.

2.

3.

1 e 2. Aspecto inicial das opacidades dentárias.
3. Tomada fotográfica inicial com régua milimetrada através de máquina digital.

WHITENESS
RM

REMOVEDOR DE MANCHAS
POR MICROABRASÃO

REMOÇÃO
DEFINITIVA DE
MANCHAS

- Pronto para uso
- Fácil aplicação
- Indolor
- Não provoca sensibilidade
- Tratamento em 1 sessão

4.

5.

6.

7.

8.

9.

10.

4 e 5. Pasta microabrasiva pré-fabricada (Whiteness RM, FGM).
6. Aplicação da pasta microabrasiva (Whiteness RM, FGM) em toda a superfície vestibular dos quatro elementos ântero-superiores e manipulação mecânica com taça de borracha (12 aplicações).
7. Aplicação da pasta microabrasiva (Whiteness RM, FGM) em toda a superfície vestibular dos seis elementos ântero-inferiores e manipulação mecânica com taça de borracha (12 aplicações).
8. Polimento dos elementos dentários abrasionados com disco de feltro (Diamond, FGM) associado à pasta de polimento diamantada (Diamond Excel, FGM).
9. Ao final da sessão clínica, foi realizada aplicação do flúor em espuma a 1,23% (Fluorcare, FGM) por 1 minuto.
10. Sorriso final da paciente após 1 semana do tratamento.

Ao final do tratamento, foram dadas as orientações de forma oral e escrita para se evitar a ingestão de alimento e/ou bebidas que continham corantes. Após uma semana, verificou-se que a extensão das opacidades reduziu para ausência de manchas nos elementos 12, 11 e 21 e menor que 1/3 na superfície dos demais elementos. A média final das áreas de manchamento foi 17,9 mm^2, tendo uma redução de 66,6% e, a paciente relatou estar muito satisfeita com o resultado do tratamento (Fig. 10).

REFERÊNCIAS

1. MATOS, A. B.; TURBINO, M. L.; MATSON, E. Effects of enamel microabrasion techniques: scanning electron microscopy study. Rev Odontol Univ São Paulo, v. 12, n. 2, p. 105-111 , abr./jun. 1998.
2. AROUCA, S.E.; ANDRADE, M.F.; HIRATA, R. Microabrasão do esmalte dental e clareamento dentinário como opção estética conservadora. Jbd Rev Ibero Americana Odontol Est Dent; v. 3, n. 9: 41-48, 2004.
3. BOSQUIROLI, V.; UEDA, J.K.; BASEGGIO, W. Fluorose dentária: tratamento pela técnica da microabrasão associada ao clareamento dental. UFES rev. odontol; v. 8, n. 1: 60-65, jan.-abr. 2006.
4. MEIRELES, S.S.; ANDRÉ, D.A.; LEIDA, F.L.; BOCANGEL, J.S.; DEMARCO, F.F. Surface Roughness and Enamel Loss with Two Microabrasion Techniques. The Journal of Contemporary Dental Practice, v. 10, n. 1, janeiro 2009.
5. HEIN, N.; WRBAS, K.T. Enamel microabrasion and in-office bleaching for fluorosis: a case report. Schweiz Monatsschr Zahnmed.; v. 117, n. 9: 947-56, 2007.
6. HIGASHI, C.; DALL'AGNOL, A.L.; HIRATA, R.; LOGUÉRCIO, A.D.; REIS, A. Association of enamel microabrasion and bleaching: a case report. Gen Dent.; v. 56, n. 3: 244-9, 2008.

FLÚORCARE

5 SABORES:
morango, chocolate, tutti frutti, uva e fresh

- Alto rendimento
- Consistência ideal: não escorre
- Menor risco de ingestão
- Fácil aplicação
- Neutro ou acidulado

Lucas Silveira Machado

Pós-Doutorando em Dentística pelo Departamento de Odontologia Restauradora da Faculdade de Odontologia da UNESP - Araçatuba (SP)

Laura Molinar Franco

Mestranda em Dentística pelo Departamento de Odontologia Restauradora da Faculdade de Odontologia da UNESP - Araçatuba (SP)

Daniel Sundfeld Neto

Doutorando em Dentística pelo Departamento de Odontologia Restauradora da Faculdade de Odontologia da UNICAMP - Piracicaba (SP)

Renato Herman Sundfeld

Professor titular em Dentística no Departamento de Odontologia Restauradora da Faculdade de Odontologia da UNESP - Araçatuba (SP)

Protocolo clínico para aplicação do selante de fóssulas e fissuras

INTRODUÇÃO

A cárie dental, definida como uma destruição localizada provocada pela ação bacteriana, acomete, ainda, boa parte da população, principalmente crianças e jovens adultos.[1,2] Por ser considerada uma doença infectocontagiosa, de caráter multifatorial, fortemente influenciada pelos carboidratos fermentáveis (por ex: sacarose, amido) da dieta, em algumas situações torna-se difícil o seu controle para que não provoque lesões na estrutura dental.[1-7] A superfície oclusal corresponde a uma região altamente susceptível para o início da lesão, onde os seus sulcos, fóssulas e fissuras, representam um nicho propício ao seu desenvolvimento, tornando esta condição clínica agravada pela dificuldade de higienização nesta área (Fig. 1).[5] De encontro com estes levantamentos, a lesão de cárie poderá iniciar-se nas fóssulas e fissuras logo após a erupção dos dentes, podendo, quando não prevenida ou tratada, levar à perda do elemento dental, com o passar do tempo.[1,2]

Uma das formas de prevenção é representada pela obliteração mecânica dos defeitos estruturais do esmalte dental, por meio da aplicação

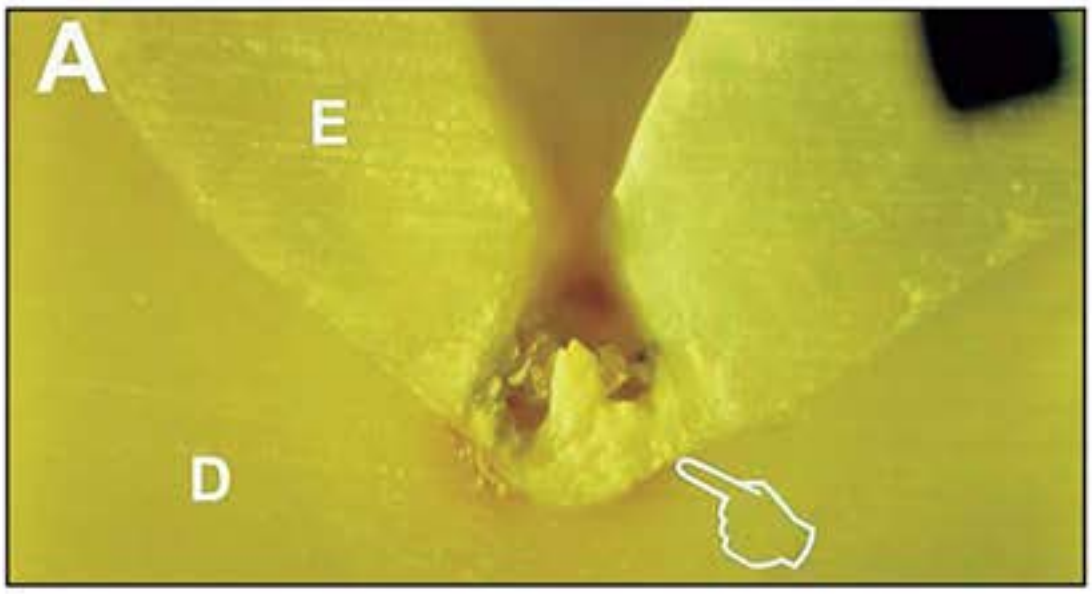

1.

1. Corte por desgaste de pré-molar apresentando lesão de cárie na fissura (seta). Microscópio óptico comum Axiophot (Zeiss) 20X. (E) esmalte, (D) dentina. (Sundfeld em 2001 – Tese Livre Docência).

adequada de um selante de fóssula e fissuras resinoso, ionomérico ou ionomérico-resinoso, que tem demonstrado de acordo com diversos estudos clínicos longitudinais, uma excelente, segura, duradoura e comprovada alternativa preventiva para evitar a instalação e avanço da doença, ocorrendo, desta forma, um considerável controle da atividade cariogênica nesta região.[1-4,6,7,8,9] Desta forma, o objetivo deste trabalho é apresentar um protocolo clínico com comprovação científica, de uma técnica de aplicação de um selante resinoso de fóssulas e fissuras.

PROTOCOLO CLÍNICO

A técnica seladora inicia-se pelo isolamento absoluto do campo operatório (Fig. 2), quando possível, seguido pela profilaxia dental com pedra-pomes e água. Devemos ressaltar a necessidade de aplicação da técnica minimamente invasiva para sulcos e fissuras com alterações cromáticas localizadas, por meio da aplicação de uma broca esférica carbide ¼ (KG Sorensen Indústria e Comércio Ltda, Barueri, São Paulo, Brasil) somente nos sulcos e fissuras com alterações cromáticas, previamente à realização do selamento oclusal (Fig. 3 e 4). A seguir, após a profilaxia (Fig. 5) é realizado o condicionamento

2.

3.

4.

5.

2. Isolamento absoluto dos dentes a serem selados com o selante Prevent (FGM).

3. Técnica minimamente invasiva para sulcos e fissuras com alterações cromáticas localizadas no molar; aplicação de uma broca esférica lisa carbide ¼ (KG Sorensen Indústria e Comércio Ltda, Barueri, São Paulo, Brasil) somente nos sulcos e fissuras com alterações cromáticas.

4. Após a remoção das alterações cromáticas.

5. Profilaxia com pedra-pomes e água.

6.

7.

8.

9.

10a.

10b.

10c.

10d.

10e.

10f.

10g.

10h.

10i.

6. Condicionamento ácido total do esmalte, pelo tempo de 30 segundos, com ácido fosfórico a 37% (Condac 37, FGM).

7. Após o condicionamento ácido, o esmalte deve apresentar um aspecto opaco esbranquiçado livre de qualquer contaminação por fluidos.

8. Aplicação do Selante Prevent – FGM, com o auxílio de uma sonda exploradora, em todos os sulcos e fissuras, evitando regiões de interferências oclusais.

9. Após a fotopolimerização, o selante deve ser observado quanto a sua adaptação, assim como a oclusão deve ser analisada. Quando necessário, desgastes com pontas abrasivas devem ser realizados.

10. Sequência laboratorial para observação dos tags resinosos em microscopia óptica comum com luz polarizada. A – Sulcos, Fóssulas e fissuras de um molar extraído; B – Profilaxia com pedra-pomes e água; C – Condicionamento com ácido fosfórico 37% (Condac 37, FGM); D – Condicionamento total por 30 segundos; E – Aspecto opaco esbranquiçado do esmalte após o condicionamento; F – Aplicação do selante (Prevent , FGM); G – Aplicação sob toda área de fóssulas e fissuras; H – Fotopolimerização por 20 segundos; I – Após o selamento das fissuras, o dente foi seccionado em cortadeira de alta precisão e as fatias foram lixadas para observação da adaptação do selante e dos tags resinosos em microscopia óptica comum com luz polarizada.

do esmalte dental em toda a superfície oclusal com ácido fosfórico a 37% (Condac 37, FGM), na forma de gel, sob vibração, empregando-se, para tanto, uma sonda exploradora, pelo tempo de 30 segundos (Fig. 6). Após copiosa lavagem com água e secagem com jatos de ar (Fig. 7), o material selador (Prevent, FGM) deverá ser aplicado em todos os sulcos e fóssulas com auxílio de uma sonda exploradora, sob vibração (Fig. 8). A fotopolimerização se fará pelo tempo de 20 segundos, empregando uma fonte de luz halógena ou led com intensidade luminosa adequada, com potência acima de 400 mW/cm² (Fig. 9). Quando necessário, deverá ser realizado o ajuste oclusal, em máxima interscupidação habitual, com o paciente sentado e com o plano oclusal paralelo ao solo, utilizando uma fita de carbono. Os contatos prematuros, quando existentes, deverão ser removidos com uma ponta diamantada de número 1014 (K.G. Sorensen), montada em alta rotação, sob refrigeração à água e ar, recebendo em seguida a ação de uma ponta de borracha abrasiva.

DISCUSSÃO

De acordo com trabalhos clínicos de Sundfeld et al. em 1990,[1] 1992,[3] 1993,[4] 2001,[2] 2004,[6] 2006,[7] 2007[8] e 2010,[9] para se obter comprovado sucesso clínico na realização do selamento dos sulcos e fissuras com um material selador, quer resinoso ou ionomérico resinoso, deveremos realizar inicialmente um criterioso exame clínico da superfície oclusal e radiografias interproximais, uma vez que os dentes considerados com boa indicação para o selamento das fóssulas e fissuras, deverão apresentar superfícies proximais clínico e radiograficamente hígidas, acompanhadas de sulcos e fóssulas considerados clínico e radiograficamente hígidos, ou seja, sulcos e fóssulas claros, sem alterações cromáticas. Entretanto, os que apresentam pequenas alterações cromáticas localizadas,[10] como no presente relato de protocolo clínico, sugestivas ou não da presença de lesão cariosa incipiente, poderão receber a aplicação do selante apenas após a remoção destas alterações, com emprego de uma broca esférica carbide ½ ou ¼ (K.G. SORENSEN), montada em alta rotação. Destaca-se que aqueles que evidenciam lesões cariosas extensas, atingindo todo sulco oclusal e/ou tecido dentinário, e que envolvam todas as fóssulas e fissuras, não estão indicados para a técnica do selante de fóssula e fissura.

Kramer et al., em 1991[11] e 1997,[12] considera que os dentes recém-erupcionados são candidatos ideais para a realização do selante de fóssulas e fissuras. Além disso, acredita-se ser discutível o conceito de que dentes que não desenvolveram lesão cariosa até 2 anos após a sua erupção estão contraindicados para o selamento, uma vez que nesta condição clínica está sendo considerado apenas o fator maturação pós-eruptiva; entretanto, um indivíduo não está livre de desenvolver cárie de fóssulas e fissuras durante o decorrer dos anos seguintes, se levarmos em consideração os fatores higiene oral, anatomia oclusal,

· PREVENT ·
Selante para fóssulas e fissuras

Método eficaz na prevenção da cárie

- Baixa viscosidade permitindo preenchimento **eficaz** de fóssulas e fissuras
- Fotopolimerizável para maior **agilidade na aplicação**
- Contém carga para maior **resistência mecânica**
- Liberação de **flúor**

Economia de tempo com **resultados garantidos**

Fonte: Dr.ª Gislaine Czlusniak et al

Disponível nas seguintes apresentações:
Individual: 01 seringa de Prevent + 05 ponteiras
Kit: 05 seringas de Prevent + 01 seringa de Condac 37 + 26 ponteiras



11.

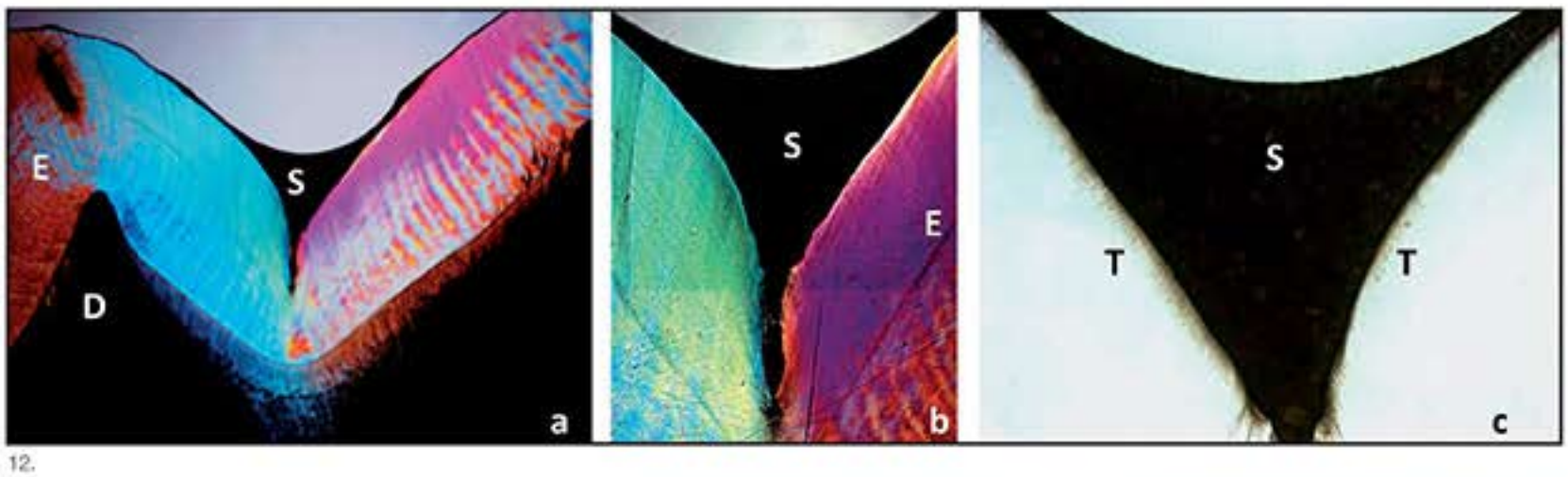

12.



13.

11. Corte por desgaste do dente posterior selado com o selante de fóssulas e fissuras Prevent (FGM).

12. Sequência observando a adaptação do selante Prevent (FGM) no sulco e os prolongamentos resinosos (tags) responsáveis pela união mecânica do selante de fóssulas e fissuras ao esmalte dental. (E) esmalte (D) dentina (S) selante de fóssulas e fissuras Prevent (FGM) e (T) tags. Fotos (a) em aumento de 25 vezes, (b) em 50 vezes e (c) após a descalcificação do esmalte em aumento de 100 vezes.

13. Após a observação da adaptação do selante, o dente foi descalcificado para observação dos prolongamentos resinosos formados pelo selante Prevent (FGM) no esmalte. (T) - prolongamentos resinosos (tags) responsáveis pela união mecânica do selante de fóssulas e fissuras ao esmalte dental.

dieta, além dos fatores secundários e modificadores que determinam o desenvolvimento da doença. Salientamos que estes fatores podem reverter um quadro estabilizado de saúde oral, podendo até mesmo levar um paciente de baixo risco à doença cárie para um quadro clínico de atividade da doença.[13]

Na oportunidade, vale ressaltar que a aplicação incorreta dos princípios que regem a técnica do selamento tem sido apontada como o fator principal e decisivo para o fracasso dos selamentos realizados, salientando, ainda, que se o for realizar, faça-o corretamente, senão, não o faça![1-4, 6-9]

Sundfeld, em 2001,[2] ressaltou que o excelente comportamento clínico apresentado pelos selamentos oclusais avaliados em seu trabalho clínico longitudinal de 11 anos de análise está alicerçado, principalmente, na técnica extremamente acurada a que foram submetidos, enfatizando, com veemência, que o material foi aplicado em esmalte dental condicionado, bem seco e não contaminado. Este fato certamente colaborou com a considerável retenção dos materiais seladores empregados, uma vez que o condicionamento do esmalte dental foi realizado em toda superfície oclusal, impedindo, dessa forma, que o selante fosse aplicado no esmalte sem ser condicionado, fato que, sem dúvida alguma, proporcionaria o processo de infiltração marginal ao redor do selamento. Na ocasião, ressaltou ainda a ausência de perda total do material selador e de lesão cariosa ao redor dos selamentos realizados nesta pesquisa clínica longitudinal,[2] independente do material selador utilizado, se era apenas resinoso, com ou sem flúor em sua composição.

Entretanto, é conveniente a realização de exames radiográficos interproximais periódicos, assim como o controle de forma enfática da higiene oral, bem como orientar o consumo inteligente da sacarose e de carboidratos fermentáveis para evitar a instalação da lesão nas superfícies proximais. Isto demonstra, claramente, que a cárie dental é uma condição multifatorial, onde cada fator tem sua função específica, sendo necessária a interação entre eles para que o processo carioso se inicie.[1,2]

Dentro deste contexto, a realização do selamento oclusal, de fato, constitui-se em um avanço consideravelmente substancial na erradicação da cárie dental, nos defeitos estruturais do esmalte dental, oferecendo muitos benefícios, tais como: ausência de dor durante sua aplicação, boa aceitação clínica, além de ser considerado como um procedimento adesivo conservador.

CONCLUSÃO

Conclui-se que a aplicação de selantes de fóssulas e fissuras, mediante uma técnica adequada, constitui, incontestavelmente, um recurso eficaz e seguro na prevenção das lesões de cárie de fóssulas e fissuras.

REFERÊNCIAS

1. SUNDFELD, R.H. Análise microscópica da penetração — in vivo de selantes de fóssulas e fissuras; efeitos de tratamentos superficiais e materiais. Araraquara, 1990. 146p. Tese (Doutorado) — Faculdade de Odontologia de Araçatuba, Universidade Estadual Paulista.
2. SUNDFELD, R.H. A eficiência da aplicação de selantes na prevenção das lesões de fóssulas e fissuras: análise clínico-fotográfica e clínico-computadorizada. Araçatuba, 2001. 277p. (Tese Livre Docência) — Faculdade de Odontologia de Araçatuba, Universidade Estadual Paulista.
3. SUNDFELD RH, Mauro SJ, Komatsu J, Rahal S. Retenção dos selantes: avaliação clínica fotográfica: 18 meses de análise. RGO, v.40, n.6, p.424-6, 1992.
4. SUNDFELD RH, Mauro SJ, Komatsu J, Rahal S. Análise clínica fotográfica da retenção de selantes de fóssulas e fissuras: 36 meses de análise. Âmbito Odontol, v.3, n.14, p.334-9, 1993.
5. SERRA MC, Pimenta LAF, Paulillo LAMS. Dentística e manutenção de saúde bucal. IN: KRIEGER, L. ABOPREV. Promoção de saúde bucal. 2.ed. São Paulo: Artes Médicas, 1999. 475p.
6. SUNDFELD RH, Mauro SJ, Briso ALF, Sundefeld MLMM. Clinical/photographic evaluation of a single application of two sealants after eleven years. Bull Tokyo Dent Coll, v.45, n.2, p.67-75, 2004.
7. SUNDFELD RH, Croll TP, Mauro SJ, Briso ALF, de Alexandre RS, Sundefeld MLMM. Longitudinal photographic observation of the occurrence of bubbles in pit and fissure sealants. J Appl Oral Sci, v.14, n.1, p.27-32, 2006.
8. SUNDFELD RH, Mauro SJ, Dezan E Jr, Sundefeld MLMM. Measurement of sealant surface area by clinical/computerized analysis: 11-year results. Quintessence Int, v.38, n.7, p.384-392, 2007.
9. SUNDFELD RH, Briso ALF, Mauro SJ, de Alexandre RS, Sundfeld Neto D, Oliveira FG, Machado LS. Twenty Years Experience with Pit and Fissure Sealants. Int J Clin Dent, v.2, n.4, p1-12, 2010.
10. EKLUND SA, Ismail AI. Time of development of occlusal and proximal lesions: implications for fissure sealants. J Public Health Dent, v.46, n.2, p.114-21, 1986.
11. KRAMER PF, Fernandes Neto PG, Fernandes RM, Corrêa MSNP, Fazzi R. Selantes oclusais: revisão da literatura: os selantes oclusais, seus aspectos clínicos e a importância de um programa de prevenção. Rev Assoc Paul Cir Dent, v.45, n.3, p.473-7, 1991.
12. KRAMER PF, Feldens CA, Romano AR. Promoção de saúde bucal em odontopediatria: diagnóstico, prevenção e tratamento da cárie oclusal. 2.ed. São Paulo: ArteaMédicas, 1997. 144p
13. CROLL TP & Sundfeld RH. Resin-based composite reinforced sealant. J Dent Child, v.66, n.4, p.233-8, 1999.

www.fgm.ind.br

DESCUBRA
EM BREVE A
NANOTECNOLOGIA
EM BENEFÍCIO DA
ENXERTIA ÓSSEA.
Você merece.
FGM

Coluna P&D
Uma nova ideia

"A mente que se abre a uma nova ideia jamais volta ao seu tamanho original" (Albert Einstein). É dentro deste contexto que podemos ver a FGM: uma empresa que investe constantemente em novas áreas e em novas formas de se posicionar. Tarefa fácil? De modo algum, não apenas pela complexidade em se conquistar um valor percebido, mas também pelos altos investimentos necessários para a qualificação da equipe, contratação de consultorias, aquisição de equipamentos, estabelecimento de parcerias com universidades e muito mais. Como suporte para viabilizar grandes projetos, a FGM tem contado com a parceria da FINEP (Agência Brasileira da Inovação), uma empresa pública vinculada ao Ministério da Ciência e da Tecnologia que tem por objetivo transformar o Brasil, promovendo seu desenvolvimento econômico e social, financiando Ciência, Tecnologia e Inovação em empresas, universidades, institutos tecnológicos e outras instituições públicas ou privadas.

Ao longo dos últimos 6 anos a FGM teve 8 projetos aprovados pela FINEP, o que indica que seu modelo de gestão estratégica está alinhado à Política de Desenvolvimento do país. Entre os temas estratégicos e de interesse para o governo está o desenvolvimento de nanotecnologia e de biomateriais e, nestas áreas, a FGM atualmente tem 2 grandes projetos em desenvolvimento, com lançamentos previstos para 2014, marcando seu *debut* na linha de biomateriais.

E o que está por trás desta nova ideia? Biomateriais Osteocondutores e Sistemas de Implantes Dentais! Mas, então, alguns nos dirão: seria isto uma nova ideia? E a nossa é simplesmente: sim! Sabe por quê? Porque estes dois projetos estão repletos de inovação e resultados surpreendentes.

BIOMATERIAIS OSTEOCONDUTORES

Materiais à base de fosfato de cálcio são todos iguais? Em sua composição química pode ser que sim, mas sua morfologia (estrutura tridimensional) pode assumir diferentes formas, trazendo em si uma nova velocidade para a resposta biológica. Compostos macroparticulados reagem na mesma intensidade que compostos micro ou nanoestruturados? Compostos genuinamente microparticulados se desenvolvem de forma similar aos agregados microparticulados de compostos nanoestruturados? Estruturas compactas geram a mesma atração e viabilidade celular que estruturas porosas? O que a biologia nos diz?

Na 13ª edição da FGM News apresentamos na Coluna P&D a Tecnologia Nano P, uma plataforma nanoestruturada à base de fosfatos de cálcio e que foi desenvolvida pela FGM visando a funcionalização de materiais odontológicos. A partir desta tecnologia obtivemos Hidroxiapatita (Hap) e β-Tricálcio Fosfato (β-TCP) nano

particulados e os combinamos para formar um biomaterial implantável, sintético, de ação osteocondutora (para substituição óssea), o nosso NanoSynt.

NanoSynt é um material granulado (200 a 500 µm de diâmetro) à base de fosfato de cálcio bifásico (60% Hap: 40% (β-TCP)) para ser utilizado por profissionais da área odontológica, no preenchimento de falhas ósseas pequenas, sendo reabsorvido e substituído por tecido ósseo vivo durante a remodelação óssea, objetivando assim, uma reconstrução funcional e a obtenção de uma estética natural do osso neoformado.

O grande diferencial de NanoSynt está no fato de ser composto por aglomerados microparticulados de compostos nanoestruturados, contendo poros micro e nanestruturados interconectados e porosidade entre 80 a 90% (**Fig. 1**), e este padrão morfológico tem modulado positivamente a resposta biológica de formação óssea, nos aspectos qualitativo, quantitativo e cronológico. Em adição, além de estimular uma maior formação óssea, a morfologia diferenciada (nanoestruturada) de NanoSynt modula a velocidade de reabsorção do biomaterial, disponibilizando quantidades adequadas do mesmo durante todo o processo de reparo (**Figs. 2 e 3**).

Quando colocado em contato com o osso, NanoSynt atua como um suporte para a regeneração do tecido ósseo, permitindo seu crescimento dentro da estrutura de poros micro e nanoestruturados interconectados, a qual *i*) possibilita o transporte de nutrientes para o tecido ósseo, acelerando sua velocidade de formação e *ii*) permite a conexão do tecido ósseo em formação e/ou neoformado com o tecido ósseo circunjacente. Do ponto de vista bioquímico, esta estrutura de micro e nanoporos permite ainda uma melhor oxigenação do tecido ósseo em formação pela presença de grupamentos químicos específicos nas interfaces do biomaterial.



A. NanoSynt (Hap: β-TCP / 60:40).



B. Concorrente 1: Biomaterial à base de fosfato de cálcio bifásico (Hap: β-TCP / 60:40).



C. Concorrente 2: Biomaterial à base de hidroxiapatita bovina.

Figura 1. Caracterização de amostras de biomaterial para substituição óssea por microscopia eletrônica de varredura.

UM OLHAR MACROESPECIALIZADO

Estudos clínicos em modelos animais (coelhos) conduzidos pela equipe do Prof. Paulo G. Coelho da Universidade de Nova Iorque (NYU) indicaram que NanoSynt apresenta desempenho superior aos produtos comerciais considerados padrão ouro na literatura, promovendo uma maior quantidade de osso formado, característica esta observada já nas fases iniciais pós-tratamento (especialmente após 4 semanas *in vivo*) (**Fig. 2**).

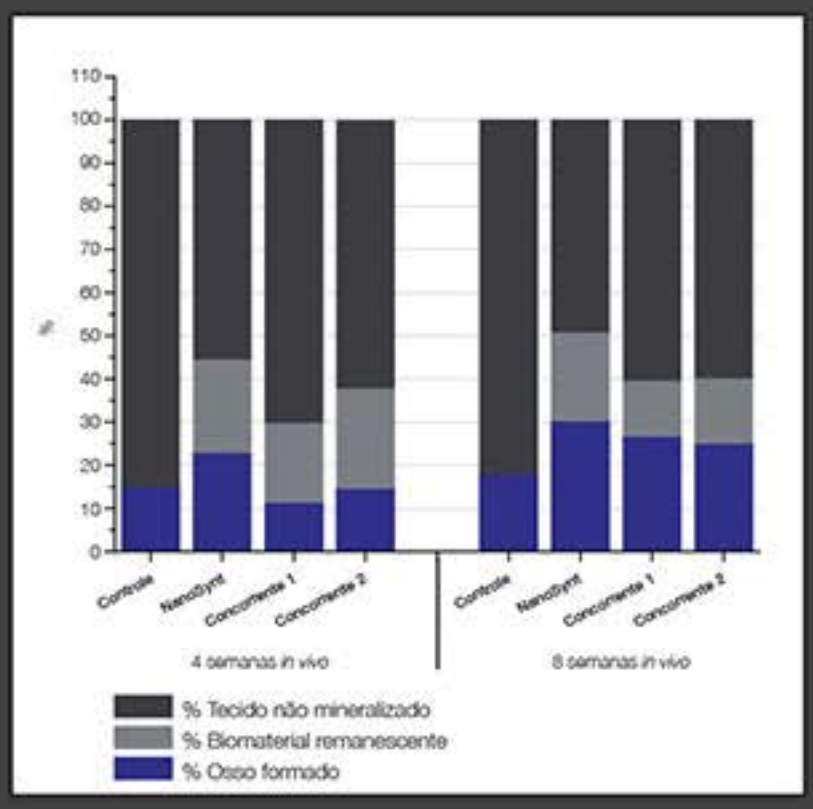

Figura 2. Quantificação de tecido não mineralizado (tecido mole), remanescente de biomaterial para substituição óssea e osso formado em áreas de reparo (defeitos críticos em calota craniana de coelhos) após 4 e 8 semanas *in vivo*. Grupos analisados: NanoSynt (FGM) (Hap: β-TCP / 60:40); Concorrente 1, biomaterial à base de fosfato de cálcio bifásico (Hap: β-TCP / 60:40) e; Concorrente 2, biomaterial à base de hidroxiapatita bovina. Grupo controle: coágulo sanguíneo. Fonte: Freitas GP, Tovar N, Coelho PG. Universidade de Nova Iorque (NYU).

"Um padrão melhor de cicatrização temporal para o biomaterial NanoSynt foi observado quando comparado aos materiais Concorrente 1 e Concorrente 2. Ao longo do período investigado, NanoSynt apresentou maiores valores de formação óssea dentro do defeito e uma maior capacidade de manutenção do espaço do defeito, avaliada através da soma entre a quantidade de biomaterial dentro do defeito e a quantidade de osso formado."

(Freitas GP, Tovar N, Coelho PG - NYU)

Em conjunto, estes resultados nos direcionam para o desempenho clínico de NanoSynt em humanos, que se mostra um excelente osteocondutor, com performance diferenciada ao longo de todo o processo de reparo, trazendo ainda, novas perspectivas de tratamento clínico já no primeiro trimestre pós-cirúrgico. Estes dados mostram que NanoSynt é funcional, e apresenta solubilidade otimizada em meio biológico em virtude da sua área de superfície, modulada pelo seu caráter nanoparticulado, e pela sua morfologia nanotexturizada e de poros interconectados. Estudos clínicos em humanos estão em andamento.

Dados adicionais relativos ao padrão de cicatrização de NanoSynt mostra formação de osso a partir das margens para o centro da área de reparo (defeitos críticos em calota craniana de coelhos), nos diferentes tempos *in vivo* (4 e 8 semanas) (**Fig. 3**). Interessantemente, uma ponte óssea unindo as bordas do defeito em toda a sua extensão já pode ser observada após 4 semanas *in vivo*. Este padrão não pode ser evidenciado para os materiais concorrentes (dados não mostrados).

Na composição do NanoSynt, a Hap, que tem uma baixa taxa de reabsorção, atua prevenindo uma reabsorção excessiva do material, mantendo, assim, a estabilidade mecânica do volume enxertado. Enquanto isso, o β-TCP, que tem uma taxa de reabsorção maior que a Hap, atua estimulando a resposta biológica nas fases iniciais do processo de formação óssea (**Fig. 4**). No caso do NanoSynt, este comportamento também tem sido influenciado pela morfologia nanoestrutura do biomaterial.

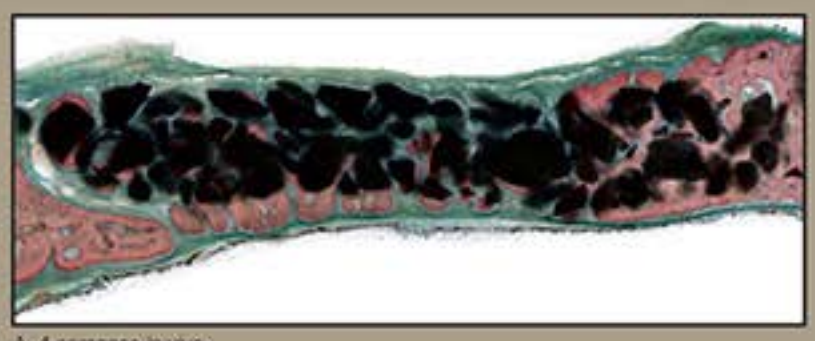

A. 4 semanas *in vivo*.



B. 8 semanas *in vivo*.

Figura 3. Secção transversal da imagem histológica mostrando o padrão de cicatrização de NanoSynt após 4 (A) e 8 (B) semanas *in vivo*. O tecido mole é verde-azulado, o tecido mineralizado é vermelho-alaranjado, enquanto material de enxerto é marrom-escuro. Fonte: Freitas GP, Tovar N, Coelho PG. Universidade de Nova Iorque (NYU).

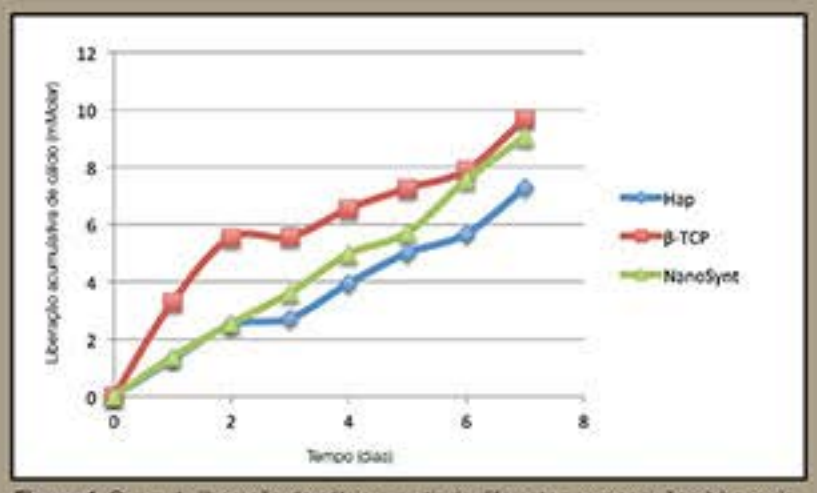

Figura 4. Curva de liberação de cálcio a partir de diferentes composições à base de fosfato de cálcio nanoestruturado. Fonte: Coelho PG. Universidade de Nova Iorque (NYU).

"O padrão melhor de cicatrização temporal descrito para o biomaterial NanoSynt se deve ao tamanho de suas partículas, à sua configuração de poros em escala *micro*- e nanométrica e à fração de fases de origem de cálcio-fosfatados, que em conjunto resultaram em um arcabouço dimensional em escala macrométrica (manutenção geral do espaço do defeito) e micrométrica (devido à sua microtextura) mais apropriado para a osteocondutividade, além de aumentar a estabilização do coágulo e a subsequente interação entre este biomaterial e os componentes biológicos durante os períodos *in vivo* considerados."

(Freitas GP, Tovar N, Coelho PG - NYU)

Como principais vantagens do NanoSynt, destacam-se:

- ser 100% sintético, o que contribui para sua segurança biológica;
- ter morfologia diferenciada (aglomerados nanoestruturados contendo micro e nanoporos interconectados);
- porosidade otimizada, favorecendo a vascularização, a migração de osteoblastos e a deposição óssea;
- ser gradualmente reabsorvido e preservar o volume ósseo;
- ter estrutura granular, facilitando a ligação e a interligação do material na cavidade (**Fig. 5**), e aumentando a estabilidade mecânica;
- ser biocompatível;
- apresentar excelente umectabilidade e manipulação.



Figura 5. Imagem obtida por tomografia microcomputadorizada, mostrando o perfil de empacotamento das partículas de NanoSynt. Fonte: Coelho PG, Universidade de Nova Iorque (NYU).

IMPLANTES DENTAIS

Hoje, quando olhamos para o mercado de implantes dentais, visualizamos propostas de sistemas em muito iguais. Ao estudar este cenário, a FGM angulou e direcionou seu olhar, e fez de um desenvolvimento improvável um conceito patenteável.

Imagine-se trabalhando com um sistema de implantes estruturado em uma plataforma simplificada, porém universal e multifuncional, e que ainda seja só seu! Um sistema com protocolos bem definidos e que confiram agilidade e rapidez cirúrgica e protética. Pense sobre isso!

A nova unidade fabril que alojará a área de biomateriais já está pronta, incluindo a instalação e a validação da sala limpa, e a certificação de Boas Práticas de Fabricação e Controle (CBPFC) de produtos para Saúde já foi obtida. Faltam uns poucos detalhes para que possamos compartilhar e fazer estes novos valores percebidos por você.

Achou interessante? Mas as novidades não param por aí, pois a nossa mente já está aberta a novas ideias!

Uma coisa é certa: mais uma vez a FGM confere avanço, tecnologia, conceito e garantia aos seus produtos. Afinal, VOCÊ MERECE!

DEPARTAMENTO DE P&D, FGM PRODUTOS ODONTOLÓGICOS

Se você quiser compartilhar sua opinião sobre esta matéria ou sobre os assuntos que gostaria que fossem abordados nas próximas edições, escreva para fgm@fgm.ind.br.

ORTHOCEM

TOP COMFORT

VISCOSIDADE IDEAL
NÃO ESCORRE

92,7%

Excelente taxa de retenção dos bráquetes
após 6 meses de avaliação clínica[1]

CONTÉM FLÚOR

ADESIVO + PRIMER EM UMA ÚNICA SERINGA

100% NANOPARTICULADO

Protocolo de aplicação simplificado (Dispensa uso de adesivo)

Fonte: Dr. Rodrigo Stanislawczuk.

[1] Siqueira M.R., Stanislawczuk R., Krasilz S., Reis A., Loguercio A.D. Avaliação Clínica de uma Resina Autoadesiva para Colagem de Bráquetes Ortodônticos. Ortodontia SPO, v. 44, n.5, p. 435-441, 2011.

www.fgm.ind.br

Esta dupla não pode faltar no seu consultório.

O Orthocem garante a segurança do procedimento ortodôntico fixando os bráquetes com alta resistência adesiva e qualidade estética, enquanto o Top Comfort protege os bráquetes, evitando a lesão dos tecidos moles. Conheça os diferenciais desta dupla e ofereça qualidade e conforto em dobro para o seu paciente.

1º

Pioneiro e único no mercado

CERA NUNCA MAIS!

SIMPLES REMOÇÃO: com auxílio de um pequeno alicate

FÁCIL DE APLICAR: pronto para o uso

PROTEÇÃO DURADOURA: mais conforto para seu paciente

ESTÉTICO: translúcido, não interfere na estética

Protege de lesões causadas pelo bráquete

Auxilia na fixação do fio de amarrilho

Confecção de stop no fio do aparelho autoligável

Confira mais aplicabilidades

Você merece. FGM

Daniel Gheur Tocolini

Especialista em Odontopediatria, OFM e Ortodontia

Mestre em Ortodontia pela UNIARARAS (SP)

Coordenador do Ortho Fast Self Ligation Center – Curitiba (PR)

Credenciado Damon System

Coordenador do Curso de Especialização em Ortodontia IMED/THUM Joinville (SC)

Iduilton Grabowski Jr

Especialista em Ortodontia

Mestre em Ortodontia pela UNIARARAS

Professor do Curso de Especialização em Ortodontia IMED/THUM Joinville (SC)

Ellena Ometto Antoniali

Especialista e Mestre em Ortodontia pela FHO-UNIARARAS

Professora do Curso de Especialização em Ortodontia IMED/THUM Joinville (SC)

Colagem indireta de aparelho autoligado estético

INTRODUÇÃO

O tratamento ortodôntico é composto por várias etapas imprescindíveis para seu o êxito. Umas das etapas de extrema importância é o correto posicionamento dos bráquetes e acessórios, sendo fundamental para manter as características incorporadas ao sistema de bráquetes, buscando sempre uma maior consistência nos resultados, diminuindo os possíveis erros de posicionamento e almejando uma precisão tridimensional na colagem.

Com o advento dos aparelhos pré-ajustados, o procedimento da colagem dos bráquetes ganhou grande importância, pois a diminuição de falhas de posicionamento durante este processo tem como resultado um tratamento ortodôntico com maior agilidade e tranquilidade para o profissional, evitando a necessidade de dobras no arco de finalização e maior conforto ao paciente, devido à otimização do processo.

Este relato de caso clínico tem como objetivo demonstrar uma técnica de colagem indireta simples e precisa do aparelho autoligado estético Damon Clear (ORMCO).

RELATO DO CASO CLÍNICO

A colagem indireta dos bráquetes se inicia após a moldagem e obtenção dos modelos de gesso (Fig. 1) e é realizada em duas fases. A primeira fase é feita em laboratório, e a segunda na boca do paciente.

Primeira fase: com auxílio de lapiseira e posicionador de bráquetes, faz-se a marcação no modelo de trabalho do local correto para o posicionamento dos bráquetes. Após marcado (Fig. 2), o modelo recebe os bráquetes que são colados com cola solúvel em água. No caso apresentado, foi selecionado o sistema de bráquetes autoligados estéticos Damon Clear (Ormco, EUA).

Após a colagem dos bráquetes no modelo de trabalho (Fig. 3), efetua-se a confecção da moldeira de transferência através da aplicação de cola quen-

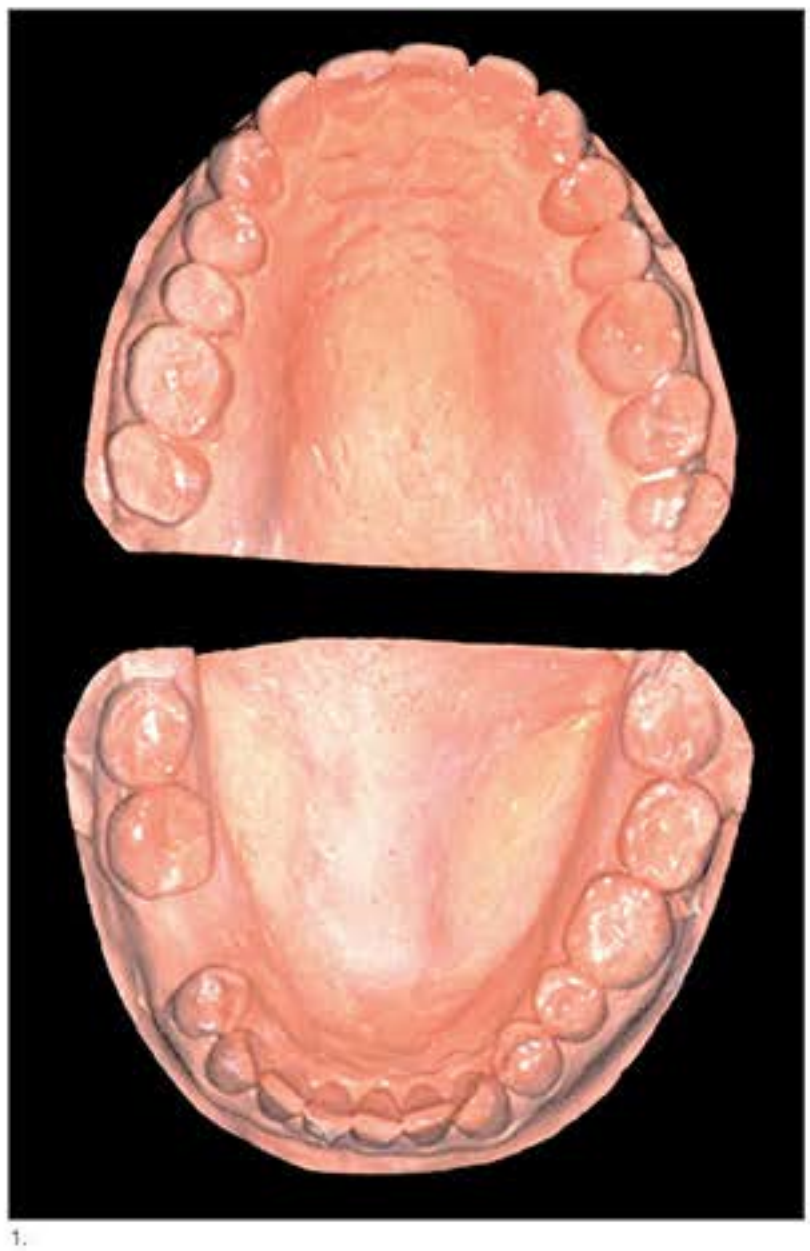

1.

2.

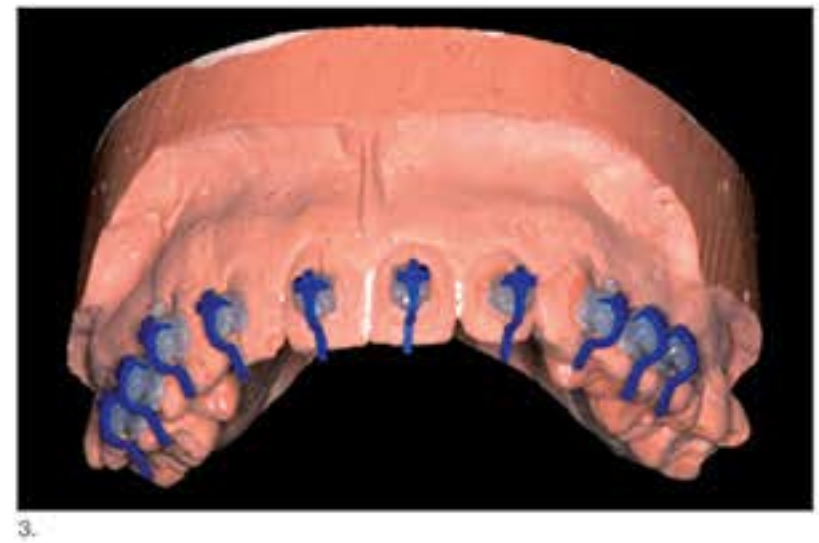

3.

1. Modelos de trabalho.
2. Marcação com lapiseira nos modelos de trabalho identificando o correto posicionamento dos bráquetes.
3. Bráquetes colados no modelo de trabalho com cola solúvel em água.

te, que engloba os dentes e os bráquetes, moldando os dentes e unindo-se aos bráquetes (Figs. 4a-c).

Confeccionada a moldeira, os modelos de gesso são mergulhados em um grau de borracha com água (Fig. 5). Como a cola utilizada na fixação dos bráquetes no modelo de gesso é solúvel em água, os bráquetes descolam do modelo facilmente e ficam retidos na moldeira. Para auxiliar na remoção da cola da base do bráquete, sugere-se o uso de jato de ar e água (Fig. 6).

Segunda fase: após a conclusão da primeira fase, posiciona-se a moldeira juntamente com os bráquetes diretamente na boca do paciente (Fig. 7) para prova de adaptação. Em sequência, faz-se o condicionamento ácido em esmalte (Condac 37, FGM) por 30 segundos, lavagem e secagem. Aplica-se a resina de colagem de bráquetes (Orthocem, FGM) na base dos bráquetes (Fig. 8) e posiciona-se nos dentes a moldeira de cola quente contendo os bráquetes, fazendo leve pressão nos

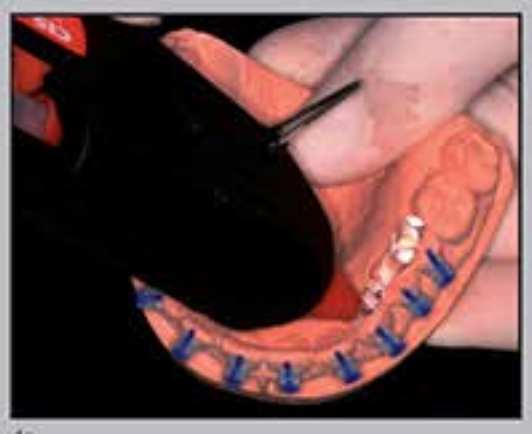
4a.

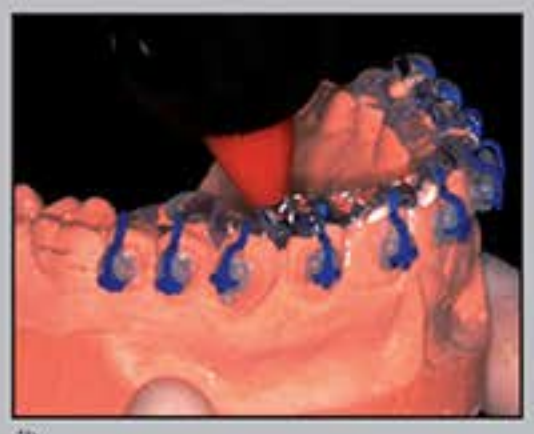
4b.

4c.

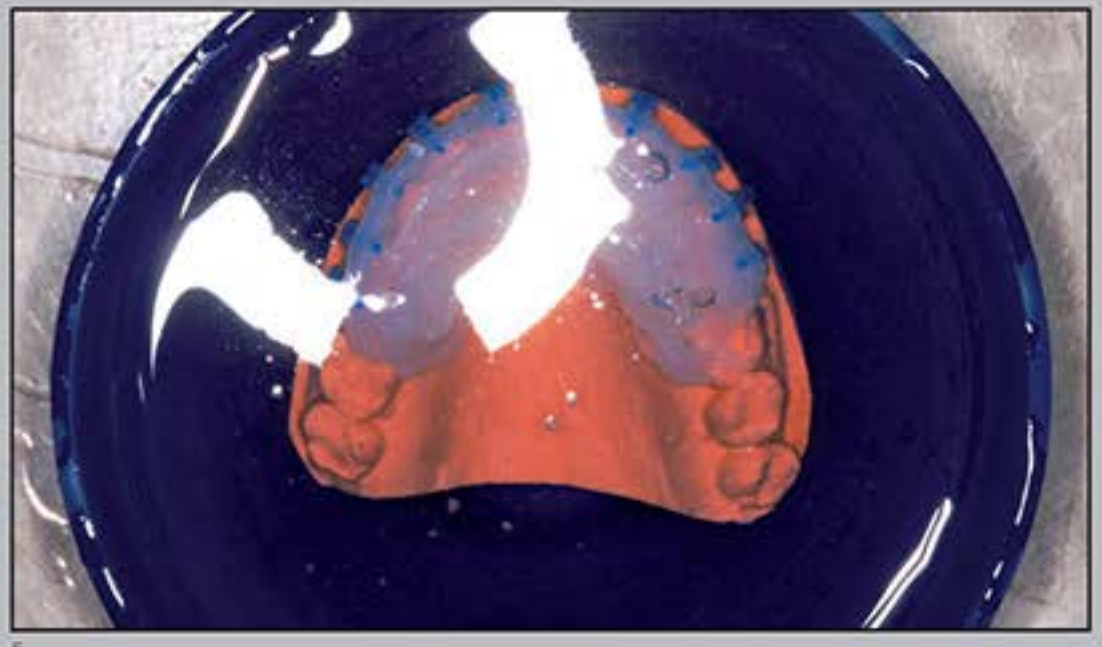
5.

6.

4a-c. Confecção da moldeira de cola quente que servirá de transferência dos bráquetes para a boca. A moldeira molda os dentes no modelo e envolve parcialmente os bráquetes.
5. Após confecção da moldeira, submersão em água para descolagem dos bráquetes do modelo.
6. Remoção do residual de cola solúvel dos bráquetes através de spray de água/ar.

bráquetes e removendo os excessos de material (Fig. 9). Faz-se então uma fotopolimerização prévia da resina junto aos bráquetes (Fig. 10).

A remoção da moldeira ocorre facilmente com uma sonda exploradora e leve pressão (Figs. 11a e 11b). Então, a fotopolimerização ao redor dos bráquetes deverá ser complementada.

A técnica de colagem indireta permite segurança e precisão em uma etapa crítica do processo, minimizando os erros de colagem. O posicionamento correto dos bráquetes nos dentes facilita a finalização do caso e reduz o tempo de cadeira do paciente.

7.

8.

9.

10.

11a.

11b.

7. Prova da moldeira em boca para checar adaptação.
8. Inserção de Orthocem (FGM) na base dos bráquetes.
9. Adaptação da moldeira em boca para instalação dos bráquetes. O esmalte foi previamente condicionado com ácido fosfórico a 37% (Condac 37, FGM) e não recebeu adesivo, uma vez que Orthocem (FGM) possui adesivo em sua composição.
10. Fotopolimerização do cimento para fixação dos bráquetes nos dentes.
11a-b. Remoção da moldeira e visualização do caso após instalação dos bráquetes e arco.

Liliana Ávila Maltagliati

Professora Doutora dos cursos de Pós-Graduação em nível de Especialização em Ortodontia da Universidade do Sagrado Coração-USC e PROFIS, Bauru (SP)

Mauricio de Almeida Cardoso

Professor Doutor do Programa de Graduação e Pós-Graduação em nível de Especialização e Mestrado em Ortodontia da Universidade do Sagrado Coração-USC, Bauru (SP)

Leopoldino Capelozza Filho

Professor Doutor do Programa de Graduação e Pós-Graduação em nível de Especialização e Mestrado em Ortodontia da Universidade do Sagrado Coração-USC, Bauru (SP)

Utilização da resina Top Comfort (FGM) como alternativa aos "stops" de aço inoxidável na mecânica com bráquetes autoligados

INTRODUÇÃO

A crescente utilização dos bráquetes autoligados na prática ortodôntica obriga os profissionais a manusearem um aparelho com baixo índice de fricção. A ausência de resistência ao deslize do fio desencadeia diferenças na mecânica que podem oferecer vantagens, mas determinam algumas intercorrências que precisam ser identificadas. Um exemplo claro é a possibilidade de rotação dos arcos de nivelamento, fazendo sobrar muito fio na distal do tubo de um lado e faltar do outro.[1] Esta ocorrência acarreta não só desconforto e injúria aos tecidos moles intrabucais, como pode limitar ou provocar movimentações dentárias indesejadas.

Os fios comumente utilizados são pré-contornados e superelásticos, e o deslocamento do arco de nivelamento levando a linha média do mesmo para um dos lados, faz com que a curva da região dos caninos pré-contornada se desloque, por exemplo, para a região dos pré-molares, podendo acarretar expansão desnecessária e indesejada nessa região.

Para evitar essa ocorrência, utiliza-se, especialmente nos fios redondos de menor calibre, os chamados "stops", dispositivos normalmente compostos de pequenos tubos telescópicos de aço inoxidável. São encontrados com tamanhos de aproximadamente 2 a 3 mm de comprimento e devem ser inseridos e amassados no arco para ficarem firmemente aderidos ao fio, sem o risco de sair de posição.[2]

A localização estratégica desses "stops" pode influenciar o comportamento de desativação e retificação do fio, promovendo maior movimentação dos dentes para lateral ou para anterior.[1] De forma geral, quando esses dispositivos são posicionados na região anterior do arco, próximo ou na linha média, o fio, que é de baixo calibre e tem pouca resistência ao deslize, tem muita facilidade de correr pelas canaletas dos bráquetes em direção posterior, onde encontra menor resistência. Isto ocorre porque, para o fio retificar avançando para frente, há necessidade de vencer a resistência dos dentes anteriores que precisam

executar esse movimento vestibular, além da força muscular dos lábios. Como o atrito é reduzido e a resistência de deslize posterior é muito menor, o fio acaba perdendo comprimento. Desse modo, o arco de nivelamento acaba retificando sem a protrusão dos incisivos que seria decorrente de incorporação de maior comprimento de fio, repetindo o que é rotina com os bráquetes convencionais.

Portanto, a indicação dos "stops" na linha média visa propiciar o alinhamento e nivelamento dentário, incorporando todos os dentes já no primeiro fio, sem a ocorrência de protrusão acentuada dos incisivos.[3] De forma antagônica, quando colocado na região posterior, os "stops" irão impedir o deslize para distal do fio, forçando a protrusão dentária até o ponto em que todo o fio esteja retificado.

Reconhecido o papel dos "stops" e o caráter diferencial introduzido pela sua localização, parece importante discutir como executá-los. Eles também podem ser confeccionados com resina fotopolimerizável, mas apresentam maior tendência à fratura. Os confeccionados com aço inoxidável são mais resistentes à fratura e deslocamento, pois são amassados contra o fio. Na região anterior do arco (linha média), a resina pode até ser utilizada, pois quase como regra, sofrerá menor esforço ou resistência, atuando apenas pela presença e contato nas mesiais dos bráquetes dos incisivos centrais superiores.

Na região posterior, haverá pressionamento do próprio fio, que tenderá a retificar com deslize posterior. Se não resistente e firme, o fio acaba rompendo o "stop" ou até mesmo conseguindo correr por dentro dele, anulando seus efeitos. Na região posterior, portanto, a resistência do material do "stop" é muito importante. Em testes clínicos, a resina Top Comfort (FGM) (Fig. 1) - desenvolvida

1.

1. Resina Top Comfort (FGM).

e comercializada para evitar injúria aos tecidos bucais, especialmente em bráquetes (Figs. 2a-c) e tubos (Figs. 2d-f) - foi utilizada como "stop" e apresentou bons resultados. Conforme o fabricante,[4] Top Comfort é um protetor de bráquetes resinoso, de aplicação profissional, que tem o objetivo de prevenir ferimentos eventualmente ocasionados pelo contato de componentes de aparelhos fixos com os tecidos moles bucais do paciente. De cura fotopolimerizável, o produto Top Comfort apresenta-se em seringa e sua viscosidade torna fácil a aplicação.

A resina fixa-se aos dispositivos por meio de embricamento mecânico e torna-se rígida após fotopolimerização, quando apresenta resistência mecânica dosada para poder resistir ao período entre uma consulta e outra (manutenção) e ainda permitir fácil remoção pelo profissional, por meio do uso de alicates comuns. Na aplicação clínica, constatou-se alta resistência, o que a torna provavelmente apropriada para outras utilidades, como, por exemplo, a função de "stops". Assim, além de ter utilidade para aumentar o conforto do paciente, recobrindo ganchos de bráquetes e tubos, ainda pode ser aplicada para a confecção de "stops".

Por ser fotopolimerizável, dependendo do objetivo e

2a.

2b.

2c.

2d.

2e.

2f.

3a.

3b.

3c.

2. Colocação da resina Top Comfort diretamente nos ganchos dos caninos (a-c) e primeiros molares superiores (d-f). O objetivo primário deste material é prevenir ferimentos eventualmente ocasionados pelo contato de componentes de aparelhos fixos com os tecidos moles bucais do paciente.
3. Exemplo da utilização de "stops" com a resina Top Comfort na linha média (a-e) com objetivo de propiciar o alinhamento e nivelamento dentário, incorporando todos os dentes já no primeiro fio, sem a ocorrência de protrusão acentuada dos incisivos.

do momento estratégico de sua utilização, pode ser aplicada após a inserção do fio, resultando em um posicionamento mais preciso e gerando economia de tempo e conforto de trabalho. Vale ressaltar que a região do fio onde a resina é colocada deve estar livre de umidade, sem contaminação de saliva, para que a resina fique firmemente aderida e não desloque. Assim, ela se torna prática para ser utilizada nas principais funções dos "stops" como:

1. Linha média (Figs. 3a-e);

2. Mesial de molares (superiores e/ou inferiores);

2.1. Unilateral: correção de assimetrias de arco;

3d.

3e.

MAXXIONC

IONÔMERO DE VIDRO PARA CIMENTAÇÃO

- Liberação de flúor
- Elevada adesão
- Adequado tempo de trabalho
- Baixa solubilidade em água

4a.

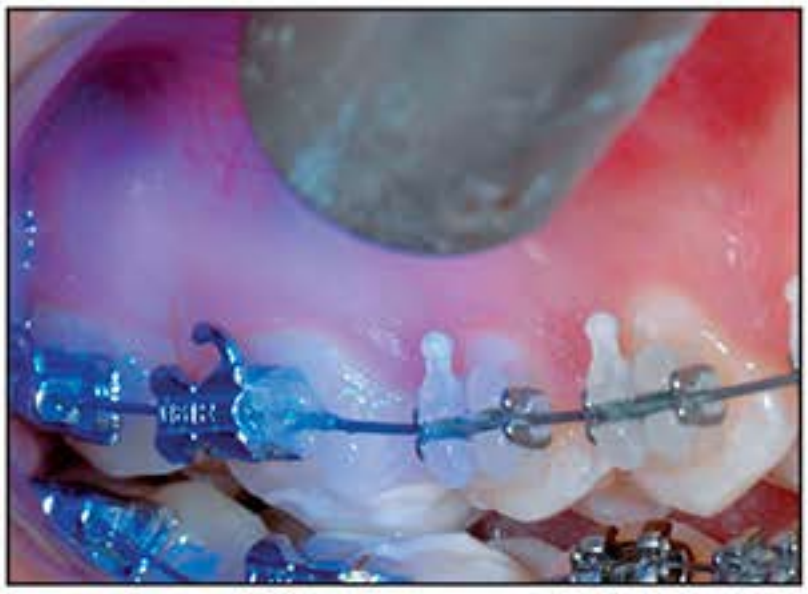

4b.

4c.

5a.

5b.

5c.

4. Exemplo da utilização de "stops" com a resina Top Comfort à mesial dos primeiros molares superiores (a-c), com o objetivo de manutenção do perímetro do arco.
5. Exemplo da utilização de "stops" com a resina Top Comfort à mesial dos primeiros molares superiores, com o objetivo de promover protrusão anterior. A resina é aplicada na mesial dos molares, verificando a ativação anterior, previamente ao posicionamento total do fio - que é inserido nos tubos dos molares, nos pré-molares e caninos (a-c). Os bráquetes dos incisivos ainda permanecem com os clips abertos, e somente após o fio é inserido nos bráquetes dos incisivos (d). Note a deflexão do fio a mesial do dente 12 (e).

2.2. Bilateral: manutenção do perímetro de arco. Neste caso, a resina deverá ser aplicada na mesial dos molares em fases mais adiantadas do alinhamento (Figs. 4a-c); ou com o intuito de promover protrusão anterior. Nesse caso, a resina deverá ser aplicada previamente ao posicionamento total do fio - que é inserido nos tubos dos molares, nos pré-molares e caninos – e a resina é aplicada na mesial dos molares, verificando a ativação anterior (Figs. 5a-c). Os bráquetes dos incisivos ainda permanecem com os clips abertos, e somente após o fio é inserido nos bráquetes dos incisivos (Figs. 5d-e).

5d.

5e.

REFERÊNCIAS

1. Maltaglioti, LA. Desmitificando a utilização dos STOPS. Rev Clínica Ortodontia, 2012, 11(1): Jan/fev/mar.
2. Bagden A. The damon system: questions and answers Clinical Impressions, 2006;14(1):4-13.
3. Harradine NWT., Birnie D. Self-ligating brackets: theory and practice Excellence in Orthodontics 2006: 197-222.
4. www.fgm.ind.br 15/07/2013.

ARCFLEX

AFASTADOR LABIAL

CONFORTÁVEL

Disponível em 2 tamanhos: médio e grande

- Autoclavável
- Controle de lábios, bochechas e língua
- Possui descanso de mordida

OPALLIS, UMA RESINA À ALTURA DO SEU TALENTO.

www.fgm.ind.br

A resina composta **Opallis** possui todos os requisitos para alcançar a excelência em restaurações diretas, tanto em dentes anteriores quanto posteriores. Fácil escultura, elevada capacidade de polimento e resistência mecânica, ampla gama de cores, entre outras características, são fatores que irão transformar o seu trabalho em uma verdadeira obra de arte.

Kit Intro - 4 seringas
1 Seringa de Condac 37
1 Ambar 4ml
EA1, EA2, EA3, DA2

Kit Básico - 6 seringas
EA2, EA3, EA3.5, DA2, DA3, T-Neutral

Refil -35 cores
5 níveis de translucidez.

Escala de Cor - 35 cores

Clinical Kit – 15 seringas

1 Ambar 4ml
EA1, EA2, EA3, EB2, DA1, DA2, DA3, DB2, D-Bleach,
T-Blue, T-Neutral, T-Yellow, E-Bleach H, Opaque Pearl, VH.

Você merece. FGM

Edson Araujo

Especialista, Mestre e Doutor em Dentística Restauradora pela UFSC

Professor do Centro Avançado Zenith - Educação Continuada

Cor e Forma: os objetivos da estética

INTRODUÇÃO

A supervalorização da estética é uma realidade nos valores do mundo contemporâneo. A busca por uma aparência saudável, jovial, é facilmente constatada pela quantidade de recursos e tratamentos disponibilizados no mercado. Dentro do padrão estético atualmente proposto, a face ocupa um lugar de grande destaque, e neste contexto, a aparência do sorriso é considerada fundamental. Além da simetria, do equilíbrio, da harmonia e da sutileza, a cor e a forma são os dois principais objetivos e desafios de qualquer tratamento estético proposto.

O clareamento dental passou a ser uma das primeiras etapas e um dos principais, ou o principal, objetivo na grande maioria das reabilitações com cerâmicas ou com compósitos. Entre os materiais restauradores disponíveis no mercado para o restabelecimento da forma, estas duas categorias ocupam um lugar de grande destaque, cada qual com suas características próprias, que devem ser sempre respeitadas e exploradas pelo cirurgião-dentista, de acordo com a necessidade ou prioridade de cada situação clínica. Assim, cabe ao profissional discernir corretamente, quando realmente está indicado a utilização de uma cerâmica ou de uma resina composta, para que o mesmo tire o máximo de proveito das características próprias destes dois diferentes materiais, otimizando assim, o resultado final do tratamento.

RELATO DO CASO CLÍNICO

O caso clínico a ser demonstrado retrata o tratamento estético de um paciente jovem, que apresentava elementos dentais com uma coloração inadequada e duas restaurações com compósitos esteticamente deficientes (dentes 11 e 21). O tratamento proposto e realizado consistiu no clareamento dental seguido pela substituição de duas restaurações utilizando-se resina composta.

1a.

1b.

1c.

2a.

2b.

2c.

1a-c. Por diferentes ângulos e aumentos, aspecto inicial do paciente. Observe a aparência antiestética do sorriso, proporcionada pela coloração amarelada dos dentes e pela presença de restaurações nos elementos 11 e 21, que apresentam deficiências morfológicas (desgaste) e cromáticas (aparência monocromática e perda de brilho).
2a-c. Tomada fotográfica das moldeiras e do gel clareador (Whiteness Perfect 16%, FGM) para a realização do tratamento e vista frontal do paciente após 25 dias de tratamento clareador.

3a.

3b.

4.

5.

6.

7a.

7b.

7c.

3a-b. Vista frontal e oclusal, respectivamente, após a remoção das restaurações deficientes e durante a etapa de seleção da cor.
4. Aspecto frontal após a confecção do ensaio restaurador para confirmar as cores dos compósitos selecionados.
5. Isolamento absoluto do campo operatório.
6. Prova da guia/matriz de silicone.
7a-d. Condicionamento ácido (Condac 37, FGM) e aplicação do adesivo (Amber, FGM).

7d.

8a.

8b.



8c.

8a-c. Inserção do incremento resinoso (Opallis E-Bleach H, FGM) na guia de silicone para a reconstrução da porção referente ao esmalte palatino, correto posicionamento do conjunto guia de silicone/esmalte palatal e fotopolimerização.

CAVIBRUSH

MICROAPLICADORES DESCARTÁVEIS

DOIS PONTOS DE DOBRA
ÚNICO DO MERCADO

- Design exclusivo
- Fácil aplicação em regiões de difícil acesso

Disponível em 4 tamanhos: extrafino, fino, regular e longo.

9.

10a.

10b.

11.

12.

13.

14.

15.

9. Vista frontal após a remoção da guia de silicone. Observe que o comprimento, largura, desenho/forma da borda incisal e contato proximal já estão praticamente definidos.
10a-b. Aspecto frontal durante a inserção de um incremento de compósito (Opallis DB3, FGM) para reproduzir o efeito de halo opaco na borda incisal e vista frontal após a reconstrução do efeito de halo opaco.
11. Aspecto frontal após a inserção de um incremento (DA3) para a reconstrução do corpo/lóbulo dentinário.
12. Vista frontal após a inserção e fotopolimerização do incremento resinoso (T-Blue) para reproduzir o efeito opalescente nas regiões incisais e proximais, respectivamente.
13. Aspecto frontal após a inserção e fotopolimerização da primeira camada de compósito (E-Bleach H), para a reconstrução inicial do esmalte vestibular.
14. Por viés e em maior aumento, tomada fotográfica durante a aplicação de um corante branco, para reproduzir sutilmente manchas hipoplásicas presentes nos dentes adjacentes. Note a utilização de um pincel de ponta afilada para este procedimento.
15. Após a aplicação e fotopolimerização do corante branco, uma última camada de esmalte é aplicado sobre toda a face vestibular da restauração. Observe nesta etapa, a utilização de um pincel especial para proporcionar a regularização inicial das restaurações.

16a.

16b.

17a.

17b.

16a-b. Fotografias sequenciais durante o alisamento inicial das restaurações por meio de discos de lixa sequenciais (Diamond Pro, FGM).
17a-d. Realização de pequenas marcações realizadas com grafite, para definir o correto posicionamento dos sulcos de desenvolvimento/sulcos verticais. Tomadas fotográficas sequenciais durante a realização dos sulcos e lóbulos de desenvolvimento, por meio de uma ponta diamantada extrafina (KG Sorensen) e borrachas abrasivas.

DIAMOND
PRO

DISCOS DE LIXA FLEXÍVEIS

ACABAMENTO E
PRÉ-POLIMENTO

- Fácil encaixe no mandril
- Superfície ativa livre de metal
- Disponível em 2 diâmetros
- Disponível em 4 granulações
- Oferece acabamento completo

17c.

17d.

18a.

18b.

19a.

19b.

20.

21a.

18a-b. Vista sequencial durante o acabamento proximal por meio de tiras de lixa (Epitex).
19a-b. Aspecto frontal durante a realização de pequenos detalhes/recontorno da borda incisal das restaurações. Por viés, tomada fotográfica durante a reprodução dos detalhes de texturização (textura horizontal) das restaurações, com uma ponta diamantada extrafina (2135FF KG Sorensen).
20. Tomada fotográfica dos discos de feltro (Diamond Flex, FGM) a serem utilizados juntamente com uma sequência de pastas de polimento para a obtenção do brilho/polimento final da restauração.

21b.

21c.

21a-c. Em maior aumento, vista frontal após a finalização do tratamento restaurador. Por diferentes ângulos e aumentos, aspecto final do tratamento. Observe o resultado natural e estético obtido.

Mônica Kina

Especialista, Mestre e Doutora em Dentística (UFSC)

Especialista em Periodontia - APCD - Regional Araçatuba (SP)

Professora de Materiais Dentários e Dentística do Curso de Odontologia da UNICASTELO (Campus Fernandópolis)

Juliana Kina

Especialista, Mestre e Doutora pela FOA (UNESP)

Especialista em Periodontia pela APCD - Regional Araçatuba (SP)

Aubrey Fernando Fabre

Especialista, Mestre e Doutor pela FOA (UNESP)

Humberto Carlos Pires

Mestre em Dentística pela FOB (USP)

Professor de Materiais Dentários e Dentística do Curso de Odontologia da UNICASTELO (Campus Fernandópolis)

Ovídio César Lavesa Martins

Mestre em Biomateriais pela Universidade do Vale do Paraíba (UNIVAP)

Professor de Materiais Dentários e Dentística do Curso de Odontologia da UNICASTELO (Campus Fernandópolis)

Nagib Pezati Boer

Mestre em Ciências da Saúde pela FAMERP (SP)

Especialista em Dentística (FOA-UNESP)

Professor de Prótese Dentária e Coordenador do Curso de Odontologia da UNICASTELO (Campus Fernandópolis)

Técnica de restauração com resina composta Opallis (FGM) em dente posterior

INTRODUÇÃO

A necessidade de substituir restaurações em dentes posteriores pode ocorrer devido à cárie secundária, sensibilidade dental, fratura da restauração e/ou estrutura dental remanescente, exigência estética dos pacientes entre outros motivos.

Restaurações diretas com resina composta apresentam diversas vantagens e entre elas podemos citar que sua técnica restauradora é simples, fácil e mais conservadora quando comparada às restaurações de amálgama e a procedimentos indiretos, no entanto, para o seu sucesso clínico o cirurgião-dentista deve adotar um protocolo criterioso em todos os passos do procedimento, respeitar as indicações do material restaurador e ter o cuidado de selecionar materiais adesivos apropriados.

A seguir apresentamos o protocolo clínico de uma restauração classe II com a resina composta Opallis (FGM).

RELATO DO CASO CLÍNICO

Paciente do sexo feminino, 33 anos de idade apresentava hipersensibilidade dentinária devido à fratura disto-oclusal no elemento 46 em uma restauração já existente. (Fig. 1). Após a anamnese, exame clínico e radiográfico, optou-se pela realização de restauração adesiva direta com resina composta Opallis (FGM).

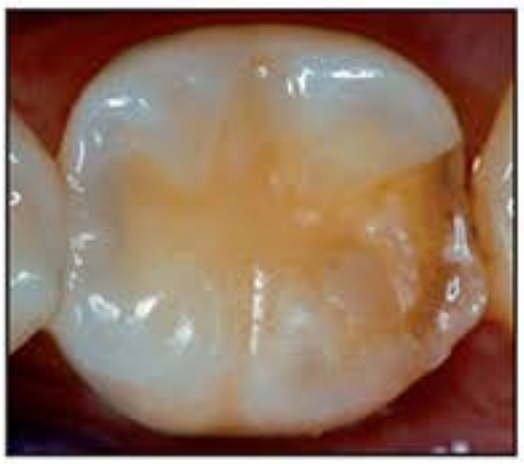

1.

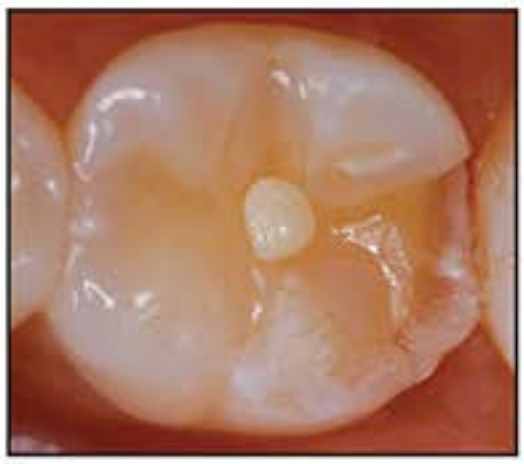

2.

1. Aspecto clínico inicial do dente 46.
2. Seleção da cor da resina Composta Opallis DA3 para dentina e EA2 para esmalte.

Após a aplicação de anestesia, foi realizado profilaxia com o auxílio de escova de Robinson, pedra-pomes e água. Em seguida foi realizada a seleção de cor fotopolimerizando-se um incremento da resina composta Opallis na cor DA3 na superfície oclusal do dente (Fig. 2). Para facilitar a remoção da resina pré-existente, o procedimento restaurador e controlar a umidade realizou-se isolamento absoluto com dique de borracha do campo de trabalho (Figs. 3 e 4).

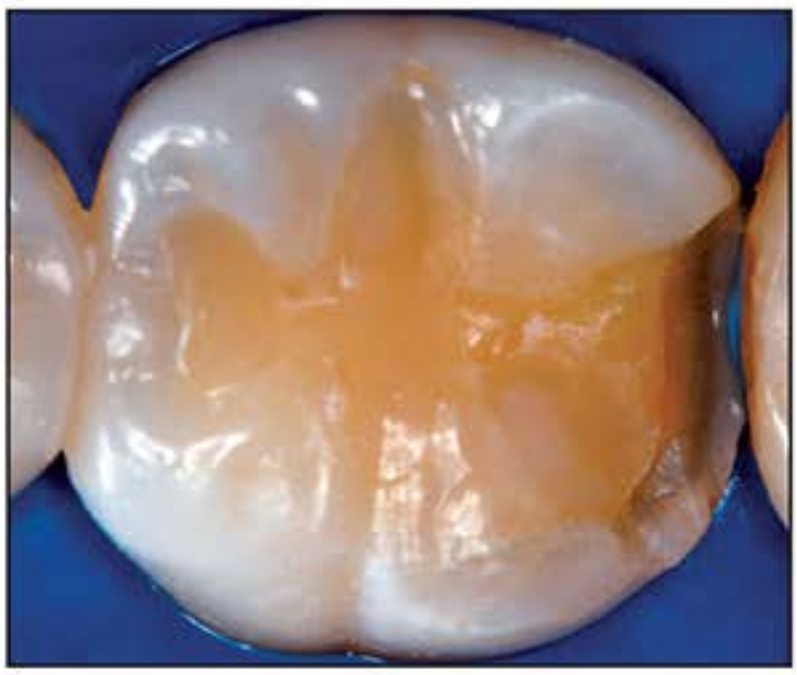

3.

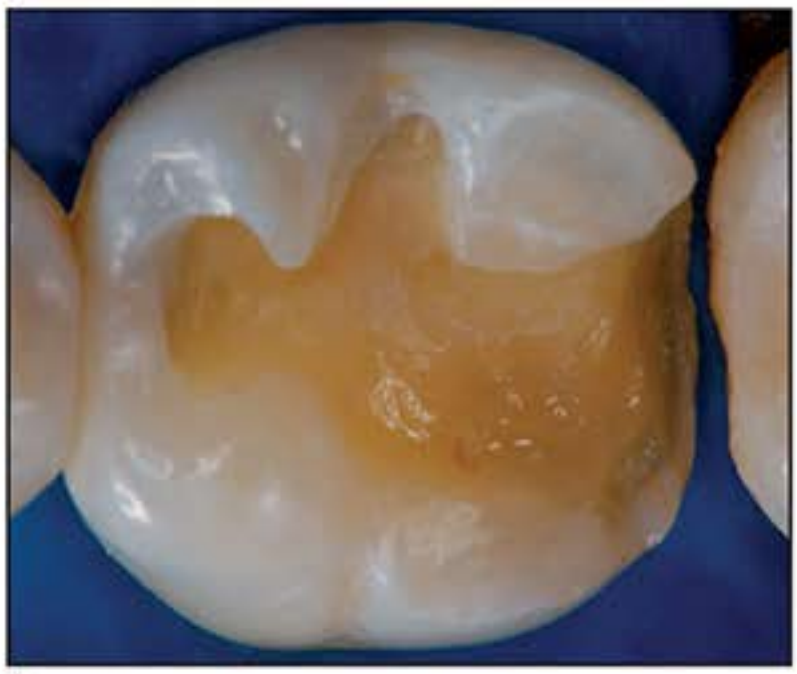

4.

3. Isolamento do campo operatório.
4. Após a remoção da restauração.

Opallis FLOW
Resina microhíbrida de média viscosidade
72% DE CARGA
É tanta carga que não cabe no anúncio.
2g
Opallis FLOW
• Excelente fluidez
• Elevada resistência à mastigação

5.

6.

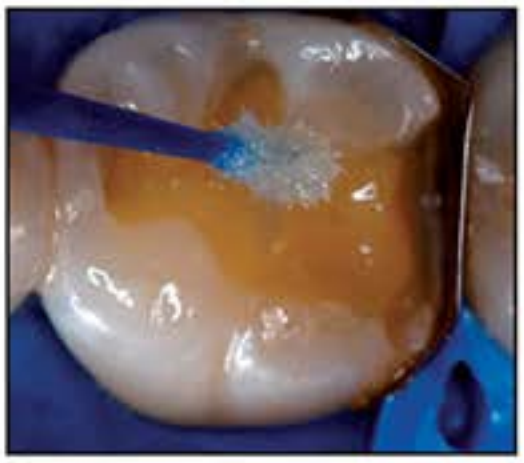
7.

8.

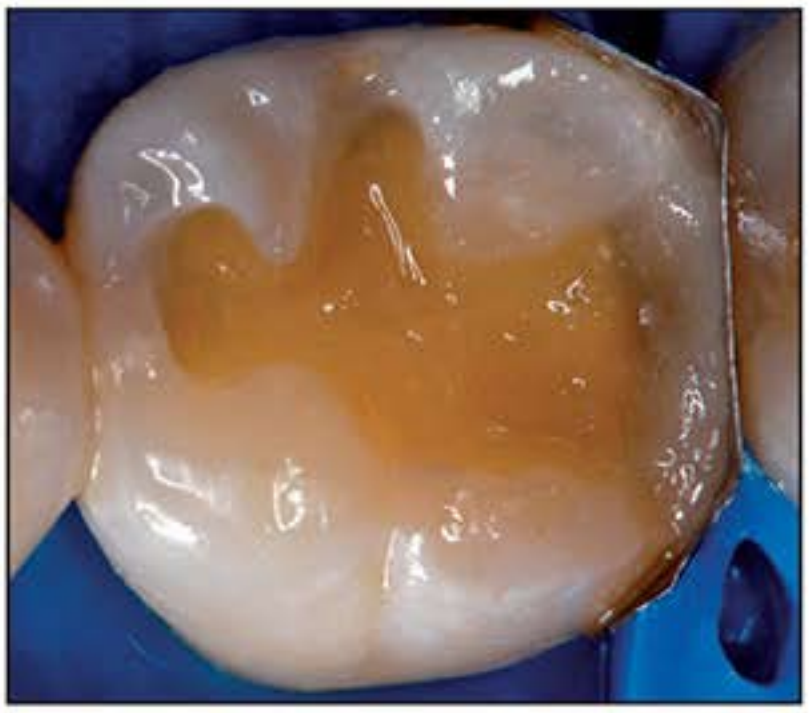
9.

5. Inserção da matriz metálica e cunha elástica.
6. Aplicação do ácido fosfórico Condac 37 (FGM).
7. Aplicação do sistema adesivo.
8. Fotopolimerização.
9. Inserção da resina composta Opallis para reconstrução da parede distal da restauração.

Dando continuidade ao tratamento restaurador uma matriz metálica e cunha elástica foi posicionada na distal do elemento 46 (Fig. 5) e em seguida aplicou-se ácido fosfórico a 37%, (Condac, FGM) sobre a superfície de esmalte por 30 segundos, estendendo-se em torno de 2mm além da margem do ângulo cavo-superficial e em dentina por 15 segundos (Fig. 6). Após a lavagem com spray de água/ar por 60 segundos a cavidade foi seca com o auxílio de bolinha de algodão e ar e o sistema adesivo de frasco único Ambar (FGM) foi aplicado de acordo com as recomendações do fabricante (Fig. 7) e fotopolimerizado por 30 segundos (Fig. 8).

Os primeiros incrementos da resina composta micro-híbrida Opallis na cor DA3 foram adaptadas na parede distal para reconstrução da face distal, sendo cada incremento fotopolimerizado por 20 segundos (Fig. 9). Em seguida, removeu-se o sistema de matriz metálica e cunha e foi construído através de incrementos o corpo da restauração correspondente a dentina, sendo cada incremento fotopolimerizado por 20 segundos (Fig. 10). A última camada de resina EA2 referente ao esmalte foi inserida em incrementos na superfície oclusal e a restauração foi fotopolimerizada por 60 segundos. Em seguida foi removido o isolamento absoluto e realizado o ajuste oclusal seguido do acabamento e polimento da restauração. O aspecto final imediato da restauração pode ser observada na figura 11.

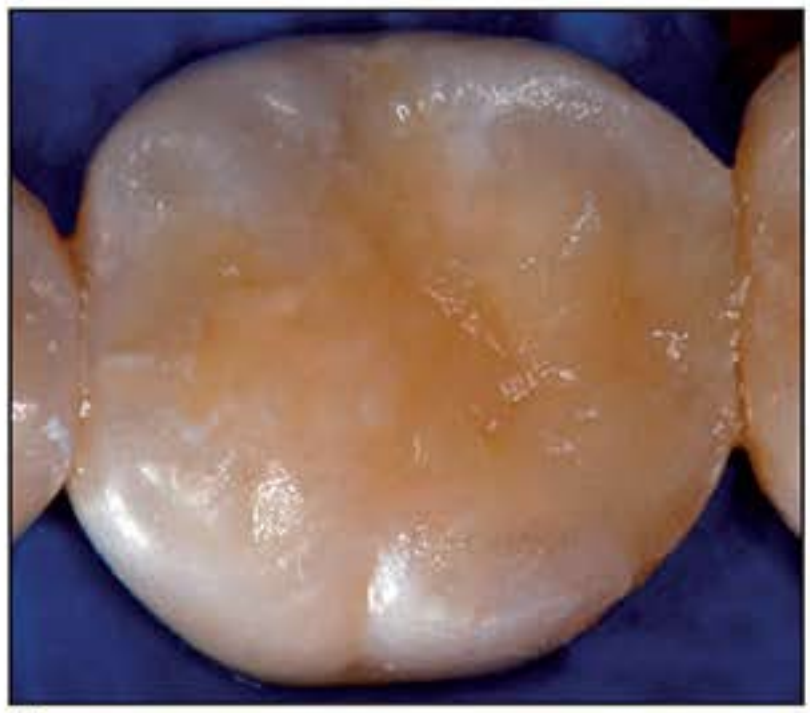

10.

11.

10. Aspecto da restauração após a inserção incremental da resina composta Opalis DA3 na face oclusal para reconstrução de dentina.
11. Aspecto final da restauração após a inserção da resina EA2, ajuste oclusal acabamento e polimento final com excelente resultado estético.

CONCLUSÃO

As restaurações diretas de resina composta promovem excelentes resultados funcionais e estéticos desde que sejam realizadas com critério e bons materiais restauradores.

REFERÊNCIAS

BERNARDON, J.K. Avaliação Comparativa das propriedades físio-mecânicas de diferentes resinas compostas. 2007. 114f. Dissertação (Mestrado). Programa de Pós graduação em Odontologia, Universidade Federal de Santa Catarina, Florianópolis.

BERNARDON, J.K. Avaliação Clínica de uma Resina Composta em Restaurações de Dentes Posteriores: 18 meses. 2008. 114f. Tese (Doutorado). Programa de Pós graduação em Odontologia, Universidade Federal de Santa Catarina, Florianópolis.

DIAMOND

DISCOS DE FELTRO

- Pode ser utilizado em amálgama, resina, metal, ionômero de vidro, etc.
- Fácil encaixe
- Disponível em 2 diâmetros
- Sem partes metálicas na superfície do disco

Rogério Luiz Marcondes

Especialista em Dentística Restauradora pela FAB - PUC (PR)

Professor do Dental Esthetic Training - Curitiba (PR)

Diretor Clínico do Dental Esthetic Center - Curitiba (PR)

Fellow em Odontologia Estética pela Ohio State University (EUA)

Vice-presidente e membro credenciado da Sociedade Brasileira de Odontologia Estética (SBOE)

Henrique de Castro e Souza Pires

Graduado em Odontologia pela PUC-PR

Professor do Dental Esthetic Training - Curitiba (PR)

Membro do corpo clínico do Dental Esthetic Center - Curitiba (PR)

Restaurações estéticas no dia a dia do clínico. Como é possível?

INTRODUÇÃO

A utilização da resina composta como material restaurador para casos estéticos é uma alternativa conservadora, eficiente e segura, se utilizada dentro das suas indicações e da maneira correta. Uma das maiores dificuldades para atingir resultados previsíveis de maneira minimamente invasiva, com qualquer material restaurador, é mascarar a interface dente/restauração, sem desgastar desnecessariamente o remanescente dental hígido ou realizar um sobrecontorno exagerado. Outro desafio na utilização de compósitos é a dificuldade da utilização correta dos sistemas adesivos, o que pode levar ao aparecimento de manchas, infiltrações e de falhas adesivas em curto prazo.

Neste artigo iremos abordar a utilização do sistema Opallis (FGM) de resina composta associado ao sistema adesivo Ambar (FGM), em uma reabilitação de dois incisivos centrais superiores fraturados.

RELATO DE CASO CLÍNICO

Paciente de 25 anos de idade procurou assistência odontológica pois estava insatisfeito com as restaurações presentes nos elementos 11 e 21, realizadas após trauma, há cerca de 4 anos.

O exame clínico foi realizado e verificaram-se restaurações manchadas, com coloração alterada e apresentando forma irregular (Figs. 1-2). Os dois elementos apresentavam vitalidade pulpar normal, sem alterações de mobilidade e o exame radiográfico periapical não apresentou alterações ou sinais de fratura. O planejamento foi realizado da seguinte maneira:

1. Profilaxia.
2. Clareamento Assistido no Consultório e Clareamento domiciliar supervisionado.
3. Moldagem para enceramento diagnóstico.
4. Remoção das restaurações.
5. Realização das restaurações com resina composta.
6. Acabamento e polimento das restaurações.

O tratamento começou com a profilaxia e na sequência, foi realizado um registro de cor (Fig. 3), para então iniciar o tratamento clareador, que foi realizado com a associação da técnica domiciliar supervisionada com a de consultório. Antes das aplicações do consultório foi utilizado o dessensibilizante Desensibilize KF 2% (FGM) por 10 minutos, para prevenir a sensibilidade durante o tratamento no consultório[1] (Figs. 4-6). Duas sessões de Clareamento

1.

2.

3.

4.

5.

6.

1. Caso inicial vista do sorriso.
2. Caso inicial vista intraoral.
3. Registro inicial de cor.
4. Isolamento relativo através do afastamento labial Arcflex (FGM).
5-6. Aplicação do gel dessensibilizante Desensibilize KF 2% (FGM), previamente ao tratamento clareador de consultório.

Assistido (sob supervisão profissional no consultório) foram realizadas, com o gel clareador Whiteness HP BLUE 35% (FGM), por 45 minutos em cada aplicação (Figs. 7-12). O intervalo entre as 2 sessões foi de 30 dias, durante este período, o paciente fez a técnica de clareamento domiciliar supervisionado, utilizando o gel clareador Whiteness Perfect 10% (FGM) por 60 minutos diários.

Para iniciar os procedimentos restauradores, houve um intervalo de 10 dias após o término do tratamento clareador, com intenção de estabilizar a cor dos dentes e a liberação de oxigênio proveniente do tratamento[2,3] (Figs. 13-16).

O enceramento diagnóstico foi realizado com o objetivo de devolver a forma da borda incisal e direcionar o fechamento do diastema entre os dois dentes. Para transferir a forma do enceramento para a boca, um guia de silicone (Zetalabor, Zhermack, Itália) foi confeccionado no modelo encerado.

7.

8.

9.

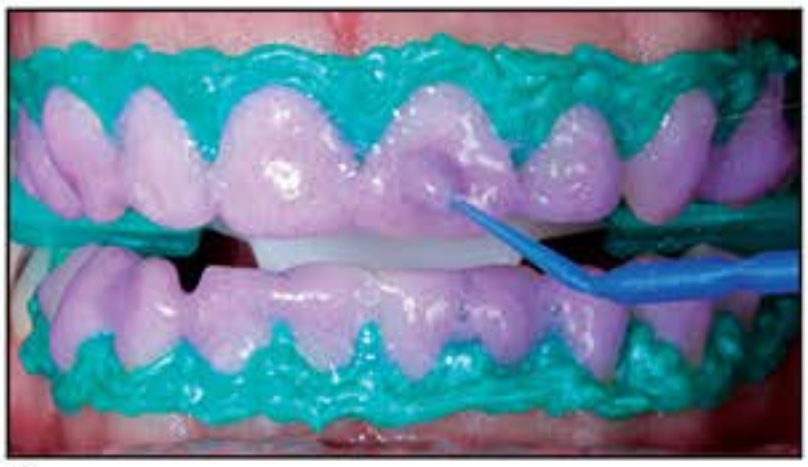
10.

11.

12.

7. Proteção gengival para realizar o tratamento clareador, Top dam (FGM).
8-10. Aplicação do gel clareador Whiteness HP BLUE 35% (FGM), 45 minutos cada aplicação.
11-12. Remoção de bolhas, provenientes da reação do peróxido de hidrogênio com os tecidos dentais.

13.

14.

15.

16.

13. Registro de cor após o término do tratamento clareador.
14. Vista do sorriso após o término do clareamento.
15-16. Observe a discrepância na forma e coloração das antigas restaurações, além de um grande sobrecontorno realizado com resina composta.

whitenessHP
BLUE
CALCIUM

EM VERSÃO
UNITÁRIA

Proporção ideal
para 2 arcadas

Desnecessário uso
de fontes de luz

Seringas acopláveis

Peróxido de
Hidrogênio e
espessante
pré-dosados

Misturar apenas
8 vezes

Disponível nas
concentrações
20% e 35%

APLICAÇÃO ÚNICA
POR SESSÃO

CONTÉM CÁLCIO

AUTOCATALISADO:
sem troca de gel
na mesma sessão

USE TOP DAM
A barreira gengival consagrada
por milhões de dentistas

Top dam GREEN

Alto poder de
vedação

Excelente
viscosidade

Não escoa do
local aplicado

O primeiro passo para ter qualidade em um procedimento adesivo é a utilização do isolamento absoluto, por isso ele foi utilizado em todo o procedimento restaurador. Além disso, o sucesso da técnica adesiva é extremamente dependente do conhecimento do profissional sobre os tecidos aos quais a técnica se aplica e, portanto, o condicionamento do substrato dental a ser restaurado deve ser realizado com muita atenção. O tempo de condicionamento, o método de aplicação do sistema adesivo e sua fotopolimerização também devem ser respeitados para evitar a sensibilidade pós-operatória e garantir uma adesão de qualidade a longo prazo.

Neste caso, o sistema adesivo convencional de 2 passos (Ambar, FGM) foi utilizado, e, para tanto, as restaurações foram removidas e os dentes foram condicionados com ácido fosfórico 37% (Condac 37, FGM) por 15 segundos. O remanescente foi lavado por 30 segundos e o excesso de água removido com o auxílio de uma cânula endodôntica (Figs. 17-20). Com a superfície umedecida, foi aplicada clorhexidina 2,0% (Clorhexidina S, FGM) por 30 segundos, com a intenção de inibir as enzimas Metaloproteínases da Matriz (MMPs), que são

17.

18.

19.

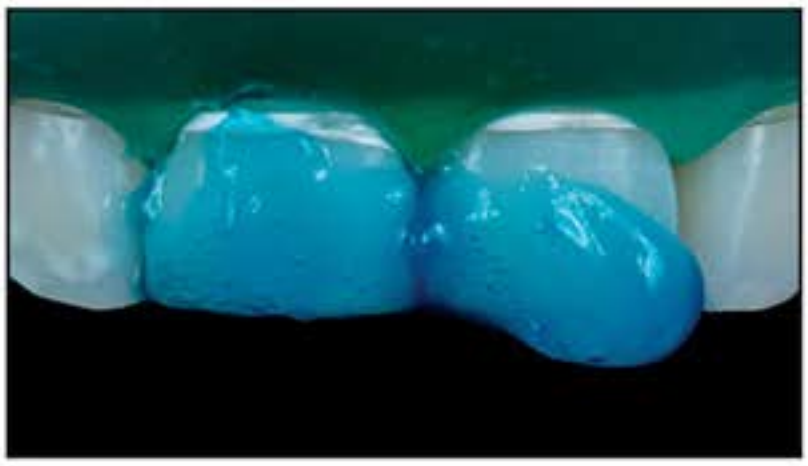
20.

21.



22a.

17. O isolamento absoluto foi utilizado durante todo o procedimento restaurador.
18. A remoção das restaurações foi realizada com brocas diamantadas de granulação fina para evitar desgastes a mais, onde havia a presença de sobrecontorno na restauração.
19-20. O condicionamento ácido foi realizado por aproximadamente 15 segundos na região a ser restaurada dos remanescentes dentais, com ácido fosfórico 37% (Condac 37, FGM).
21. Antes da aplicação do sistema adesivo, uma camada de clorexidina a 2% (Clorhexidina S, FGM), foi utilizada para inibir as enzimas MMPs, uma das responsáveis pela degradação da adesão em dentina.
22a-b. Aplicação do sistema adesivo convencional de 2 passos, Ambar (FGM), sobre a superfície dental levemente umedecida.

uma das responsáveis pela degradação da adesão em dentina[4] (Fig. 21). Os excessos foram removidos mais uma vez com o auxílio de uma cânula e o sistema adesivo Ambar foi aplicado sobre o remanescente dental, considerando que antes de fotopolimerizá-lo é importante que se aguarde 30 segundos para a evaporação do solvente presente dentro da fórmula do adesivo. Leves jatos de ar ajudam na evaporação, garantindo melhor qualidade adesiva (Figs. 22-23).

A primeira camada de resina utilizada foi de Opallis T-Neutral (FGM), para realizar a face palatina da restauração com o auxílio da guia de silicone (Figs. 24-25). Em seguida, as cores de dentina aplicadas foram Opallis DA2 (FGM) no terço médio e Opallis DA1 no terço incisal, desenhando os mamelos (Fig. 26). Após polimerizada a dentina, massas de efeito foram empregadas nas regiões das arestas mesial e distal, entre os mamelos foi utilizada Opallis T-Blue e sobre os mamelos foi utilizada Opallis T-Orange (Fig. 27). As resinas de efeito são usadas para criar uma sensação visual de profundidade na restauração, associada à simulação do fenômeno de opalescência e contraopalescência.

22b.

23.

24.

25.

26.

27.

23. Fotopolimerização do adesivo por 20 segundos.
24-25. Confecção da primeira camada da restauração através da guia palatina feita com silicone (Zetalabor, Zhermack), cor Opallis T-Neutral (FGM).
26. Construção da camada de dentina com as cores Opallis DA2 (FGM) no terço médio e Opallis DA1 (FGM) no terço incisal, desenhando os mamelos.
27. Resinas com cores de efeito foram aplicadas nas arestas mesial, distal e entre os mamelos com a cor Opallis T-Blue (FGM) e sobre os mamelos foi utilizada a cor Opallis T-Orange (FGM).

A camada de esmalte vestibular foi aplicada sobre toda a restauração com Opallis EA1 e mais uma camada de resina EA1 foi utilizada para a região proximal (Figs. 28-29).

Os discos Diamond Pro (FGM) inicialmente foram utilizados para remover os excessos de resina, dar forma e regularizar a superfície, seguindo a sequência decrescente de rugosidade (Fig. 30). Para criar textura na superfície da restauração, é interessante demarcá-las com um lápis colorido, para evitar que a restauração fique com

28.

29.

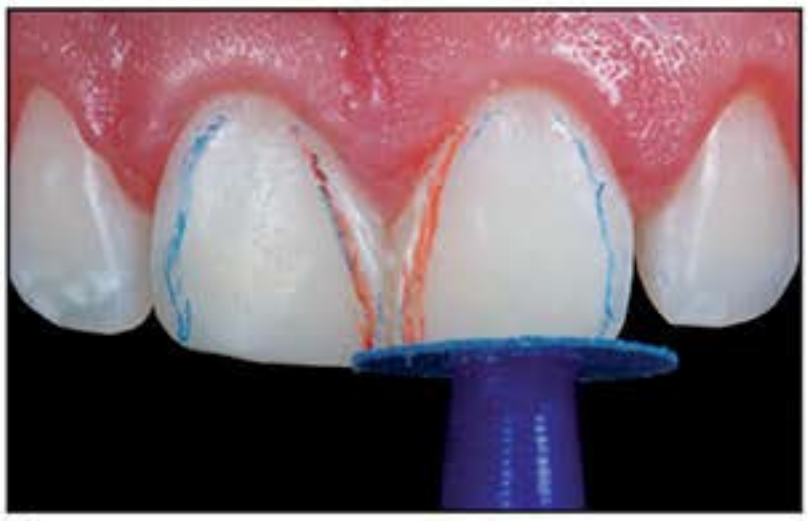

30.

31.

32.

28. A camada de esmalte vestibular foi aplicada sobre toda a restauração com Opallis EA1 (FGM).
29. Aspecto imediatamente após a conclusão da restauração.
30. O acabamento inicial, assim como a delimitação da área de espelho e forma dos dentes são dados com os discos de lixa Diamond Pro (FGM), em ordem decrescente.
31-32. Refinamento da textura superficial.

riscos (Figs. 31-32). Antes do polimento final é importante a utilização de borrachas abrasivas para suavizar os desgastes realizados pelas brocas na criação das texturas superficiais. O polimento final foi realizado com os discos de feltro Diamond Flex (FGM) associado à pasta de polimento Diamond R (FGM) (Fig. 33).

Em outra consulta, as restaurações finais foram avaliadas com os dentes hidratados, onde observou-se um belíssimo polimento do material restaurador e um perfeito mimetismo entre dente/restauração (Figs. 34-38).

33.

34.

35.

36.

37.

33. Polimento com os discos de feltro Diamond Flex (FGM) associado à pasta de polimento Diamond R (FGM).
34-38. Restauração finalizada. Observe a capacidade de mimetismo e brilho que a resina composta Opallis (FGM) apresentou.

38.

CONCLUSÃO

Atualmente é possível atingir resultados estéticos extremamente satisfatórios com as resinas compostas. O planejamento de cada caso é fundamental para trilhar o caminho do tratamento e gerar referências. O conhecimento e o respeito das limitações existentes nos diversos materiais e técnicas que usamos no dia a dia permitem a indicação correta para atingirmos o sucesso, em qualquer nível de tratamento.

REFERÊNCIAS

1. Kose C, Reis A, Loguercio AD. Rev Assoc Paul Cir Dent. 2010;64(5):352-54.
2. Machado JS, Candido MSM, Sundfeld RH, Alexandre RS, Cardoso JD, Sundefeld MLMM. The influence of time interval between bleaching and enamel bonding. J Esthet Restor Dent. 2007;19(2):111-8
3. Cadenaro M, Breschi L, Antonioli A, Mazzoni A, Di Lenarda R. Influence of whitening on the degree of conversion of dental adhesives on dentin. Eur J Oral Sci 2006;114:257–62.
4. Carrilho MRO, Geraldeli S, Tay FR, De Goes MF, Carvalho RM, Tjaderhane L, Reis AF, Pashley DH. Chlorhexidine Preserves In Vivo Hybrid Layers. Transactions Academy of Dental Materials. 2006.

DESVENDE
O SEGREDO
DO AMBAR.

ELEVADA RESISTÊNCIA ADESIVA

E LONGEVIDADE CLÍNICA.

O **Ambar** revela a alta tecnologia aplicada nos produtos **FGM**, sendo o primeiro adesivo nacional com tecnologia **MDP**, além de contar com nanopartículas que permitem alta performance nas restaurações.
Confira e comprove que realizar procedimentos seguros e resistentes não tem mais mistério.

Disponível em 4 e 6ml.

MDP

Você merece. FGM

Juan Carlos Pontons-Melo

Especialista e Mestre em Odontologia Restauradora e Estética pela FOB-USP

Professor de Odontologia Restauradora e Estética - EO-UPC e FE-UCSUR, Lima (Peru)

Harmonização do sorriso por meio de procedimentos minimamente invasivos

INTRODUÇÃO

Atualmente, a estética se apresenta como um segmento muito representativo dentro da odontologia, e cada vez mais os pacientes exigem dentes com maior naturalidade e harmonia com o rosto. Graças ao surgimento de novas técnicas e a evolução dos materiais restauradores, é possível restabelecer a estética e função com um mínimo, ou inclusive, nenhum desgaste dental,[1-3] alcançando uma boa previsibilidade, adequada longevidade e possibilidade mais conservadora frente a procedimentos indiretos.[3-6]

Esta evolução dos materiais restauradores, sem dúvida, trouxe consigo uma diversidade de sistemas de resinas compostas, permitindo o uso de diferentes combinações de cores, saturações, translucidez e opacidades, sendo que detalhes específicos existentes na dentição natural possam ser alcançados,[1] mantendo um adequado comportamento com relação à estabilidade de cor e resistência ao desgaste.[2]

Paralelamente a esta evolução dos materiais restauradores, os cirurgiões-dentistas continuaram sendo beneficiados com o aparecimento de técnicas cosméticas para o manejo das colorações dentais, as quais têm como finalidade preservar ao máximo a estrutura dental.

Estas técnicas consistem basicamente na microabrasão de esmalte e o clareamento dental. O tratamento de microabrasão está embasado nos princípios descritos por Croll,[7] nos quais uma pequena porção da camada superficial do esmalte é removida por meio da ação de um agente erosivo, expondo uma camada mais profunda do esmalte com características normais.[8] Na atualidade, este tratamento é considerado um procedimento rápido, seguro e atraumático.[9]

O objetivo deste artigo é relatar o manejo de um caso clínico no qual a aparência estética dos dentes anteriores do paciente se encontrava afetada, a qual foi tratada mediante restaurações adesivas diretas associadas à técnica ultraconservadora de microabrasão, para o restabelecimento da harmonia do sorriso.

RELATO DO CASO CLÍNICO

O paciente queixava-se da cor, diastemas e falta de proporção de seus dentes, que comprometiam a aparência de seu sorriso. Durante a avaliação verificou-se a presença de dentes manchados com irregularidades na superficie do esmalte, diastemas e falta de proporção estética entre eles.

Depois do exame clínico, radiográfico, fotográfico e de modelos de estudo, foi elaborado um plano de tratamento que consistiu em realizar uma microabrasão do esmalte e restaurações adesivas nos dentes ântero-superiores (fechamento de diastemas e melhoramento do formato dental).

Inicialmente, foi realizada uma profilaxia com pasta à base de pedra-pomes e água, em escova Robinson, de todas as superficies dentais. Imediatamente foi realizado o processo de microabrasão de todos os dentes ântero-superiores, com uma pasta abrasiva à base de ácido clo-

1.

2a.

2b.

2c.

1. Situação clínica inicial que mostra relação ântero-superior e relação com os lábios inadequada, bem como a presença de diastemas e descolorações.
2a-c. Detalhamento da situação clínica onde pode-se observar em detalhe o grau da alteração estética.

ridrico a 12% e carbeto de silício (Whiteness RM, FGM), a fim de remover as manchas presentes (Fig. 4).

Previamente à confecção das restaurações anteriores foi realizado o enceramento de diagnóstico, com a finalidade de poder elaborar uma guia restauradora de silicona, transportar as novas dimensões e estabelecer uma comunicação efetiva com o paciente (Fig. 5). Posteriormente, foram feitos os registros de cor da resina composta com o auxílio de uma escala de cor (Opallis, FGM) (Fig. 6), dando-se início, uma vez realizado o isolamento absoluto, ao tratamento restaurador. Inicialmente foi efetuado o tratamento das superfícies dentais mediante o emprego de um microjateador de óxido de alumínio e discos de lixa (Diamond Pro, FGM) com a finalidade de tornar o esmalte mais

3.

4.

5.

6.

7.

3. Vista lateral do modelo de estudo, com a finalidade de avaliar a posição e simetria dos dentes a serem restaurados.
4. Processo de microabrasão (Whiteness RM, FGM) para remoção das manchas.
5. Enceramento de diagnóstico, o qual permite observar os novos formatos dos dentes e ajudar na comunicação com o paciente, bem como servir para confeccionar a guia de silicone.
6. Escala de cores (Opallis, FGM) para registro da cor.
7. Preparação das superfícies a serem restauradas.

reativo (Fig. 7). Em seguida, foi realizado o condicionamento ácido em esmalte com ácido fosfórico (Condac 37, FGM) por 30 segundos (Fig. 8) e a aplicação do sistema adesivo, conforme as indicações do fabricante (Fig. 9).

As restaurações foram elaboradas com resina composta (Opallis, FGM) por meio da técnica de estratificação (Fig. 10). Uma primeira camada muito fina de resina translúcida (Opallis T-Neutral, FGM) foi aplicada sobre a guia de silicone e adaptada na superficie dental para a conformação da parede palatina e da nova altura incisal dos dentes (Figs. 11 e 12). Removidos os excessos da resina composta, esta foi fotoativada por 20 segundos. A dentina artificial (Opallis DA3, FGM) foi colocada e esculpida sobre a porção criada no passo anterior.

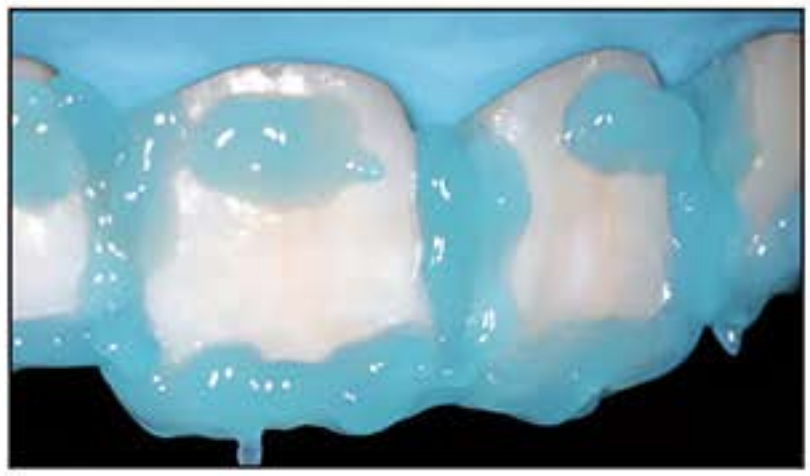

8.

9.

10.

11.

12.

8. Condicionamento ácido com ácido fosfórico a 37%.
9. Depois de lavado e seco com papel absorvente, foi aplicado o sistema adesivo.
10. Kit de resinas utilizado (Opallis, FGM).
11. Aplicação de uma fina camada de resina translúcida sobre a guia de silicona a fim de reproduzir a porção palatina dos dentes.
12. Vista intraoral imediatamente após a colocação da camada palatina.

A camada final correspondente ao esmalte artificial foi restaurada com as resinas cromáticas (Opallis EA2 e EA1, FGM) para o terço cervical e médio das áreas proximais, e acromática (Opallis VH, FGM) para a zona do terço incisal e cristas vestibulares (Fig. 13). Estas camadas foram cuidadosamente colocadas e uniformizadas com o auxílio de uma espátula e um pincel de ponta plana (número 4), sendo posteriormente fotoativadas, de acordo com as recomendações do fabricante. Finalizada a etapa de inserção do material restaurador, a guia de silicona foi novamente

13.

14.

15.

16.

17.

18.

19.

20.

21.

13. Inserção de resina cromática e acromática para a superfície correspondente ao esmalte.
14. Verificação das novas alturas e dimensões, as quais foram planificadas durante a etapa de diagnóstico.
15. Execução do acabamento primário com discos de lixa (Diamond Pro, FGM).
16. Acabamento sendo realizado com fresa multilaminada.
17. Polimento das superfícies proximais sendo executado com escova de pelo de cabra.
18. Polimento final com disco de feltro (Diamond Flex, FGM) e pasta diamantada (Diamond Excel, FGM).
19. Vista vestibular que mostra o detalhe da estratificação e escultura obtidas com a restauração.
20. Aspecto final da restauração, comprovando a naturalidade e excelente resultado estético alcançado.
21. Controle de 36 meses das restaurações, denotando o ótimo comportamento do material utilizado no tratamento.

colocada sobre os dentes, a fim de verificar se foram respeitadas as alturas e formatos inicialmente planejados (Figs. 5 e 14).

Uma vez concluído este processo, foi realizado o acabamento inicial (anatomia primária) removendo os pequenos excessos com lâmina de bisturi número 12, discos de lixa (Diamond Pro, FGM) e tiras abrasivas (Fig. 15).

Em uma sessão seguinte, após os dentes retomarem sua hidratação natural, procedeu-se o acabamento e polimento final. Para isso se utilizaram fresas de granulação fina e multilaminadas (Fig. 16), com o auxílio de um contra-ângulo multiplicador 1:4 para melhor controle do acabamento. Para o polimento foram empregadas borrachas abrasivas em ordem decrescente, com o objetivo de atenuar pequenas irregularidades deixadas durante o acabamento. O brilho final foi alcançado por meio de escovas e discos de feltro (Diamond Flex, FGM) com pasta de polimento diamantada (Diamond Excel, FGM), mediante contatos intermitentes e regulares (Figs. 17 e 18).

Esta associação de técnicas minimamente invasivas permitiram um tratamento capaz de melhorar o efeito negativo e a aparência do paciente (Figs. 19 e 20), criando um sorriso esteticamente simétrico e harmônico, o qual vem apresentando um comportamento clínico satisfatório com 36 meses de controle (Fig. 21).

As restaurações adesivas diretas, quando são empregadas para fechamento de diastema e correção de forma, tamanho e textura dos dentes; são capazes de reproduzir as características óticas da estrutura dental e tratar pequenos defeitos em esmalte. Assim como a microabrasão, uma vez que individualizados aos pacientes, estes protocolos minimamente invasivos tornam o tratamento previsível e com excelentes resultados estéticos.

REFERÊNCIAS

1. Pontons-Melo JC, Furuse AY, Mondelli J. A direct composite resin stratification technique for restoration of the smile. Quintessence Int. 2011; 42:205-11.
2. Pontons JCM, Furuse AY, Freitas CA de, Mondelli J. Optimizando la estética en el tratamiento de diastemas. Rev Asoc Odontol Argent. 2009;97:239-43.
3. Pontons-Melo JC, Pizzato E, Furuse AY, Mondelli J. A conservative approach for restoring anterior guidance: a case report. J Esthet Restor Dent. 2012;24: 171-84.
4. Dietschi D, Ardu S, Krejci I. A new shading concept based on natural tooth color applied to direct composite restorations. Quintessence Int 2006;37:91–102.
5. De Munck J, Van Landuyt K, Peumans M, et al. A critical review of the durability of adhesion to tooth tissue: Methods and results. J Dent Res 2005; 84:118–132.
6. Furuse AY, Herkrath FJ, Franco EJ, Benetti AR, Mondelli J. Multidisciplinary management of ante- rior diastemata: Clinical procedures. Pract Proced Aesthet Dent 2007;19:185–192.
7. Croll Tp. Enamel microabrasion: The technique. Quintessence Int. 1989;20:395-400.
8. Mondelli RF, Silva e Souza MH Jr., Carvalho RM. Odontologia estética. fundamentos e aplicações clínicas. Microabrasao do esmalte dental. Sao Paulo: Ed. Santos; 2001.
9. Benbachir N, Ardu S, Krejci I. Indications and limitations of the microabrasion technique. Quintessence Int. 2007; 38:811-15.

DIAMOND FLEX

DISCOS DE FELTRO

FLEXÍVEIS

- Fácil encaixe
- Disponível em 2 diâmetros
- Sem partes metálicas na superfície do disco
- Multiuso: pode ser utilizado em amálgama, resina, metal, ionômero de vidro, etc.

Sônia Saeger Meireles

Doutora e Mestre em Dentística Restauradora pela UFPel

Professora Adjunta da UFPB

Professora do Programa de Pós-Graduação em Odontologia da UFPB

Mara Ilka Holanda de Medeiros Batista

Cirurgiã-dentista graduada pela UFPB

Especialista em Odontologia Legal pelo COESP/PB

Mestranda em Perícias Forenses pela FOP/UPE

Clareamento dental associado a restaurações anteriores em resina composta

INTRODUÇÃO

O aumento da demanda pela odontologia estética e cosmética tem redefinido o mercado odontológico com o desenvolvimento e pesquisa de novos materiais que procuram aliar propriedades mecânicas satisfatórias a um bom comportamento estético. As técnicas clareadoras são comumente associadas às restauradoras a fim de proporcionar um trabalho mais harmônico ao sorriso dos pacientes.

RELATO DO CASO CLÍNICO

O objetivo deste relato é mostrar os resultados obtidos após três sessões de clareamento em consultório e substituição de restaurações de resina composta nos elementos anterossuperiores de uma paciente que relatou insatisfação com a coloração dos seus dentes. O registro da cor dos dentes foi realizado comparando as cores tabuladas na escala Vitapan Classical com o terço médio da face vestibular dos elementos a serem clareados, verificando-se coloração A3,5.

Previamente à aplicação do agente clareador (Whiteness HP Blue 35%, FGM) foi aplicado o agente dessensibilizante por 10 minutos (Desensibilize KF2%, FGM) a fim de prevenir e/ou reduzir a sensibilidade dentinária. Ao final de cada sessão clínica, o gel clareador foi removido utilizando uma cânula aspiradora e os dentes foram lavados com água e, em seguida, foi aplicado novamente o agente dessensibilizante (Desensibilize KF2%, FGM) por mais 10 minutos. Foram realizadas três sessões clínicas com intervalos de 7 dias entre as mesmas, obtendo como coloração final A1.

Após 2 semanas do tratamento clareador, foram removidas as restaurações em amálgama e resina composta na face palatina dos elementos 12 e 22 respectivamente, assim como a restauração em resina composta na superfície distal do elemento 21. A seleção da cor A2 foi realizada através da escala de cores Vitapan Classical. Utilizou-se uma resina composta microhíbrida (Opallis, FGM) nas cores EA2 para esmalte e DA2 para dentina. Antes do início do tratamento restaurador, a paciente foi submetida à uma profilaxia

1.

2.

3.

4.

1. Condição clínica inicial.
2. Registro da coloração inicial com escala de cores Vitapan Classical.
3. Foram realizadas três sessões de clareamento (Whiteness HP Blue 35%, FGM) de 40 minutos cada.
4. Resultado obtido após as sessões de clareamento.

profissional com pedra-pomes e água para remoção das manchas extrínsecas.

Numa segunda sessão clínica, foi confeccionado um guia com silicona de adição e então removidas as restaurações Classe III nas faces mesiais dos elementos 11 e 21. Foi utilizada a resina composta Opallis (FGM), nas cores T-neutral, DA1, EA1 e VH. Ao final do procedimento, foi realizado o ajuste oclusal, o acabamento das restaurações

5.

6a.

6b.

7.

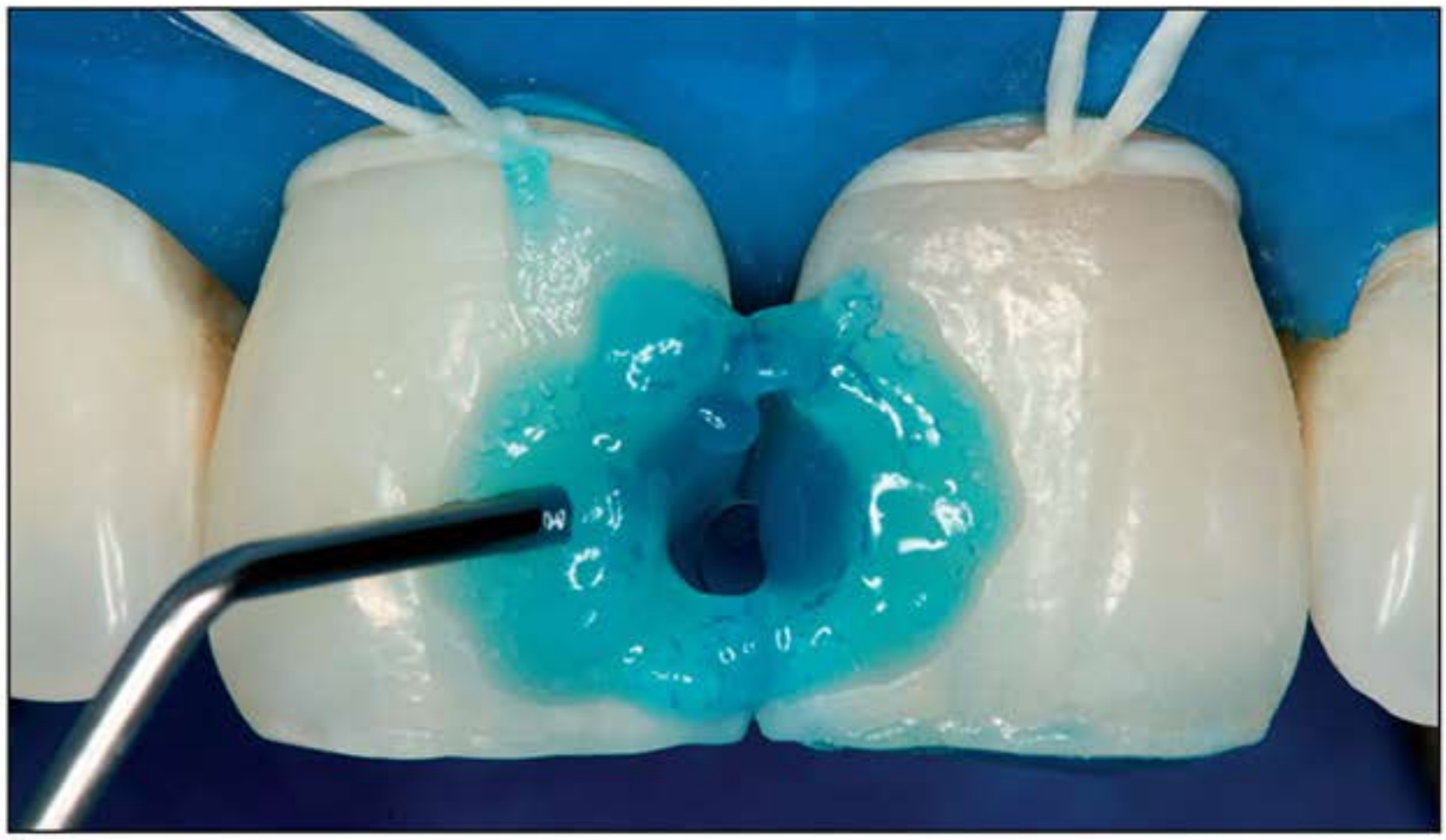

8.

5. Aspecto palatal mostrando restaurações nos dentes anteriores.
6a-b. Restaurações palatais substituídas.
7. Remoção de restaurações insatisfatórias dos dentes 11 e 21.
8. Condicionamento ácido com ácido fosfórico a 37% (Condac 37, FGM) por 15 segundos em dentina e 30 segundos em esmalte, lavagem e remoção do excesso de umidade.

através de pontas diamantadas da serie fina e ultrafina, brocas multilaminadas, discos de lixa (Diamond Pro, FGM) e tiras de lixa para acabamento proximal. O polimento foi realizado através de pontas abrasivas e discos de feltro (Diamond Flex, FGM) associados a pastas de polimento de granulação fina e ultrafina (Diamond AC I e II, FGM). Após conclusão do tratamento restaurador, foi possível devolver a harmonia do sorriso e a satisfação da paciente.

9a.

9b.

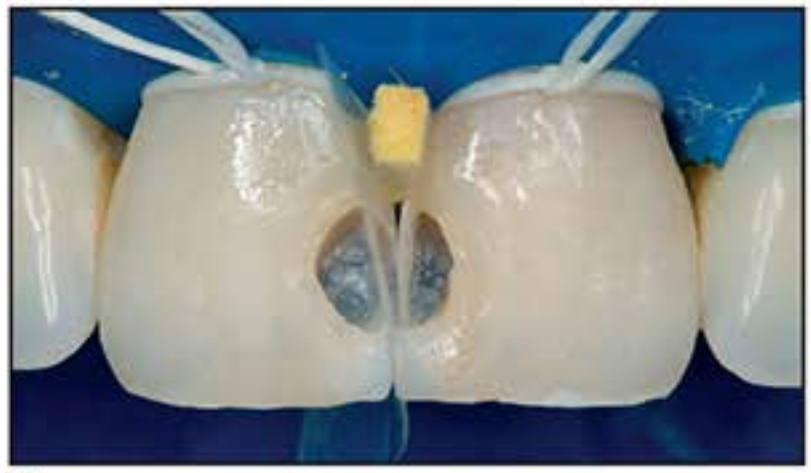

10.

11.

12.

9a-b. Aplicação do sistema adesivo (Ambar, FGM) em duas camadas seguido de fotopolimerização por 10 segundos em cada dente.
10. Inserção da resina em incrementos (T-neutral, DA1, EA1 e Vl-I).
11. Verificação dos contatos oclusais.
12. Acabamento com brocas e tiras de lixa.

13.

14.

13. Polimento com disco de feltro (Diamond, FGM) e pasta de polimento (Diamond AC I e II, FGM).
14. Aspecto da restauração concluída.

Schott um parceiro consistente no fornecimento de cargas de vidro

A qualidade está presente de ponta a ponta na cadeia produtiva da FGM, garantindo maior qualidade dos produtos e eficácia dos resultados. Para isto, seleciona somente fornecedores de excelência, como a Schott, empresa alemã que fornece as cargas micronizadas de vidro que compõem as resinas Opallis, Llis e outros produtos resinosos.

A Schott fabrica as cargas mais modernas do mundo, oferecendo o mais alto grau de pureza, grãos mais finos (com até 180 nanômetros), índice de refração próximo ao da resina e excelente radiopacidade, propriedades necessárias para formular um bom compósito. Segundo o diretor técnico da FGM, Friedrich Georg Mittelstädt, **"a empresa oferece um vidro que se encaixa no que existe de melhor em compósitos dentais. Por isto, a FGM incorpora esta qualidade e tecnologia aos seus produtos"**. Atualmente, os compósitos são os materiais mais versáteis para as restaurações dentárias, pois permitem obter um resultado estético semelhante ao da própria estrutura dental, com boa durabilidade. Com experiência de mais de 40 anos, a Schott tem desenvolvido cargas cada vez mais sofisticadas, elaboradas especificamente para uso em compósitos dentais com o intuito de incrementar o ganho de propriedades destas formulações e também para atender à diversidade de formulações criadas mundo afora. A Schott conta com mais de 20 tipos distintos de cargas disponíveis para uso odontológico.

Outro ponto elogiado pelo diretor técnico é a qualidade do atendimento. **"A Schott diferencia-se pelo apoio técnico, contando com uma equipe especializada que oferece suporte durante todo o processo. Este somatório de qualidade e bom atendimento traduz os motivos que fazem da Schott um fornecedor diferenciado de cargas de vidro"**, define.

Localizada na cidade de Landshut, Alemanha, há 125 anos a Schott é destaque na fabricação de vidros especiais com grande parte de seus produtos ocupando o lugar de líder mundial nos segmentos em que atua, como a indústria de eletrodomésticos, farmácia, eletrônica, ótica, energia solar, transporte e arquitetura. Em constante inovação, define padrões superiores em relação à qualidade, produção e serviços, oferecendo alta capacidade de produção, suporte técnico, treinamento e alta capacidade de processo (ISO 9001:2008, ISO 15378:2006, OHSAS 18001:2007, DMF EUA 19950 e ISO 14000:2004, incluindo certificação IMSU). Esta garantia de qualidade transfere confiança para os produtos FGM, que atualmente se configuram entre os mais seguros e respeitados do mercado.



Figura 1. Imagem obtida por microscopia eletrônica de transmissão mostrando o tamanho médio das partículas e o padrão de distribuição das partículas de carga da resina composta Opallis.

Esta imagem é uma cortesia SCHOTT AG, Germany.

Figura 2. Processo de obtenção de um compósito dental a partir do vidro bruto.
1. Vidro Bruto.
2. Pó de vidro após a moagem e composição monomérica.
3. Mistura do pó de vidro com a composição monomérica.
4. Composto sendo aplicado no dente.
5. Fotopolimerização do compósito.

Vânia Amaro de Lacerda
Especialista em Dentística pela Unigranrio
Mestranda em Dentística pela UERJ

Fernanda Signorelli Calazans
Especialista em Dentística pela UFRJ
Mestre e Doutoranda em Odontologia-Dentística pela UERJ
Professora dos cursos de Especialização e de Atualização em Dentística do Instituto de Odontologia PUC (RJ)
Professora substituta da Clínica Integrada UERJ

Cesar dos Reis Perez
Mestre e Doutor em Dentística pela UERJ
Professor adjunto da UERJ

Mauro Sayão de Miranda
Professor associado UERJ e UFRJ
Coordenador do curso de Doutorado em Dentística da UERJ
Coordenador dos cursos de Dentística do IO PUC (RJ)

Reconstrução estética de dente anterior com resina composta

INTRODUÇÃO

A reconstrução estética a partir da confecção de restaurações diretas em resinas compostas fotopolimerizáveis é um procedimento consagrado na literatura e muito eficiente para devolver a estética perdida por trauma ou lesão cariosa.

O objetivo deste trabalho foi demonstrar o sucesso da técnica restauradora conservadora na reabilitação de sorriso após trauma, com restauração em resina composta Opallis (FGM).

RELATO DO CASO CLÍNICO

A paciente de 13 anos de idade fraturou parcialmente a coroa do dente 11 após ter sofrido um trauma, acometendo esmalte e dentina. Após devido exame clínico e radiográfico, optou-se pela técnica de reconstrução direta em resina composta.

Inicialmente, foi realizada profilaxia e confecção de uma restauração teste. O dente foi moldado para confecção de um índex de silicone. A seleção de cor foi realizada inicialmente com a Escala de Cores Universal (Vita Classica) e depois um pequeno incremento de resina fotopolimerizável foi inserido no dente.

Realizou-se isolamento absoluto modificado para controle da umidade. Optou-se por bisel na face vestibular através de uma ponta diamantada (2200) e realizou-se a prova do índex. Após o protocolo adesivo (aplicação de ácido fosfórico e adesivo), a inserção do primeiro incremento de resina EA2 (Opallis, FGM) foi realizada através do index, que foi levado ao dente e então fotoativado. Usou-se a técnica de estratificação, sendo feitos os cones de resina DA2, e reconstruindo os mamelos dentinários perdidos. Após esta etapa, foi inserida resina para esmalte na cor EA2. Na última camada optou-se pela resina translúcida neutra. Finalizada a restauração, foi removido o isolamento absoluto e realizado o acabamento e polimento.

De maneira simples, a restauração direta foi uma solução eficaz para devolver a porção fraturada do dente, satisfazendo as necessidades estéticas e funcionais da paciente.

1.

2.

3.

4.

1. Condição clínica inicial.
2. Aspecto após profilaxia.
3. Seleção de cor com técnica de polimerização de um incremento.
4. Confecção de restauração de ensaio para criar muralha (index) de silicone.

5.

6.

7.

8.

9a.

9b.

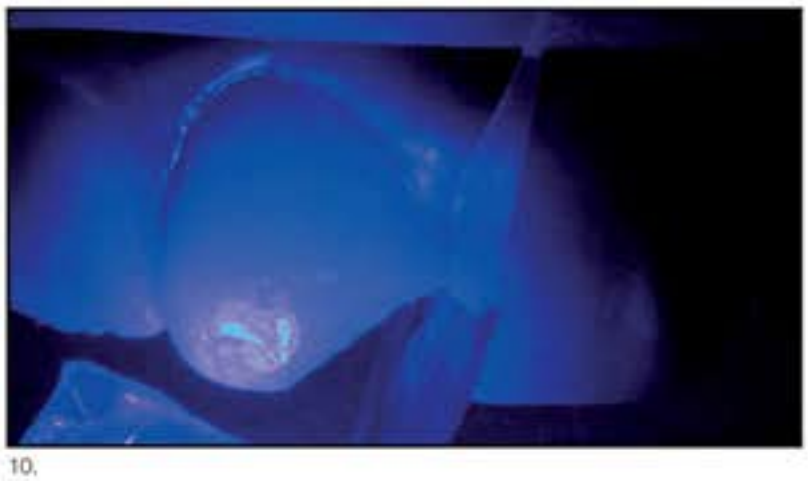
10.

11.

5. Prova da muralha de silicone.
6. Isolamento absoluto modificado.
7. Confecção de bisel na face vestibular.
8. Condicionamento ácido com ácido fosfórico a 37% (Condac 37, FGM) por 15 segundos em dentina e 30 segundos em esmalte, lavagem e remoção do excesso de umidade com papel filtro.
9a-b. Aplicação do sistema adesivo (Ambar, FGM) em duas camadas.
10. Fotopolimerização por 10 segundos.
11. Inserção do primeiro incremento (palatal) de resina EA2 (Opallis, FGM) utilizando o index em silicone.

12.

13.

14.

15.

16.

17.

18.

12. Face palatina e mesial feita com resina EA2 (Opallis, FGM).
13. Reconstrução dos mamelos dentinários com resina DA2 (Opallis, FGM), estratificando as camadas.
14. Inserção de resina translúcida neutra como última camada (T- Neutral, Opallis, FGM).
15. Acabamento da restauração.
16. Polimento com discos de feltro (Diamond Flex, FGM).
17. Restauração concluída.
18. Texturização com ranhuras mimetizando dente análogo.

Foto: Francisco Lino

"Amor à primeira vista"

IATISMO e ODONTOLOGIA: paixões que se completam

Depois de se atualizarem e buscarem as melhores soluções para seus consultórios, os cirurgiões-dentistas também reservam tempo para relaxar com seus hobbies prediletos. Nesta edição da revista FGM News, vamos mostrar a paixão que o especialista, mestre e doutor em odontologia restauradora, Edson Araujo tem pelo Iatismo. Há 40 anos, ele pratica o esporte e já participou de competições em nível nacional e mundial. Nesta entrevista, ele relata como a atividade o ajuda na sua atuação profissional.

FGM NEWS: COMO O IATISMO ENTROU NA SUA VIDA? POR QUE A ESCOLHA POR VELEJAR?

Dr. Edson Araujo: Comecei a praticar iatismo aos 4 anos. Eu e meus irmãos acompanhávamos o pai, que sempre gostou do esporte e nos ensinou a velejar. Para mim, velejar foi meio que amor à primeira vista. Sentir a força da natureza, o vento, a água batendo no rosto... Trata-se de um esporte muito complexo, com variáveis como a intensidade do vento, a correnteza, temperatura e previsão do tempo. Tudo isso aguça, de certa forma, a percepção e sensibilidade.

FGM NEWS: COMO O SR. COMEÇOU A COMPETIR? AINDA CONTINUA?

Dr. Edson Araujo: Sempre me voltei para competição. Mas, agora, pratico mais como hobby, competindo apenas em algumas categorias. Comecei cedo, na categoria Optimist (voltada para jovens até 15 anos). Participei de campeonatos estaduais, brasileiros, sul-americanos e mundiais. Até disputei a Olimpíada de Atlanta. Foi uma fase bem bacana da minha vida. Hoje, não consigo mais velejar, dedicar-me com a intensidade de antes. Em alguns países, o iatismo é o primeiro ou segundo esporte nacional, mas no Brasil as coisas são mais difíceis. Além disso, é um esporte caro. Talvez por isso que eu não segui a minha carreira com o iatismo e decidi seguir carreira na odontologia.

FGM NEWS: COMO SE SENTE AO VELEJAR? COM QUE FREQUÊNCIA PRATICA O ESPORTE?

Dr. Edson Araujo: Enquanto estou velejando, sozinho, simplesmente não penso em nada. É uma coisa que me faz desligar completamente da rotina, do dia a dia, dos problemas. É uma terapia fantástica. O fato de não ter

barulho de carros, barulho da cidade, ouvir somente o som das águas e do vento, é muito legal. Hoje, velejo sozinho ou num barco para sete pessoas, com a família ou os amigos, nos finais de semana. É interessante todo o trabalho de equipe, um ajudando o outro, o entrosamento, a comunicação.

FGM NEWS: COMO FOI DEIXAR DE LADO O IATISMO PARA SER DENTISTA?

Dr. Edson Araujo: Desde cedo, sempre tive muito claro que um dia eu teria que deixar o esporte como prioridade e me dedicar a uma profissão. Claro que a decisão de parar ou reduzir o tempo destinado ao esporte foi uma fase difícil, ainda que normal. Diria que estava bem preparado. O meu pai é dentista, chegou a ser meu professor na universidade. Tê-lo como referência na minha vida talvez seja o que me fez optar pela odontologia. Ele sempre foi muito presente em nossa criação, tanto no esporte quanto nos estudos.

FGM NEWS: QUE ENSINAMENTOS O IATISMO TROUXE À SUA VIDA PROFISSIONAL?

Dr. Edson Araujo: É um esporte que mexe muito com a sensibilidade, com a percepção, você tem que pensar constantemente, raciocinar. Ajuda na questão de tomadas de decisões rápidas, pois constantemente lidamos com desafios e situações difíceis. Profissionalmente, diria que o esporte me preparou para a vida. Sou de certa forma bastante competitivo, mas acho que a minha principal competição é comigo mesmo. O fato de você se cobrar, querer bons resultados, te traz satisfação e, diretamente ou indiretamente, vai gerar satisfação para o paciente. Sou um sonhador. Quando criança, tinha vontade de participar de um campeonato estadual, depois sonhava em me classificar para um campeonato brasileiro. Consegui fazer isso. Com o tempo os sonhos aumentaram, passei a querer conquistar esses campeonatos, aprendi que isso só seria possível com dedicação, treinamento, sacrifício. Na profissão, é a mesma coisa. É uma característica minha: após cada conquista sempre sempre surge um novo sonho. Se eu conquisto um, busco outro. Acho que isso me estimula e me impulsiona a dedicar-me cada vez mais profissionalmente.

FGM NEWS: O SR. PRATICA OUTROS ESPORTES ALÉM DO IATISMO?

Dr. Edson Araujo: Gosto de andar de bicicleta, de correr, de jogar futebol (quase não pratico mais, já que na última vez eu quase quebrei a perna e eu estava ainda velejando a sério). Mas hoje, pela falta de tempo, procuro ir à academia para manter a forma. Já que a minha profissão pode trazer lesões na coluna, fazer uma atividade física com certa frequência é importante.

"O esporte, ou melhor, qualquer atividade de lazer que consiga te desligar um pouco da profissão ou da tua rotina, já faz um bem, não só para a profissão, mas para realização pessoal, para recarregar as energias. Acho que toda a pessoa precisa de um momento de lazer, um momento dela, de paz."

Foto: Zaga

Edson Araujo

Especialista, Mestre e Doutor em Dentística Restauradora pela UFSC

Professor do Centro Avançado Zenith - Educação Continuada

Melhor quando tudo se adapta bem.

www.fgm.ind.br

Whitepost adapta-se perfeitamente.

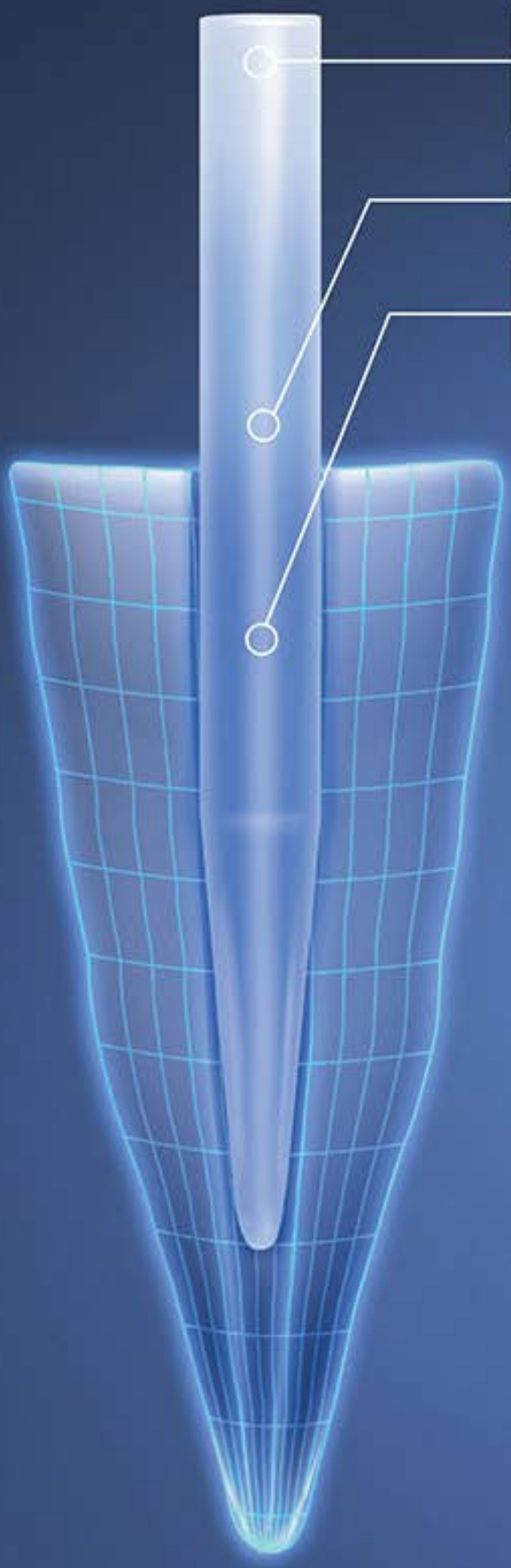

Os pinos de fibra de vidro Whitepost têm a qualidade e praticidade que se **encaixam** no seu dia a dia. Contam com brocas específicas que promovem o alojamento **perfeito** para o pino intrarradicular, criando um sistema **ideal** para reabilitação de dentes com parcial ou total destruição coronária.

Como possui elevada **translucidez**, não interfere na estética dos materiais restauradores, proporcionando a **criação** de restaurações imperceptíveis.

Por apresentar módulo de **elasticidade** similar à dentina, traz **segurança** à raiz dental quando submetida à carga mastigatória cíclica, favorecendo a **longevidade** da restauração.

APRESENTAÇÃO	CONTEÚDO
KIT COMPLETO WHITE POST DC (DC 0.5, DC 1, DC 2, DC 3 E DC-E 2)	5 PINOS DE CADA TAMANHO (TOTALIZANDO 25 PINOS) + RESPECTIVAS BROCAS + RÉGUA PARA SELEÇÃO DE PINOS
KIT COMPLETO ESPECIAL WHITE POST DC-E (DC 0.5, DC-E 0.5, DC 1, DC-E 1 E DC-E 2)	5 PINOS DE CADA TAMANHO (TOTALIZANDO 25 PINOS) + RESPECTIVAS BROCAS + RÉGUA PARA SELEÇÃO DE PINOS
KIT INTRODUTÓRIO WHITE POST DC (DC 0.5, DC 1, DC 2, DC 3)	5 PINOS DO MESMO TAMANHO + RESPECTIVAS BROCAS
KIT INTRODUTÓRIO WHITE POST DC-E (DC-E 0.5, DC-E 1 E DC-E 2	5 PINOS DO MESMO TAMANHO + RESPECTIVAS BROCAS
REFIL WHITE POST DC (DC 0.5, DC 1, DC 2, DC 3)	5 PINOS DO MESMO TAMANHO
REFIL WHITE POST DC-E (DC-E 0.5, DC-E 1 E DC-E 2)	5 PINOS DO MESMO TAMANHO

Você merece. FGM

O uso de pinos de fibra de vidro como auxiliar na retenção de restaurações diretas de resina composta

Guilherme M. Garone

Mestre em Dentística pela FOUSP (SP)

Professor de Dentística da Unicid (SP)

Professor de cursos de atualização em Dentística Estética da Fundecto - FOUSP (SP) e CETAO (SP)

Ana Carolina P. de Freitas

Especialista, Mestre e Doutora em Dentística pela FOUSP (SP)

Professora de cursos de atualização em Dentística Estética da Fundecto - FOUSP (SP)

Narciso Garone Netto

Professor Titular do Departamento de Dentística da FOUSP (SP)

Professor de cursos de atualização em Dentística Estética da Fundecto - FOUSP (SP)

INTRODUÇÃO

A longevidade de dentes desvitalizados não depende apenas da qualidade do tratamento endodôntico, mas também do selamento radicular e da restauração realizada. Para Peroz et al. (2005), a decisão do tratamento e a técnica utilizada devem se basear nas melhores e mais atualizadas evidências.

Muitas vezes observamos que em dentes restaurados após grande perda estrutural, as restaurações podem se deslocar em médio prazo, mesmo utilizando procedimentos adesivos. Os pinos pré-fabricados são indicados para proporcionar retenção ao material de preenchimento coronário e a indicação para a inserção dos pinos irá depender da quantidade de remanescente dental e da qualidade da estrutura radicular. A decisão da utilização de pinos pré-fabricados para aumentar a retenção do material restaurador não está claramente definida na literatura, devendo ser baseada em estudos de revisão e na experiência clínica de cada profissional.

A seguir será descrito o caso de uma paciente do sexo feminino (26 anos) onde no exame clínico foi observado o dente 35 com tratamento endodôntico adequado e uma restauração ocluso-distal direta de resina composta, que se apresentava deslocada, possivelmente devido à falta de retenção e perda de adesão do material restaurador à cavidade. Este deslocamento da restauração poderia comprometer o tratamento endodôntico por infiltração e contaminação. Após exame clínico e radiográfico, optou-se pela utilização de um pino de fibra de vidro (White Post DC-E, FGM) cimentado com cimento resinoso (Allcem, FGM) seguido de restauração direta de resina composta (Llis, FGM). A vantagem deste tratamento é o baixo custo, rapidez de execução, melhor retenção do material restaurador, reforço da estrutura coronária e eficiente vedamento do tratamento endodôntico.

RELATO DO CASO CLÍNICO

A paciente apresentou-se ao consultório relatando fratura de pequena porção da restauração. Ao exame clínico foi observada pequena fratura na crista marginal distal e falta de vedamento marginal da restauração (Fig. 1).

Após o exame radiográfico inicial e a remoção do material restaurador (Fig. 2), observou-se adequado vedamento endodôntico e optou-se pela utilização de pino intrarradicular (Fig. 3) associado a uma restauração direta em resina composta, a fim de proporcionar adequado vedamento radicular e aumento da retenção do material restaurador.

1.

2.

3.

1. Restauração ocluso-distal no segundo pré-molar inferior esquerdo com fratura em distal e deslocamento da restauração.
2. Após remoção de toda restauração de resina composta, visualizamos entrada do canal endodôntico já tratado.
3. Pinos de fibra de vidro Whitepost DCE 1 (FGM).

Selecionou-se o diâmetro do pino de acordo com a conformação anatômica da raiz, considerando que a fresa que acompanha o "kit" tem anatomia correspondente ao pino que será utilizado (Fig. 4).

Inicia-se a desobturação do conduto com calcadores de Paiva aquecidos e brocas do tipo Gates. Após a desobturação do comprimento desejado, preparamos o conduto radicular com a fresa compatível ao pino selecionado (Fig. 5). Realizamos a prova do pino (Fig. 6) e avaliamos a adaptação às paredes preparadas. Este passo clínico foi complementado com exame radiográfico periapical (que pode ser observado por sua radiopacidade).

Durante a prova do pino determinamos a sua altura em 2mm abaixo do plano oclusal (Fig. 7), o que pode ser fei-

4.

5.

6.

7.

4. Sobreposição à radiografia de fresa para preparo radicular avaliando comprimento e largura apropriados.
5. Fresa preparando conduto radicular.
6. Prova do pino de fibra de vidro.
7. Marcação no pino de fibra de vidro para corte prévio à cimentação.

to com grafite. O pino foi cortado com um instrumento abrasivo diamantado em alta rotação sob refrigeração (Fig. 8).

O primeiro passo para a cimentação é o preparo do pino de fibra. Inicialmente limpamos com álcool 70% (Fig. 9). Em seguida, aplicamos silano (Prosil, FGM) (Fig. 10) com aplicadores descartáveis (Cavibrush, FGM) e aguardamos 1 minuto.

O segundo passo para a cimentação é o preparo do conduto e da cavidade. Iniciamos a limpeza do conduto pela irrigação com detergente aniônico (Fig. 11). Complementamos sua limpeza friccionando limas endodônticas envoltas em algodão embebido no mesmo produto (Fig. 12). A cavidade foi lavada e seca para iniciarmos o processo adesivo. Aplicamos ácido fosfórico a 37%

8.

9.

10.

11.

8. Corte do pino de fibra de vidro com ponta diamantada sob refrigeração.
9. Limpeza do pino de fibra de vidro com álcool 70%.
10. Aplicação do silano já hidrolisado (Prosil, FGM).
11. Irrigação interna do conduto com detergente aniônico.

(Condac 37, FGM) iniciando pela região de esmalte (Fig. 13), seguimos aplicando no interior do conduto e nas áreas de dentina coronária totalizando 15 segundos.

Lavamos abundantemente e secamos cuidadosamente a cavidade com auxílio de cones de papel absorvente (Fig. 14). Aplicamos o sistema adesivo (Ambar, FGM) conforme recomendação do fabricante friccionando o produto com auxílio de aplicadores extrafinos (Cavibrush Extrafino, FGM) (Fig. 15) para garantir uma adequada inserção do sistema adesivo em todas as áreas condicionadas (Fig. 16). Promovemos a evaporação do solvente com leves jatos de ar e fotopolimerizamos o

12.

13.

14.

15a.

15b.

16.

12. Limpeza interna do conduto com lima envolta em algodão e embebido em detergente aniônico.
13. Condicionamento com ácido fosfórico 37% (Condac 37, FGM).
14. Secagem do conduto com cones de papel.
15a-b. Aplicação de adesivo dentário (Ambar, FGM) com Cavibrush extrafino (FGM).
16. Vista do conduto e da cavidade impregnados pelo sistema adesivo Ambar (FGM).

conjunto por 1 minuto a fim de atingir uma correta polimerização (Fig. 17).

O cimento resinoso selecionado foi o Allcem (FGM) que apresenta um sistema de automistura e uma ponteira que permitiu, neste caso, a inserção do cimento preparado diretamente no conduto (Fig. 18 e 19).

17.

18.

19.

17. Fotopolimerização do sistema adesivo.

18. Inserção de cimento resinoso do tipo dual de automistura (Allcem, FGM) no conduto radicular.

19. Cimento resinoso no interior do conduto radicular.

Allcem
cimento DUAL

EMBALAGEM DIFERENTE. QUALIDADE DE SEMPRE.

O Allcem mudou seu visual, mas continua com a mesma excelência na cimentação definitiva de peças protéticas.

FGM

SISTEMA DE AUTOMISTURA: praticidade na aplicação e redução da formação de bolhas

EXCELENTE VISCOSIDADE: facilidade de manipulação

CURA DUAL: polimerização com e sem luz

20.

21.

20. Inserção do pino de fibra de vidro no conduto radicular durante a cimentação.
21. Aspecto do pino de fibra de vidro posicionado no conduto radicular e envolto pelo cimento resinoso.

22.

23.

24.

25.

22. Fotopolimerização do cimento resinoso dual (Allcem, FGM).

23. Matriz e cunha adaptadas para preenchimento e restauração de cavidade ocluso-distal a ser realizada com resina composta (Lilis, FGM).

24. Restauração em resina composta (Lilis, FGM) concluída.

25. Radiografia periapical final do dente 35.

Com o auxílio de uma pinça clínica, levamos o pino imediatamente em posição (Fig. 20 e 21). Removemos o excesso do cimento com instrumentos adequados e fotopolimerizamos o conjunto por 40 segundos (Fig. 22).

Uma matriz metálica e uma cunha de madeira foram adaptadas ao dente para permitir a reconstrução anatômica proximal (Fig. 23). A restauração foi realizada com a técnica incremental respeitando a anatomia e ponto de contato (Fig. 24).

A radiografia periapical final (Fig. 25) mostra adequada adaptação de pino intrarradicular e do material restaurador.

REFERÊNCIAS

1. Peroz I, Blankenstein F, Lange KP, Naumann M. Restoring endodontically treated teeth with posts and cores- A review. Quintessence Int 2005;36:737-746.

2. Bergolin CD, Amaral M, Bacro LCC, Braga RR, Valandro LF. Fiber post dementation strategies: Effect of mechanical cycling on push-out bond strength and cement polymerization stress. J Adhes Dent 2012;14:471-478.

3. Soares SJ, Valdivia AD, da Silva GR, Santana FR, Menezes M de S. Longitudinal clinical evaluation os post systems: a literature review. Braz Dent J. 2012;23(2):135-140.

Sandra Kalil Bussadori

Especialista em Odontopediatria

Mestre em Materiais Dentários pela FOUSP

Doutora em Odontopediatria pela FOUSP

Pós-doutora em Ciências pelo Departamento de Pediatria e Ciências Aplicadas à Pediatria da UNIFESP/EPM

Professora do curso de Mestrado em Ciências da Reabilitação e de Doutorado em Biofotônica da UNINOVE

Professora Coordenadora dos Cursos de Especialização e Aperfeiçoamento em Odontopediatria da APCD/Central em São Paulo

Thays Almeida Alfaya

Especialista em Estomatologia pela Universidade Estadual do Rio de Janeiro (UERJ)

Aluna do Programa de Mestrado em Odontologia (Clínica Odontológica) da Universidade Federal Fluminense (UFF)

Remoção química e mecânica da cárie com Papacárie Duo e posterior reabilitação: relato de caso

INTRODUÇÃO

O cimento de ionômero de vidro (CIV) é um material oxirresinoso que tem como característica principal a reação ácido-base na presença de um ácido polialcenóico ionizável.[1] Apresenta diferentes propriedades, como adesividade à estrutura dental, biocompatibilidade e liberação de ions flúor,[2] possibilitando devolução da saúde em casos de lesões profundas de cárie e em indivíduos com alta atividade da doença.[3]

Esse material foi desenvolvido na década de 70 por Wilson e Kent[4] e tem sido utilizado principalmente no tratamento restaurador atraumático, selamento e remoção química e mecânica da lesão de cárie devido às suas propriedades físicas.[2]

A remoção químico-mecânica da cárie consiste na aplicação de substância proteolítica no tecido lesionado por cárie, levando ao seu amolecimento e posterior remoção com maior facilidade por meio de instrumentos manuais.[5] Esta técnica é uma alternativa ao método convencional com utilização de brocas em alta e baixa rotação, não gera dor, preserva o tecido dentário e evita o uso de broca e anestesia local.[6-8] Dentre os produtos com esta finalidade está o gel à base de papaína e cloramina denominado Papacárie Duo®. Este produto tem ação bactericida, bacteriostática, anti-inflamatória[9,10] e de desinfecção.[11]

1.



2.

1. Aspecto clínico do elemento 36.
2. Bactérias presentes no elemento dentário observadas por meio de microscópio de varredura.

Este trabalho tem o objetivo de apresentar o protocolo clínico de reabilitação de um dente permanente de paciente infantil desde o diagnóstico da lesão de cárie até o procedimento restaurador.

RELATO DE CASO

Paciente de 11 anos, gênero masculino, compareceu ao ambulatório de Odontopediatria com queixa de dor ao frio. No exame clínico e microbiológico (Figuras 1 e 2) observou-se lesão de cárie no elemento 36, classificada de acordo com ICDAS como Código 6 – cavidade extensa com exposição da dentina.

Preconizou-se como conduta a retirada do tecido infectado por meio da remoção químico-mecânica da cárie utilizando gel à base de papaína (Papacárie Duo®, Fórmula e Ação, São Paulo, Brasil), seguindo as recomendações do fabricante (Figura 3).

A profilaxia com escova de Robinson com creme dental fluoretado e isolamento absoluto da região foram realizados. Em seguida aplicou-se o gel na cavidade por 30 segundos (Figura 4). A remoção do tecido infectado foi realizada por meio de raspagem com colher de dentina sem corte, de maneira que apenas a dentina amolecida e o gel fossem retirados e a dentina sadia se mantivesse preservada, sem ser cortada pelo instrumento (Figura 5).

Realizou-se lavagem, secagem e inspeção da região. Caso o tecido infectado não tivesse sido totalmente removido, a reaplicação direta do gel poderia ser realizada. A avaliação clínica foi feita por meio da inspeção da textura da dentina remanescente com sonda exploradora de ponta romba, observando-se aspecto vítreo, isto é, cavidade livre de tecido cariado (Figura 6).

A limpeza da cavidade foi realizada com solução de digluconato de clorexidina 2%. Preconizou-se restauração do elemento dentário com cimento de ionômero de vidro, cor A3 (Maxxion R, FGM), como observado nas Figuras 7 e 8.

3.

4.

3. Gel Papacárie Duo® (Fórmula e Ação, São Paulo, Brasil).
4. Aplicação do gel PapacárieDuo® sobre o tecido infectado.

5.

6.

7.

8.

5. Remoção do tecido infectado com auxílio de colher de dentina (face não cortante).
6. Aspecto vítreo da cavidade após remoção químico-mecânica do tecido infectado.
7. Cimento de ionômero de vidro, Maxxion R (FGM).
8. Aspecto clínico do elemento dentário 36 após restauração com cimento de ionômero de vidro Maxxion R (FGM).

DISCUSSÃO

O presente relato demonstra a fácil aplicabilidade do PapacárieDuo® na remoção químico-mecânica da lesão de cárie. Estes achados também são observados em relatos clínicos similares que utilizaram o gel à base de papaína.[8,12]

Estudo clínicos investigam a eficácia deste gel. No trabalho desenvolvido por Matsumoto et al (2013), os autores ressaltam a facilidade do seu uso, sem desconforto ao paciente e danos à estrutura dentária.[13] A dor é uma variável que merece atenção, sendo relatado menor quadro de desconforto nos pacientes submetidos à remoção químico-mecânica da cárie.[14] A literatura ressalta os princípios das terapias minimamente invasivas que permitem a eliminação do uso de anestesia e redução dos sintomas dolorosos.[6-8]

Com relação ao tempo e custo, a utilização do gel à base de papaína associado ao CIV é significativamente menor que o método convencional.[14] Este ponto é importante, pois fatores econômicos exercem forte influência sobre a decisão de procurar tratamento odontológico. Um estudo comparativo realizado sobre o assunto envolvendo o tratamento restaurador atraumático, amálgama e restaurações de resina composta demonstra que restaurações atraumáticas são 50% mais baratas do que as restaurações convencionais.[15]

Uma pesquisa analisou quatorze molares permanentes jovens tratados com o PapacárieDuo® e restaurados com cimento de ionômero de vidro. Treze dos quatorze elementos tiveram sucesso no período de

acompanhamento. Foram observadas presença de lâmina dura intacta e imagem radiolúcida com pontos radiopacos na dentina afetada indicando o processo de mineralização, além de ausência de comprometimento pulpar ou progressão da lesão.[7] Os resultados deste trabalho evidenciam a importância deste tipo de tratamento associado ao tratamento restaurador com CIV, como no presente relato.

CONCLUSÃO

Conclui-se que a remoção químico-mecânica da lesão de cárie associada ao tratamento restaurador com ionômero de vidro é um método que apresenta grande importância dentro dos tratamentos minimamente invasivos. A sua utilização permite a remoção do tecido cariado sem dor, anestesia local ou perda de estruturas dentárias hígidas, além de ter fácil aplicabilidade e não necessitar de aparatos tecnológicos.

REFERÊNCIAS

1. Xie D, Brantley WA, Culbertson BM, Wang G. Mechanical properties and microstructures of glass-ionomer cements. Dent Mater. 2000;16(2):129-38.
2. Chadwick BL, Evans DJ. Restoration of class II cavities in primary molar teeth with conventional and resin modified glass ionomer cements: a systematic review of the literature. Eur Arch Paediatr Dent. 2007;8(1):14-21.
3. Croll TP, Bar-Zion Y, Segura A, Donly KJ. Clinical performance of resin-modified glass ionomer cement restorations in primary teeth. A retrospective evaluation. J Am Dent Assoc. 2001;132(8):1110-6.
4. Wilson AD, Kent BE. The glass-ionomer cement, a new translucent dental filling material. J Appl Chem Biotecnol. 1971;21(11):371.
5. Mathre S, Kumar S, Sinha S, Ahmed BMN. Chemo-Mechanical Method Of Caries Removal: A Brief Review. IJCDS. 2011;2(2):52-7.
6. Bussadori SK, Castro LC, Galvao AC. Papain gel: a new chemo-mechanical caries removal agent. J Clin Pediatr Dent. 2005;30(2):115-9.
7. Bussadori SK, Guedes CC, Bachiega JC, Santis TO, Motta LJ. Clinical and radiographic study of chemical-mechanical removal of caries using Papacarie: 24-month follow up. J Clin Pediatr Dent. 2011;35(3):251-4.
8. Bussadori SK, Guedes CC, Hermida Bruno ML, Ram D. Chemo-mechanical removal of caries in an adolescent patient using a papain gel: case report. J Clin Pediatr Dent. 2008;32(3):177-80.
9. Martins MD, Fernandes KP, Motta LJ, Santos EM, Pavesi VC, Bussadori SK. Biocompatibility analysis of chemomechanical caries removal material Papacarie on cultured fibroblasts and subcutaneous tissue. J Dent Child (Chic). 2009;76(2):123-9.
10. Correa FN, Rocha Rde O, Rodrigues Filho LE, Muench A, Rodrigues CR. Chemical versus conventional caries removal techniques in primary teeth: a microhardness study. J Clin Pediatr Dent. 2007;31(3):187-92.
11. Jawa D, Singh S, Somani R, Jaidka S, Sirkar K, Jaidka R. Comparative evaluation of the efficacy of chemomechanical caries removal agent (Papacarie) and conventional method of caries removal: an in vitro study. J Indian Soc Pedod Prev Dent. 2010;28(2):73-7.
12. Guedes CC, Aldrigui JM, Martins MD, Fernandes KP, Bussadori SK. Remoção química e mecânica de lesão de cárie em dente hipoplásico utilizando-se gel à base de papaína Papacárie: relato de caso clínico. ConScientiae Saúde. 2006;5:59-65.
13. Matsumoto SF, Motta LJ, Alfaya TA, Guedes CC, Fernandes KP, Bussadori SK. Assessment of chemomechanical removal of carious lesions using Papacarie Duo ™: Randomized longitudinal clinical trial. Indian J Dent Res. 2013;24(4):488-92.
14. Aguirre Aguilar AA, Rios Caro TE, Huaman Saavedra J, Franca CM, Fernandes KP, Mesquita-Ferrari RA, et al. [Atraumatic restorative treatment: a dental alternative well-received by children]. Rev Panam Salud Publica. 2012;31(2):148-52.
15. Mickenautsch S, Yengopal V, Banerjee A. Atraumatic restorative treatment versus amalgam restoration longevity: a systematic review. Clin Oral Investig. 2010;14(3):233-40.

MAXXION R

IONÔMERO DE VIDRO RESTAURADOR

ELEVADA LIBERAÇÃO DE FLÚOR

- Recarga de flúor
- Elevada dureza superficial
- Excelente viscosidade
- Excelente performance na técnica ART

Tratamento de hipersensibilidade dentária

Letícia de Souza Lopes

Graduanda em Odontologia pela UERJ, membro do PET-UERJ

Monitora da disciplina de Materiais Dentários

Fernanda Signorelli Calazans

Especialista em Dentística pela UFRJ

Mestre e Doutoranda em Dentística pela UERJ

Professora dos cursos de Especialização e de Atualização em Dentística do Instituto de Odontologia PUC (RJ)

Professora substituta da clínica integrada UERJ

Mauro Sayão de Miranda

Professor associado UERJ e UFRJ

Coordenador do curso de Doutorado em Dentística da UERJ

Coordenador dos cursos de Dentística do IO PUC (RJ)

INTRODUÇÃO

Este artigo tem por objetivo relatar um caso clínico de hipersensibilidade dentinária onde foram abordados aspectos de diagnóstico e tratamento passo-a-passo. Diagnóstico a partir de testes de sensibilidade a ar e tratamento a partir de dessensibilizante aplicado em consultório.

REVISÃO DE LITERATURA

Uma das dificuldades para o clínico quando confrontado com um paciente com queixa de dor em seus dentes é que há um certo número de condições clínicas que podem provocar tal sintoma, e estas condições têm de ser eliminadas antes para um correto diagnóstico de hipersensibilidade dentinária.[1]

A hipersensibilidade dentinária é definida como dor derivada da dentina exposta em resposta a estímulos químicos, térmicos, táteis ou osmóticos, que não podem ser explicados como resultado de qualquer outro defeito ou doença dentária. Mais recentemente, vários pesquisadores sugerem que os cirurgiões-dentistas devem distinguir entre os indivíduos com queixa de hipersensibilidade dentinária que têm bocas relativamente saudáveis daqueles que se queixam como resultado de doença periodontal e / ou seu tratamento. Recentemente, o termo de sensibilidade de raiz ou a sensibilidade da dentina da raiz ou hipersensibilidade dentinária radicular tem sido usado para descrever a sensibilidade resultante de doença periodontal e seu tratamento.[2,4] Atualmente, no entanto, a maioria dos estudos de prevalência relatados não fazem distinção entre ambas, e, como consequência, há poucos dados sobre a condição. A importância da definição é que ela fornece uma descrição clínica muito útil da condição e sugere a necessidade de se excluir outras formas de dor de dentes ou sensibilidade.[2,3]

Para que ocorra a hipersensibilidade dentinária, é necessário que haja uma exposição da dentina. Esta dentina pode ser classificada como sensível ou insensível ao estímulo. Macroscopicamente, as aparências da dentina sensível e da dentina insensível são iguais. No entanto, em imagens de microscopia eletrônica de varredura, os orifícios dos túbulos dentinários em áreas hipersensíveis aparecem mais abertos, enquanto que nas áreas não sensíveis as entradas dos túbulos estão obliteradas por cristais de hidroxiapatita.[5]

A dor resultante de hipersensibilidade dentinária pode, contudo, ser variável em caracteres, variando em intensidade. Desde ligeiro desconforto a severidade extrema, o grau de dor experimentada por pacientes varia em diferentes dentes e em diferentes pessoas, uma vez que está relacionada com a tolerância à dor do paciente bem como aos fatores emocionais e físicos.[2,3]

Existem alguns métodos descritos na literatura para mensuração da dor. São métodos subjetivos e que podem ser qualificados por escores. Um exemplo é o método de sensibilidade ao ar, realizado de forma que o dente a ser analisado é isolado pela colocação dos dedos do examinador sobre os dentes adjacentes e aplicação de um jato de ar com pressão de 60 psi à uma distância de 1 cm durante 1 segundo perpendicular a face vestibular do dente. A análise é feita a partir de uma escala de sensibilidade associada à resposta ao estímulo pelo paciente. Os escores são: **0** – o paciente não responde ao estimulo; **1** – paciente responde ao estímulo, mas não pede a interrupção do mesmo; **2** – paciente responde ao estímulo, pede a descontinuação do mesmo ou se move; **3** – paciente responde ao estímulo, pede a descontinuação ou se move e afirma ter dor. Este método é simples, rápido e eficaz.[6]

O tratamento para a hipersensibilidade dentinária tem sido motivo de muitas pesquisas na Odontologia. A grande maioria desses tratamentos fundamenta-se em técnicas de obliteração de canalículos de dentina expostos na região, promovendo um selamento que funciona como um tamponamento, isolando a superfície externa do dente do meio intraoral e evitando que os prolongamentos de fibroblastos continuem expostos, o que elimina a sensibilidade dental.[7]

Os tratamentos para a hipersensibilidade dentinária englobam diferentes técnicas e substâncias que podem ser empregadas tanto para o uso profissional como para o uso caseiro. No entanto, existe no mercado uma grande variedade de produtos formulados para o tratamento da hipersensibilidade dentinária, o que confunde o estabelecimento de um protocolo eficaz e resolutivo. A incorporação de fluoretos na maioria dos dentifrícios e colutórios tem se mostrado eficaz na prevenção da cárie. Algumas composições de flúor têm sido relatadas na Odontologia como auxiliares na redução da hipersensibilidade, entre elas, encontram-se o fluoreto de sódio, silicofluoreto de sódio e monofluorfosfato de sódio. A ação do oxalato para a obliteração dos túbulos dentinários acontece por meio de uma reação com os íons de cálcio no fluido dentinário, formando um cristal de oxalato de cálcio insolúvel de menor diâmetro, depositado nos túbulos expostos. No entanto, estudos mostram que esta molécula, por apresentar uma instabilidade em meio ácido, obteve melhores resultados para a hipersensibilidade por meio de associações a substâncias químicas, a fim de neutralizar o pH. Os sais de potássio são agentes comumente utilizados no tratamento da hipersensibilidade dentinária. Os utilizados com mais frequência são os oxalatos, nitratos e citratos. A sua ação se fundamenta no fato de que o aumento da concentração do potássio extracelular despolariza as membranas das fibras nervosas, bloqueando a passagem do estímulo e reduzindo a hipersensibilidade. Além disso, pode-se citar que os citratos apresentam uma ação quelante ao cálcio, possibilitando a obliteração tubular e diminuindo a hipersensibilidade dentinária. A hidroxiapatita, utilizada em tamanhos

nanométricos para o tratamento de hipersensibilidade dentinária, penetra com maior facilidade no interior dos túbulos dentinários e das microtrincas em esmalte, promovendo um selamento de qualidade e restaurando a microestrutura e a composição química do dente. Os cristais de hidroxiapatita são altamente estáveis e mais resistentes aos desafios ácidos quando comparados aos fosfatos de cálcio amorfos, promovendo uma dessensibilização duradoura e uma remineralização eficaz.[8]

RELATO DE CASO

A paciente queixava-se de muita sensibilidade em alguns dentes. No exame clínico foi constatado presença de recessões gengivais em alguns dentes, os quais apresentavam sensibilidade.

Apenas a área vestibular do dente 13 (Fig. 1) não apresentava indicação de restauração, pois apesar da exposição dentinária radicular, não havia cavitação como nos demais dentes.

Optou-se pelo tratamento de dessensibilização utilizando um dessensibilizante de uso no consultório com a associação de nano partículas de hidroxiapatita de cálcio e Flúor, o Desensibilize Nano P (FGM).

Para controle do tratamento, foi realizado o teste de sensibilidade a ar descrito anteriormente na revisão de literatura,[6] que aconteceu da seguinte forma:

O dente a ser analisado foi isolado pela colocação dos dedos do examinador sobre os dentes adjacentes e aplicação de jato de ar com pressão de 60 psi a uma distância de 1 cm durante 1 segundo perpendicular à face vestibular do dente (Fig. 2). A análise é feita a partir de uma escala de sensibilidade associada à resposta ao estímulo pelo paciente.

A mensuração foi realizada nos seguintes momentos:

- Antes da primeira aplicação de Desensibilize Nano P (FGM);
- 10 minutos após a primeira aplicação;
- 1 semana após a primeira aplicação e antes da segunda aplicação;
- 10 minutos após a segunda aplicação;
- 1 semana após a segunda aplicação e antes da terceira aplicação;
- 10 minutos após a terceira aplicação;
- 1 semana após a terceira e última aplicação.

Após a primeira mensuração, foi realizado o seguinte protocolo clínico (por 3 semanas consecutivas):

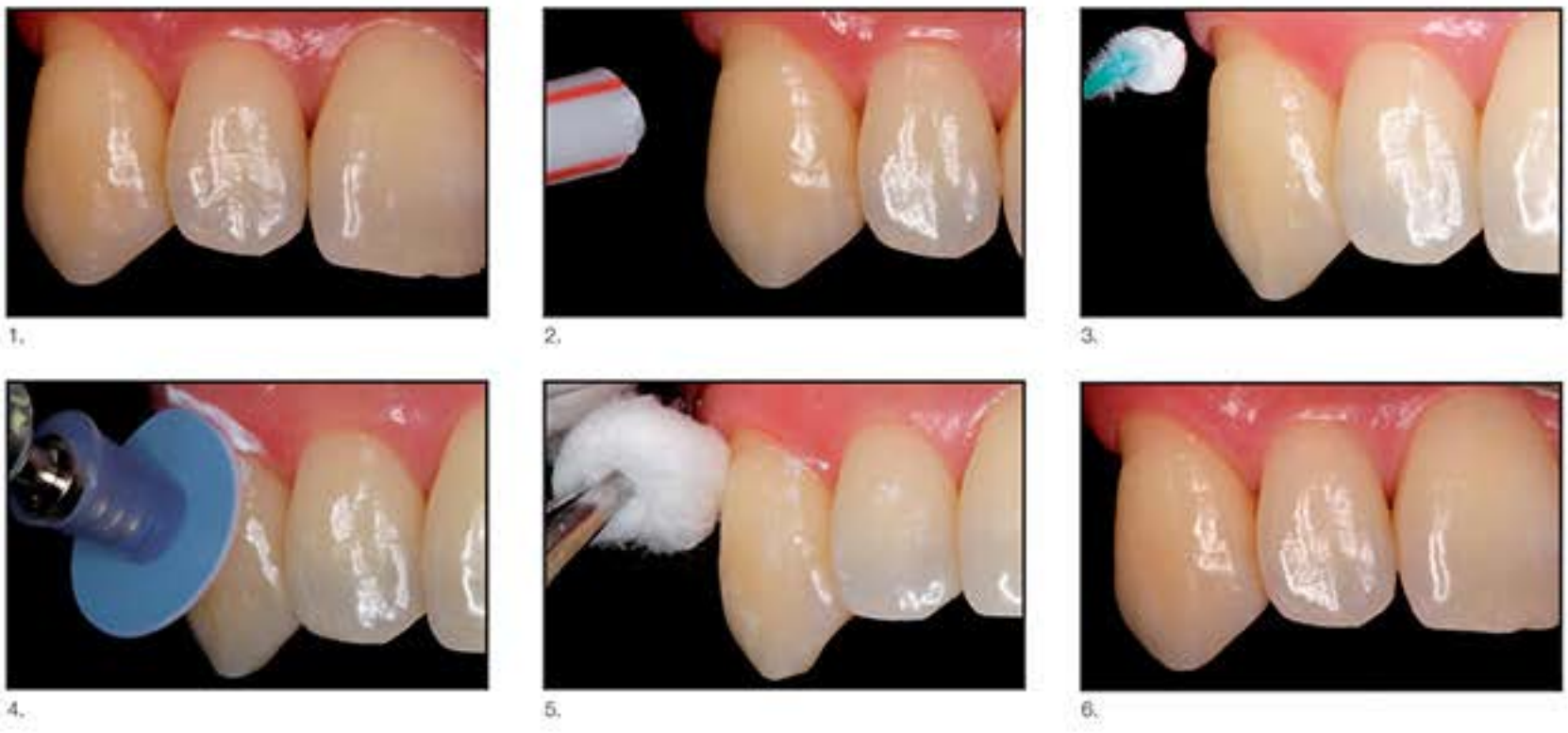

1. Aspecto inicial da lesão, revelando exposição de dentina radicular no dente 13 sem cavitação. O campo operatório deve estar sob isolamento relativo.
2. Teste padronizado de hipersensibilidade dental pela aplicação do jato de ar na vestibular do dente.
3. Aplicação de Desensibilize Nano P (FGM) na área a ser dessensibilizada.
4. Fricção por disco de feltro (Diamond Flex, FGM) durante 10 segundos.
5. Remoção do excesso de pasta após 5 minutos em repouso.
6. Dente após aplicação, paciente abstém-se de líquidos ou sólidos durante os primeiros 30 minutos após a aplicação do produto.

RESULTADOS

Foram encontrados os seguintes resultados (Quadro 1):

MENSURAÇÃO	ESCORES
Antes da primeira aplicação	3
10 minutos após a primeira aplicação	1
1 semana após a primeira aplicação e antes da segunda aplicação	1
10 minutos após a segunda aplicação	1
1 semana após a segunda aplicação e antes da terceira aplicação	1
10 minutos após a terceira aplicação	1
1 semana após a terceira e última aplicação	1

Quadro 1: Resultado da análise a partir de uma escala de sensibilidade associada à resposta ao estímulo pelo paciente. Teste de sensibilidade ao ar frio. Os escores são: **0** – o paciente não responde ao estímulo; **1** – paciente responde ao estímulo, mas não pede a interrupção do mesmo; **2** – paciente responde ao estímulo, pede a descontinuação do mesmo ou se move; **3** – paciente responde ao estímulo, pede a descontinuação ou se move e afirma ter dor.[8]

CONCLUSÃO

A hipersensibilidade é uma sintomatologia que pode ser tratada. O tratamento se inicia na orientação ao paciente quanto a hábitos de higiene, hábitos parafuncionais, diminuição da ingestão de alimentos ácidos, etc, bem como o adequado acompanhamento do tratamento pelo cirurgião-dentista de acordo com a gravidade do problema.

Há muitos materiais sendo utilizados para o tratamento da hipersensibilidade dentinária, como fluoretos, nitratos, citratos, oxalatos e hidroxiapatita. Os materiais dessensibilizantes são apresentados em diferentes concentrações e modos de aplicação, como dentifrícios, colutórios, vernizes e géis.

Neste caso relatado, obtivemos um resultado favorável com relação ao potencial de dessensibilização do Desensibilize Nano P (FGM) desde a primeira aplicação do produto e após as 3 semanas de uso. Demonstrando ser uma boa opção de tratamento dessensibilizante em consultório.

REFERÊNCIAS

1. David G. Gillam (2013) Current diagnosis of dentin hypersensitivity in the dental office: an overview. Clin Oral Invest 17 (Suppl 1):S21–S29.
2. Addy M (2000) Dentin hypersensitivity: definition, prevalence distribution and etiology. In: Addy M, Embery G, Edgar WM, Orchardson R (eds) Tooth wear and sensitivity. Martin Dunitz, London, pp 239–248.
3. Gillam D, Orchardson R (2006) Advances in the treatment of root dentin sensitivity: mechanisms and treatment principles. Endod Top 13:13–33
4. Troil BV, Needleman I, Sanz M (2002) A systematic review of the prevalence of root sensitivity following periodontal therapy. J Clin Periodontol 29(Suppl 3):173–177.
5. Addy, M.; Mostafa, P. (1989) Dentine hipersensitivity II: effects produced by the uptake in vitro of tooth paste onto dentine. J Oral Rehabil., v.16, n.1, p.35-48.
6. Hongchun Liu and Deyu Hu (2012) Efficacy of a Commercial Dentifrice Containing 2% Strontium Chloride and 5% Potassium Nitrate for Dentin Hypersensitivity: A 3-Day Clinical Study in Adults in China Clinical Therapeutics 34(3): 614-622.
7. Lussi A. Dental erosion: from diagnosis to therapy. Karger Ed., 2006.
8. Eliane Ramos Toledo de Carvalho, Hélio Rodrigues Sampaio Filho, Fernanda Pitta Ritto, Raimundo Alexandre da Silveira Vidigal Lacerda, Renato Mayhe e Elizabeth Peixoto Nunes (2013) Hipersensibilidade dentinária e seu manejo clínico PRO-odonto prevenção. 6(3):9-37.

Pesquisa com produtos FGM

A FGM reconhece o esforço e interesse dos profissionais que têm oportunidade de realizar pesquisa científica por intermédio de universidades e centros de pesquisa, trazendo temas relevantes para o aprimoramento da Odontologia.

Objetivando prover acesso a conteúdo científico consistente e de qualidade, esta seção publica alguns resultados interessantes obtidos com materiais FGM, frutos de trabalho sério e idôneo de profissionais de todo o país.

1

SILVA, F.M.M.; NACANO, L.G.; GAVA PIZI, E.C. **Avaliação clínica de dois sistemas de clareamento dental.** Ver Odontol Bras Central, v. 21, n. 56, p. 473-479, 2012.

Título: Avaliação clínica de dois sistemas de clareamento dental.

Objetivo: avaliar clinicamente dois sistemas de clareamento dental caseiros em diferentes tempos de uso diário conforme o efeito clareador, a sensibilidade e a satisfação do paciente.

Métodos: foram selecionados 10 pacientes e distribuídos aleatoriamente em dois grupos (n=5), G1 (peróxido de carbamida a 16%, Whiteness Perfect 16%, FGM) e G2 (peróxido de hidrogênio a 7,5%, White Class 7,5%, FGM). Os resultados foram coletados por três semanas em forma de questionário, fotografias e escala de cor. A idade variou de 17 a 23 anos (média de 19 anos de idade). Para a análise da eficácia do tratamento clareador, calculou-se o número de tons clareados.

Resultados: o teste não paramétrico de Mann-Whitney não demonstrou diferença estatística na eficácia de clareamento entre os dentes superiores. Entretanto, os inferiores foram diferentes estatisticamente conforme o material clareador. A média de tons clareados para os dentes superiores do grupo G1 foi 8,2 e para o G2 foi 6,8; nos dentes inferiores as médias foram 7,4 (G1) e 5,8 (G2). Os resultados da sensibilidade foram submetidos ao teste estatístico de Mann-Whitney e não revelaram diferença estatística entre os grupos. O clareamento dos dentes superiores alcançou maiores médias quando comparados aos dentes inferiores; nenhum paciente mostrou-se insatisfeito quanto à estética, apesar de, na arcada inferior, alguns mostrarem-se parcialmente satisfeitos. Quanto ao tempo de uso diário do agente clareador, nenhum participante da pesquisa mostrou-se insatisfeito.

Conclusão: para ambos os grupos, os materiais analisados foram eficazes dentro da técnica aplicada, alcançando altos níveis de clareamento dental.

2 REZENDE, M.; LOGUERCIO, A.D.; REIS, A.; KOSSATZ, S. **Clinical effects of exposure to coffee during at-home vital bleaching.** Operative Dentistry, v. 38, n. 5, 2013.

Título: Efeitos clínicos da exposição ao café durante clareamento dental caseiro.

Objetivo: o objetivo do presente estudo foi avaliar se a exposição ao café durante o clareamento dental com peróxido de carbamida a 16% (CP) **(Whiteness Perfect 16%, FGM)** afeta o nível de clareamento e hipersensibilidade dental.

Métodos: quarenta pacientes com os incisivos centrais mais escuros que A2 foram selecionados. Participantes que não tomavam café foram escolhidos para o grupo controle (CG), enquanto participantes que bebiam café ao menos duas vezes por dia foram indicados para o grupo experimental (EG). Para o grupo controle, alimentos com corantes foram restringidos. Para o grupo experimental não houve restrição nos alimentos e os pacientes foram solicitados a fazer bochechos com café por 30 segundos quatro vezes por dia. Para ambos os grupos, o peróxido de carbamida a 16% foi utilizado em um período de três horas diárias durante três semanas. A avaliação da cor foi realizada visualmente pela escala de cores Vita Clássica e pelo espectrofotômetro para avaliação inicial, durante o clareamento (primeira, segunda e terceira semanas), e após o clareamento (uma semana e um mês). Pacientes anotaram a sua percepção quanto à hipersensibilidade por meio de uma escala numérica variando entre 0-10. A variação nas unidades de escala e entre as duas cores (ΔE) foram calculadas por teste de variância de duas vias e teste de Tukey (α=0.05). O risco absoluto à hipersensibilidade dental e à intensidade da hipersensibilidade dental foram avaliados pelos testes exatos de Fisher e Mann-Whitney (α=0.05).

Resultados: o clareamento efetivo foi observado para ambos os grupos após três semanas, sem diferença estatística. Nenhuma diferença em termos de risco à hipersensibilidade dental e à intensidade da hipersensibilidade dental foi detectada entre os grupos. Aproximadamente 57% dos participantes tiveram hipersensibilidade, que foi relatada como leve.

Conclusão: a exposição ao café durante o clareamento parece não interferir no grau de clareamento e hipersensibilidade dental.

3

FRAGNAN, L.N.; BONINI, G.A.V.C.; POLITANO, G.T.; CAMARGO, L.B.; IMPARATO, J.C.P.; RAGGIO, D.P. **Dureza Knoop de três cimentos de ionômero de vidro.** Pesq Bras Odontoped Clin Integr, v. 11, n. 1, p. 73-76, 2011.

Título: Dureza Knoop de três cimentos de ionômero de vidro.

Objetivo: avaliar a dureza Knoop de três cimentos de ionômero de vidro (CIV) nacionais após 24 horas e 7 dias.

Método: os materiais foram dosados e manipulados de acordo com as instruções dos fabricantes e divididos em grupos (n=10): G1: Vidrion R (SS White, convencional), G2: Vitro Molar (DFL, alta viscosidade) e G3: **Maxxion R (FGM, alta viscosidade)**. A seguir, os corpos de prova foram confeccionados em moldes de PVC. Após 10 minutos imersos em solução oleosa (Vaselina líquida), a 37° C por 24 horas, as superfícies foram polidas com lixa de granulação 600 (Buehler), em máquina politriz Aropol 2V (Arotec). O teste de dureza foi realizado em durômetro Pantec (digital micro-hardness Tester HVS-1000) com 25g de carga e 20s, com penetrador tipo Knoop. Em cada amostra foram realizadas três indentações e repetidas após uma semana, mantidas as mesmas condições.

Resultados: as médias da dureza Knoop (e desvios-padrão) foram: após 24 horas G1: 47,65 (20,1), G2: 52,06 (10,6) e G3: 72,43 (17,4); após uma semana G1: 74,25 (16,5), G2: 87,55 (12,1) e G3: 132, 17 (39,7). Após análise de Variância e complementação pelo teste de Tukey, foi constatada diferença estatística significante para os valores de dureza do G3 em relação do G1 e G2 ($p<0.05$) e também nas leituras da dureza após 24 horas e uma semana.

Conclusão: o cimento de ionômero de vidro de alta viscosidade Maxxion R apresenta propriedade mecânica superior quando comparado aos cimentos Vidrion R e Vitro Molar. O tempo aumenta a dureza desses três cimentos de ionômero de vidro nacionais.

4

CEREZETTI, R.V.; TENUTA, L.M.A.; DEL BEL CURY, A.A.; LEITÃO, T.J. E CURY, J.A. **Anticaries potential of products for Professional fluoride application.** J Dent Res #91 (Spec Iss A): 1160, 2012.

Título: Potencial anticárie de produtos para aplicação profissional de fluoreto.

Objetivos: diferentes produtos à base de flúor estão disponíveis para aplicação profissional, mas uma comparação direta entre eles em um ensaio clínico é difícil considerando as demandas de tempo e custo.

Métodos: em um estudo do tipo *crossover* in situ de curto prazo de 6 passos, o potencial anticárie de alguns produtos foi testado: fluoreto de sódio a 2% em gel (DFL, 0.9% F), fluoreto fosfato acidulado (APF) em gel (DFL, 1.23% F), APF em espuma (Laclede, 1.23% F), flúor em verniz (Duraphat, 2.25% F) e verniz de bifluoreto (**Duofluorid XII**, **FGM**, 6% NaF + 6% CaF_2; 5.6% F). As aplicações, conforme recomendações clínicas, foram realizadas extraoralmente em blocos de esmalte bovino. Os blocos tratados foram então mantidos em saliva artificial diariamente renovada por 7 dias, simulando exposição intraoral, e a dureza inicial da superfície (SH) foi determinada. Blocos de cada grupo de tratamento e o controle não tratado foram montados em dispositivos palatais em contato com teste de placa de *S. mutans*. Os dispositivos foram posicionados na boca de 12 voluntários e, após 30 min, uma solução de 20% de sacarose foi aspergida simulando um desafio cariogênico. Após 45 min, os blocos de esmalte foram coletados, a dureza de superfície foi determinada novamente e a porcentagem de perda (%SHL) foi calculada como indicador de desmineralização. Ainda, produtos de CaF_2 retidos no esmalte após lavagem com saliva foram determinados em blocos adicionais.

Resultados: a mais alta ($p<0.05$) concentração de CaF_2 (µg F/cm²) foi observada nos esmaltes tratados com vernizes e os valores mais baixos foram observados no grupo controle, mas entre os outros grupos nenhuma diferença ($p>0.05$) foi observada. Todos os produtos reduziram a desmineralização do esmalte se comparados com o grupo controle (%SHL=19.3±10.4). Nenhuma diferença foi observada quanto a %SHL entre NaF- em gel, APF- em gel and APF- em espuma (12.9±9.6, 14.7±7.1, 14.9±8.9, respectivamente), porém a menor desmineralização foi encontrada para o verniz de flúor e o verniz de bifluoreto (4.3±8.4 and 2.6±7.5, respectivamente).

Conclusão: os achados sugerem que todos os produtos de aplicação profissional de F testados apresentam potencial anticárie, porém aqueles capazes de reter maiores quantidades de "CaF_2" no esmalte após exposição a saliva foram mais efetivos.

5 BURMANN, P.; PALMA, D.C.; CARDOSO, P.E. E SANTOS, J.F.F. **Fracture resistance of FPD over Direct/Indirect Cores.** J Dent Res #91 (Spec Iss A): 998, 2012.

Título: Resistência à fratura de próteses parciais fixas sobre núcleos diretos e indiretos.

Objetivo: avaliar a resistência à fratura e modo de falha de próteses parciais fixas (FPD) sobre núcleos diretos e indiretos, em segmentos de mandíbula suína.

Métodos: quinze segmentos de mandíbula suína com 1º, 2º e 3º molares, com ligamento periodontal e tecido ósseo (solução de Laskowski) preservados, foram divididos em 3 grupos. Para simular uma situação de prótese parcial fixa (FPD) com 2 pilares e 2 pônticos, a porção coronal do segundo molar e a metade distal do primeiro molar foram removidas. As coroas para o Grupo I (grupo controle) foram preparadas para metalocerâmica. Os pilares para o Grupo II foram restaurados com um núcleo metálico fundido e para o Grupo III com pinos de fibra de vidro (White Post, FGM) e resina composta (Opallis, FGM). Os núcleos foram padronizados em forma e volume. Estruturas metálicas em Ni-Cr (Wironia Light, Wilcos) para as metalocerâmicas foram cimentadas com cimento de cura dual (Relyx U100, 3M ESPE) e submetidas ao teste de resistência à fratura com carga aplicada no centro da face oclusal (DL-1000, EMIC). As falhas foram analisadas com estereomicroscópio (Stereo Discovery V20, Carl Zeiss) e escaneamento tomográfico e classificadas em F1 (fratura a nível ósseo) e F2 (fratura abaixo do nível ósseo).

Resultados: os dados foram analisados utilizando ANOVA de uma via ($p<0.05$), mostrando nenhuma diferença estatisticamente significante entre os grupos testados. Grupos I e III apresentaram 100% das falhas do tipo F1 enquanto que o Grupo II apresentou falhas tipo F2 em 80% das amostras (Teste exato de Fisher, $p<0.05$).

Conclusões: os diferentes tipos de núcleos testados neste estudo ofereceram resistência à fratura similar e a análise do tipo de fratura permitiu uma relação entre o núcleo e o modo de falha, indicando que as falhas catastróficas foram associadas aos núcleos metálicos fundidos.

Se você possui um estudo científico ou caso clínico com **produtos FGM** que deseja publicar nos materiais de divulgação da empresa, entre em contato conosco através do telefone **0800 644 6100** ou envie e-mail para **bruno@fgm.ind.br.**

NORMAS
de divulgação de casos clínicos

Prezado(a) Doutor(a).

A FGM privilegia a disseminação do conhecimento de qualidade e conta com seus parceiros, cirurgiões-dentistas de todo o Brasil, para obtenção de sucesso nesta tarefa. Atualmente, a empresa investe em diversas maneiras para divulgar conhecimento, através de publicações online, folders, livros, cadernos especiais, matérias em revistas de grande circulação, jornais da classe odontológica, mídia televisiva, rádio FM, entre outros. Um dos grandes meios de circulação de informações consiste na FGM News, um periódico próprio onde a FGM divulga conteúdos interessantes e atualizados para todos os seus parceiros.

A revista possui tiragem média anual de 100 mil exemplares alcançando todo o Brasil, sendo distribuída de forma gratuita em pontos de venda dos produtos, feiras, congressos, universidades, entre outras. Versões traduzidas para outros idiomas também estão disponíveis em circulação na América Latina, Comunidade Europeia, África e Ásia.

Visando facilitar a comunicação entre o profissional e a FGM, divulgamos este passo a passo para os profissionais que desejam colaborar com o conteúdo técnico da revista FGM News através do envio de relatos de casos clínicos documentados. Para tanto, pedimos sua atenção para as orientações detalhadas abaixo.

ENVIO DE CASOS CLÍNICOS DOCUMENTADOS

1. OS DOCUMENTOS LEGAIS ENVOLVIDOS

1.1 Para viabilizar a utilização do caso clínico, é necessário que o(a) autor(a) transfira os direitos autorais de publicação do material gerado para a FGM, através de um termo específico que deverá ser assinado e encaminhado via Correios para a empresa.

1.2 Da mesma forma, outro termo deverá ser assinado pelo paciente correspondente ao caso clínico em questão, autorizando a publicação de suas imagens.
Obs: além do envio via Correios, solicitamos a digitalização dos documentos assinados e o envio para o e-mail: bruno@fgm.ind.br.
Ambos os termos poderão ser solicitados no e-mail acima mencionado.

2. O PROCEDIMENTO CLÍNICO

2.1 Todos os passos clínicos relevantes para o entendimento do caso deverão ser fotografados. O registro da condição bucal inicial e final é imprescindível.

2.2 Os casos deverão utilizar apenas produtos FGM, exceto quando o material em questão não for contemplado na linha dos produtos comercializados pela empresa.

2.3 A sequência do caso deverá ser conduzida de acordo com o manual de instruções de cada produto.

3. A QUALIDADE DAS FOTOGRAFIAS

3.1 As fotografias deverão manter o assunto em foco e centralizado, com luminosidade padronizada, recortadas em proporção 10 x 15.

3.2 Todas as fotografias deverão estar em alta resolução (mínimo 5MP ou 300dpi), em formato JPEG ou TIF.

4. O TEXTO

4.1 O texto referente ao relato de caso deverá conter:
a) Título: deverá traduzir claramente o tema do caso clínico;
b) Autores: minicurrículo atualizado e foto;
c) Introdução (até 30 linhas): embasamento técnico/científico sobre o procedimento que fora realizado;
d) Relato de caso (até 30 linhas): detalhes do diagnóstico e plano de tratamento. Se pertinente, um parágrafo de "conclusão" deverá ser adicionado neste trecho do texto;
e) Legendas: as legendas das fotos deverão ser claras e descrever objetivamente o passo da fotografia.

5. REFERÊNCIAS

5.1 As eventuais referências bibliográficas deverão ser citadas após as legendas.

6. A DINÂMICA DE ENVIO DOS CASOS:

6.1 O(a) autor(a) deverá encaminhar todos os documentos necessários (fotos em formato JPEG ou TIF e texto em formato".DOC"/Microsoft Word) para o e-mail da consultoria FGM: bruno@fgm.ind.br. Os termos de autorização assinados pelo profissional e paciente poderão ser digitalizados e encaminhados para o mesmo e-mail antes do envio pelos Correios. Isso agiliza o trâmite de seleção dos casos, uma vez que apenas casos com a documentação completa poderão ser avaliados;

6.2 Os casos recebidos serão avaliados pela equipe técnica da empresa em um prazo de até trinta dias úteis a partir do recebimento da documentação completa;

6.3 Caso seja selecionado, o caso será de direito de divulgação da FGM, que irá referenciar todos os autores na publicação.

6.4 Caso não seja selecionado, o(a) autor(a) será informado e seu caso poderá ser publicado em outro meio de divulgação de sua escolha.

A FGM AGRADECE A SUA CONTRIBUIÇÃO!

Consultoria Científica FGM
FGM Produtos Odontológicos
Av. Edgar Nelson Meister, 474 – Distrito Industrial
Cep 89219-501 – Joinville - SC
bruno@fgm.ind.br

LLiS
RESINA MICROHÍBRIDA
O MELHOR CUSTO x BENEFÍCIO
LÍDER DE MERCADO
1
LÍDER DE MERCADO
FGM
LLiS
NANOPARTÍCULAS
4g
COM NANOPARTÍCULAS
• Fácil polimento e retenção de brilho
• Simplificado sistema de cores
• Estabilidade de cor
• Adequada resistência mecânica para dentes posteriores e anteriores
www.fgm.ind.br | 0800 644 6100
Você merece.
FGM