FGM news

VOLUME 15 • 2013 • JOINVILLE • SANTA CATARINA • BRASIL

GRANDES NOMES NACIONAIS E INTERNACIONAIS
participam desta edição

PREVENT SELANTE
Lançamento! Conceitos atuais de selantes e seu uso na Odontopediatria

CLAREAMENTO DENTAL
Importância da supervisão profissional, longevidade, técnicas e muito mais

SISTEMAS ADESIVOS
Conheça a opinião de experts no assunto

NOVA SEÇÃO
Conheça os hobbies dos profissionais da Odontologia

Milhões de sorrisos

em mais de 50 países.

Expediente

CORPO EDITORIAL
Friedrich Georg Mittelstädt
Bianca Mittelstädt
Buno Lippmann
Constanza Odebrecht
Letícia Dias Ferri
Vanessa Cardoso

DIRETORIA DE COMUNICAÇÃO E MARKETING
Bianca Mittelstädt
Ana Claudia Silveira
Lais Mizuno
Marluce Atanásio
Douglas Raiser
Fernanda M. Busarello

COLABORADORES DESTA EDIÇÃO
Adilson Yoshio Furuse
Adriana Pigozzo Manso
Alan Rodrigues
Alessandra reis
Ana Lúcia Franco
André Briso
Andrea Brito Conceição
Andréia Affonso Barreto Montadón
Angelica de Oliveira Urbano
Annalisa Mazzoni
Caio Cezar Ferraz
Carlos Augusto de Oliveira Fernandes
Carlos Francci
Cecilia Veronezzi
Chiara Ottavia Navarra
Cristian Higashi
Daniela Prócida Raggio
Edson Araujo
Edison Willrich Sales
Erika Manuela Asteria Clavijo
Eugenio José Garcia
Fabiano Araujo
Fabio Sene
Fernanda Ruiz Gregório
Fernando Fialho
Gil Montenegro
Gislaine Denise Czlusniak
Ilana Pais Tenório
João Carlos Gomes
Jorge Eustáquio
José Carlos Garófalo
José Carlos Pettorossi Imparato
José Mondelli
Leandro Augusto Hilgert
Lêndiel Olimpio
Leonardo Fernandes da Cunha
Lorenzo Breschi
Luiz Antonio Borelli Barros
Luiz Fernando Medeiros
Maciel Jr
Mary Aparecida Pereira Heck
Mauricio Clavijo Beltrán
Milena Cadenaro
Oscar Fernando Muñoz Chávez
Paula Mathias
Paulo Quagliato
Renata Pascotto
Ricardo Marins de Carvalho
Tarcísio Pinto
Teresa Vale
Victor Grover Rene Clavijo
Vitor Alexandre Marinho
Weber Adad Ricci
Weider Silva
Yasmine Mendes Pupo

CONSELHO EDITORIAL
Friedrich Georg Mittelstädt
Bianca Mittelstädt
Constanza Odebrecht
Letícia Dias Ferri

EF Design Gráfico

FGMNews é uma publicação da FGM
Volume 15 - Janeiro 2013
Endereço: Av. Edgar Nelson Meister, 474 - CEP 89210-501, Joinville / SC
0800 644 6100
www.fgm.ind.br
fgm@fgm.ind.br

Sumário

Em busca da perfeição e de um belo sorriso... Cimentação de laminados cerâmicos 6

O uso de selantes em odontopediatria 12

Conceitos e tendências para utilização de selantes de fóssulas e fissuras 13

Selante resinoso de fóssulas e fissuras: material efetivo na prevenção de lesões cariosas 15

Tratamento de calcificação distrófica poe clareamento externo 22

Clareamento dental como forma de melhoria estética - Relato de caso clínico 28

Clareamento dental com a técnica associada 36

Clareamento dental pela técnica de consultório - Sistema Whiteness HP Maxx 42

A efetividade da técnica associada de clareamento dental 46

A eficácia da técnica de clareamento dental em dente desvitalizado e escurecido 52

Microabrasão com Whiteness RM para remoção de manchas hipoplásicas do esmalte 56

Questões do dia a dia sobre clareamento dental: o que o clínico precisa saber? 61

Clareamento dental para dentes não vitais e vitais, seguido de procedimentos restauradores diretos - Relato de caso 68

Coluna P&D - Ciência em estética 78

Ortodontia autoligável 84

Atualização em sistemas adesivos 92

O que os experts falam sobre sistemas adesivos 99

Adesão dental do Ambar 108

Transformando sorrisos com a utilização de resinas compostas 114

Simplificando a estratificação restauradora dos dentes posteriores - Relato de caso 122

Reestruturação estética: obtendo naturalidade utilizando a resina Llis 129

Detalhes da estética restauradora aos detalhes da culinária 134

Harmonização do sorriso com cimentação de facetas: avaliação após 4 anos 140

Pino de fibra de vidro anatômico após retratamento endodôntico - Blindagem coronária 154

Pesquisa com produtos FGM 168

Normas de divulgação de casos clínicos 172

15

36

52

68

114

allc
Ven

Você merece.
FGM

Em busca da perfeição e de um belo sorriso... Cimentação de laminados cerâmicos

A Odontologia Estética vem se desenvolvendo amplamente com indicações de novas técnicas associadas ao emprego de materiais cada vez melhores, permitindo solucionar casos desafiadores com eficiência e segurança. Materiais cerâmicos com alta resistência mecânica associada a adesivos e cimentos resinosos tem sido a chave da estética em muitos tratamentos de dentes posteriores e inclusive anteriores. Associadas a um criterioso planejamento, pode-se dizer que as facetas cerâmicas podem transformar um sorriso e inclusive devolver a autoestima do paciente de maneira conservadora.

Laminados cerâmicos (facetas) consistem em restaurações indiretas que visam repor o esmalte através de uma peça de fina espessura aderida à vestibular do dente.[1] Estes trabalhos podem ter preparos dentais de diferente extensão de acordo com a necessidade do caso. As indicações deste tipo de tratamento incluem o desejo de mudar a cor dos dentes que não responderam favoravelmente ao clareamento, fraturas dentais amplas, dentes com defeito de formação, dentes conóides, dentes com perda de esmalte por erosão ou abrasão, dentes que necessitam de alongamento incisal, fechamento/redução de diastemas, dentes mal posicionados, etc.[2]

Foto: Dr. Sanzio Marques.

Foto: Dr. Sanzio Marques.

A técnica de escolha para cimentação de facetas cerâmicas é a adesiva, que possibilita reforçar a estrutura dental remanescente e melhorar o selamento marginal.[2] Nesse sentido é essencial que se opte por sistemas adesivos e cimentos resinosos eficientes a fim de ampliar a longevidade do trabalho restaurador, sendo que estes materiais respondem diretamente pelo sucesso do caso. Os cimentos fotopolimerizáveis estão indicados para cimentação de laminados delgados. As maiores vantagens são o tempo de trabalho ilimitado que facilita remoção de excessos, a não incorporação de bolhas já que estes cimentos não necessitam de mistura e principalmente a estabilidade de cor ao longo dos anos, fator extremamente importante uma vez que a translucidez da peça permite influência da cor do cimento utilizado.[3] Os cimentos específicos para facetas trazem ainda um trunfo significativo que auxilia muito na seleção da cor do cimento para um caso específico: as pastas de prova. Consiste em pastas que têm exatamente a mesma cor do cimento resinoso após fotopolimerizado, ideal para prever o resultado após a cimentação. Estas pastas devem ser colocadas na peça simulando uma cimentação. Estas pastas não apresentam qualquer adesividade e são de fácil remoção dos dentes, o que aumenta a praticidade de sua utilização. A cimentação adesiva de laminados cerâmicos é um tema que gera muitos questionamentos por parte dos dentistas. **Pensando nessa demanda, FGM News selecionou profissionais de renome e profundo conhecimento na área para elucidar algumas questões que poderão auxiliar o clínico em sua prática diária.**

REFERÊNCIAS

1. Stoll L.B., Lopes, F. Harmonização do sorriso através de laminado cerâmico "lente de contato". R Dental Press Estét, Maringá, v.6, n. 1, p. 116-124, jan/fev/mar 2009.
2. Conceição E.N. et al. Restaurações Estéticas: compósitos, cerâmicas e implantes. Porto Alegre: Artmed, 2005. 308 p.
3. Farias D.C.S., Lopes G.C. Cimentos resinosos: influência do modo de cura sobre a correta indicação. Clínica – International Journal of Brazilian Dentistry, Florianópolis, v. 4, n. 4, p. 432-436, out/dez 2008.

1. OS LAMINADOS CERÂMICOS REPRESENTAM UMA ÓTIMA OPÇÃO PARA A REALIZAÇÃO DE RESTAURAÇÕES ESTÉTICAS. EM QUAIS SITUAÇÕES ESTÃO INDICADAS?

***Dr Maciel Jr**:* A eficiência do processo de cimentação adesiva atual associado à possibilidade de escolha e teste de cor dos cimentos resinosos fizeram com que os laminados cerâmicos sejam indicados não só para restaurações de dentes com perda de estrutura dental oriunda de cáries, fraturas ou desgaste, mas também para correção de posicionamento dental e harmonização do sorriso como um todo, já que esta harmonização é baseada em um estudo que avalia o paciente como um todo, principalmente nos aspectos relacionados as suas características faciais como formato do rosto, área de exposição dental durante o sorriso, posicionamento e linha dos lábios. Devemos levar em conta também que a evolução dos técnicos em prótese dental associada ao desenvolvimento dos materiais cerâmicos, expandiram a aplicação dos laminados. Atualmente é possível produzir as famosas lentes de contato que são lâminas finíssimas com cerca de 0,3 mm de espessura minimizando o preparo dental. Esta condição vai ao encontro de um anseio corriqueiro do paciente que é evitar o desgaste de dentes. É claro que esse tipo de tratamento necessita de indicações bem precisas, mas não deixa de expandir a área de aplicação dos laminados. A avaliação e confecção de restaurações cerâmicas pode ser considerada um tratamento do dia a dia de consultório, é claro sem deixar de considerar a grande sensibilidade operatória que a técnica exige. O profissional que não tem a oferecer hoje a possibilidade de reabilitação estética com facetas para seus pacientes pode ser considerado não fora (porque a odontologia não é só isso), mas sim deslocado do mercado de trabalho.

Dr Maciel Jr
Especialista em Dentística Restauradora pela FOB/USP e mestre em Dentística Restauradora pela UNESP/Araraquara

2. A ESCOLHA DE UM CIMENTO RESINOSO PARA CIMENTAÇÃO DE FACETAS DELGADAS COMO AS CHAMADAS "LENTES DE CONTATO" EXERCE INFLUÊNCIA NO RESULTADO FINAL DO CONJUNTO ESTRUTURA DENTAL-RESTAURAÇÃO. UMA INDICAÇÃO PARA A CIMENTAÇÃO DESSAS FACETAS É UM CIMENTO RESINOSO FOTOPOLIMERIZÁVEL. POR QUÊ?

***Fernando Fialho**:* As cerâmicas são materiais de alta dureza sendo, portanto, resistentes ao desgaste, porém são friáveis podendo sofrer fraturas catastróficas sob tensão. As porcelanas odontológicas, que são as cerâmicas mais comuns utilizadas na odontologia, são consideradas as que melhor reproduzem as características óticas da estrutura dental, sendo as mais utilizadas para confecção de laminados cerâmicos em função do alto padrão estético alcançado, porém apresentam menor resistência intrínseca dentre os materiais cerâmicos oferecidos no mercado. A cimentação das facetas ou lentes de contato com cimentos resinosos é um requisito fundamental para que se forme uma unidade estrutural entre o dente e a restauração, o que proporcionará o aumento da resistência extrínseca do material, tornando possível a sua utilização clínica. Para a cimentação podemos utilizar um cimento resinoso e adesivo fotopolimerizáveis, pois as espessuras dos laminados e suas características de translucidez, permitem a passagem da luz do fotopolimerizador aumentando assim o tempo de trabalho e evitando a desadaptação da peça, uma vez que a ativação do material (adesivo e cimento) devem ser feitos após a cimentação.

Fernando Fialho
Graduação UFMA (Universidade Federal do Maranhão)
Especialista em Dentística Restauradora e mestre em prótese dentária (São Leopodo Mandic)
Coordenador do curso de especialização em dentística Restauradora ABO-MA
Coordenador do curso de aperfeiçoamento em Dentística Restauradora ABO-MA

3. A ETAPA DE CIMENTAÇÃO ADESIVA É PRIMORDIAL PARA O DESEMPENHO CLÍNICO E LONGEVIDADE DAS RESTAURAÇÕES INDIRETAS, ASSIM COMO O CORRETO DIAGNÓSTICO E A CORRETA INDICAÇÃO DO TRATAMENTO. QUAIS OS FATORES QUE DEVEM SER OBSERVADOS PARA A ESCOLHA DO MATERIAL CIMENTANTE?

***Mauricio Clavijo Beltrán**:* Os fatores que devem ser observados durante a escolha de um material cimentante são propriedades mecânicas adequadas, baixa espessura de película, radiopacidade, facilidade de manipulação, biocompatibilidade, baixa solubilidade, adesão às estruturas dentárias e ao material restaurador e propriedades estéticas adequadas. Os cimentos convencionais, como cimento de ionômero de vidro ou cimento de fosfato de zinco, possuem boa resistência à tração, compressão e cisalhamento, desde que seja respeitado a forma do preparo dental convencional e a espessura da linha de cimentação. Além disso possuem radiopacidade, que possibilita a remoção dos excessos do término cervical; facilidade de manipulação, que permite um tempo de trabalho adequado; e biocompatibilidade com as estruturas do complexo dentina-polpa. Contudo, quanto aos demais fatores os cimentos convencionais deixam muito à desejar.

Com o advento da adesão e da resina composta surgiu o cimento resinoso, que veio a suprir as carências dos demais cimentos em restaurações indiretas de cerâmica. Com a silanização da superfície interna foi possível a união química da restauração de cerâmica ao cimento; e este, por meio da camada híbrida, a estrutura dental. Isso melhorou as propriedades mecânicas, beneficiando à odontologia minimamente invasiva, uma vez que permitiu preparos dentais mais conservadores com formatos não-retentivos. Com a baixa solubilidade e resistência ao desgaste houve melhora na integridade marginal.

Atualmente os cimentos resinosos vem sendo aperfeiçoados. Uma das queixas do passado era o número de etapas durante a cimentação, contudo hoje encontramos cimentos autoadesivos e autopolimerizáveis de passo único. Os cimentos resinosos cada vez tem permitido a obtenção de melhores resultados estéticos previsíveis com uma maior gama de cores, pastas de prova que permitem uma simulação do resultado pré-cimentação e uma alta estabilidade de cor.

Com relação aos cimentos resinosos um importante fator a ser considerado na seleção do material é a ativação. Em regiões posteriores ou onde a fotopolimerização não é satisfatória; como pinos intrarradiculares, peças metálicas, de zircônia ou muito espessas; é necessário optarmos por cimentos duais ou quimicamente ativados. A incorreta seleção pode levar a subpolimerização, devido o menor grau de conversão. Isso pode levar a sorção de água, afetando negativamente nas propriedades mecânicas.

Mauricio Clavijo Beltrán
Graduado em Odontologia pela FOP - UNICAMP
Especialista em Prótese Dentária pela FOB - USP
Especialista em Implantodontia pela APCD - SP
Membro do ITI - International Team for Implantology

4. A PREVISIBILIDADE DE TRABALHOS RESTAURADORES INDIRETOS, PRINCIPALMENTE EM CASOS DE FACETAS OU COROAS UNITÁRIAS É UM GRANDE DESAFIO PARA O CIRURGIÃO-DENTISTA QUANDO SE TRATA DA SELEÇÃO DE CORES. NESSE SENTIDO, PARA DECIDIR QUAL A COR MAIS ADEQUADA A SER UTILIZADA, ALGUNS CIMENTOS RESINOSOS TEM O RECURSO DE PASTAS TRY-IN QUE PERMITEM AO CIRURGIÃO DENTISTA FAZER UMA SIMULAÇÃO DE COR PARA DECIDIR QUAL É A COR MAIS ADEQUADA ANTES DA CIMENTAÇÃO DE UMA FACETA OU COROA. EM SUA OPINIÃO, VOCÊ CONSIDERA A UTILIZAÇÃO DE PASTAS DE PROVA COMO UMA ETAPA IMPORTANTE?

***Dr Jorge Eustáquio**:* A utilização de cimentos *try-in*, não só é importante, como é fundamental na cimentação de laminados e coroas cerâmicas. As facetas cerâmicas tem diminuído de espessura e já não são só translúcidas, são quase transparentes. Provar as lâminas cerâmicas utilizando pastas de prova é uma das chaves que garantem o sucesso de um trabalho de alta exigência estética. Cimentos resinosos que não possuam várias opções de cor e que não possibilitem testar estas cores previamente aos procedimentos de cimentação são, na minha opinião, inúteis.

Dr Jorge Eustáquio
Mestrando em Dentística pelo CPO São Leopoldo Mandic - Campinas - SP
Professor dos Cursos de Especialização em Dentística e Prótese - ABO - Maceió - AL
Coordenador do Curso de Laminados Cerâmicos - ABO - Maceió - AL
Conselheiro Científico da Revista Prothesis Laboratory in Science - Editora Plena

Sorriso Saudável desde cedo!

www.fgm.ind.br

Prevent, o Selante aliado à prevenção e tratamento da cárie.

- Contém flúor.
- Selante matizado e branco opaco.
- Contém carga para maior resistência mecânica.
- Fotopolimerizável para maior agilidade na aplicação.
- Baixa viscosidade permitindo preenchimento eficaz de fóssulas e fissuras.

Gislaine Czlusniak et al.

"...o selante Prevent da FGM com propriedades físico-química e mecânicas desejáveis, a partir de uma viscosidade satisfatória, que permite a formação de um filme fino e com tempo de polimerização e escoamento adequados, cumpre eficientemente com sua finalidade, sendo promissor em termos de longevidade na estrutura dental."

Profa. MSc. Yasmine Mendes Pupo
Doutoranda em Odontologia, na área de concentração de Dentística Restauradora,
linha de pesquisa: propriedades físico-químicas e biológicas dos Materiais, da UEPG - PR
Professora dos cursos de Graduação e Pós-Graduação em Odontologia da Universidade Tuiuti - PR

Você merece.

O uso de selantes em odontopediatria

Os selantes foram introduzidos na década de 60 com objetivo de proteger mecanicamente fóssulas e fissuras do acúmulo de placa bacteriana e restos alimentares e, consequentemente prevenir o surgimento de lesões cariosas nestes locais. Genericamente, os selantes são materiais à base de resina ou cimento de ionômero de vidro.

Segundo o "Manual de Referência para Procedimentos Clínicos em Odontopediatria", publicado pela Associação Brasileira de Odontopediatria, selantes são efetivos em prevenir lesões de cárie de fóssulas e fissuras em crianças e adolescentes, apresentando superioridade em relação a outros métodos preventivos, sem apresentar riscos ou efeitos colaterais aos pacientes e sua indicação é primariamente em indivíduos e populações com alto risco de cárie, grupos que sua efetividade tem sido demonstrada.

Risco de cárie*.

NÍVEL COLETIVO	• Crianças e adolescentes de nível sócio-econômico mais baixo
NÍVEL INDIVIDUAL	• Experiência anterior de cárie dentária • Dieta cariogênica • Higiene bucal deficiente
DENTES	• Dentes com macromorfologia que propicie maior acúmulo e/ou dificuldade de remoção de placa • Molares permanentes, principalmente o primeiro molar, particularmente nos anos imediatamente após a erupção. • Embora não haja evidências definitivas da efetividade em molares decíduos, sugere-se beneficio semelhante ao de molares permanentes.
SUPERFÍCIES	• Superficies oclusais com fossas e fissuras hígidas, ou com lesão incipiente em esmalte

*Manual de Referência para Procedimentos Clínicos em Odontopediatria (Associação Brasileira de Odontopediatria).

A Associação Americana de Odontopediatria (AAPD), quanto ao uso de selantes, segue as recomendações da American Dental Association (ADA). As recomendações sobre o uso do mesmo encontram-se publicadas no The Journal of the American Dental Association, vol. 139, nº 3, 257-263, 208, e segundo o relatório do Conselho da Associação Dental Americana sobre Assuntos Científicos, os selantes são eficazes na prevenção da cárie e os mesmos também podem impedir progressão das lesões iniciais de cárie não cavitadas.

Do ponto de vista dos aspectos técnicos de aplicação de selantes o ponto mais crítico é o isolamento do campo operatório, o que devido a problemas comportamentais pode dificultar o seu uso em crianças de pequena idade, devendo o profissional preocupar-se também com a correta limpeza da superfície onde o mesmo será aplicado para remoção de material orgânico das fóssulas e fissuras, permitindo assim ação direta do condicionamenteo ácido sobre o esmalte, melhorando assim a efetividade e retenção do mesmo.

Baseando-se nas evidências científicas demonstradas pelas publicações das principais Associações da área de Odontopediatria, deveria todo profissional ou entidade pública e privada que trabalha na área de odontopediatria ter o uso de selantes como parte integrante de seus programas preventivos.

Prof. Luís Fernando Medeiros
Professor da Disciplina de Odontopediatria, Univille – Joinville (SC)

Conceitos e tendências para utilização de selantes de fóssulas e fissuras

FGM News buscou dois renomados profissionais especialistas em Odontopediatria, os professores Dr José Imparato e Dra Daniela Raggio, para esclarecer o que é necessário considerar no dia a dia quanto à utilização de selantes. Nesta entrevista eles falam ainda sobre conceitos atuais que devem ser observados. Boa leitura!

Prof. Dr. José Carlos Pettorossi Imparato

Professor Livre Docente da Disciplina de Odontopediatria da USP

Reitor da Universidade Camilo Castelo Branco e Professor de Pós-Graduação da São Leopoldo Mandic (Campinas-SP)

Bolsista de Produtividade do CNPq-Nível 2

Profa. Daniela Prócida Raggio

Professora livre docente da disciplina de Odontopediatria da USP

1. HÁ UMA GRANDE VARIAÇÃO NOS CRITÉRIOS DE SELEÇÃO DOS PACIENTES E DENTES, FORMAS DE APLICAÇÃO E TIPO DE MATERIAL PARA SELAMENTO DE FÓSSULAS E FISSURAS. QUAL O PROTOCOLO DE INDICAÇÃO, TÉCNICAS DE APLICAÇÃO E CONTROLE DESSE MATERIAL VOCÊS SUGEREM PARA SE OBTER SUCESSO NO TRATAMENTO?

Atualmente indicamos os selantes de acordo com o risco e/ou atividade da doença cárie. Há necessidade de enfatizar que temos dois tipos principais: cimento de ionômero de vidro (CIV) e selantes resinosos.

Podemos indicar os CIV, principalmente para dentes em irrupção, fazendo-se uso de materiais de alta viscosidade seguido pela pressão digital. A técnica do selamento com CIV inicia-se com isolamento relativo do campo operatório, com uso de roletes de algodão e sugadores de saliva. Posteriormente, a superfície oclusal é limpa (pedra-pomes e água, ou escovação profissional), e segue-se à aplicação do CIV bem dosado e manipulado, ainda apresentando brilho (fundamental para garantir adequada adesão). Após a colocação do material na superfície faz-se a pressão digital (com dedo enluvado e vaselinado). Removem-se os excessos, checa-se a oclusão e deve ser realizada proteção do material contra sinérese e embebição (Rocha et al., 2003).

Já os selantes resinosos, normalmente indicados para prevenção, estão sendo adotados de forma terapêutica, ou seja, selando lesões de cárie em até metade externa de dentina.

Os procedimentos clínicos se iniciam com isolamento absoluto do campo operatório (preferencialmente), seguido de limpeza da superfície (pedra-pomes e água, ou escovação profissional), seguido de condicionamento com ácido fosfórico a 35%, por 15 a 30 segundos, seguido de abundante lavagem. Seca-se bem a superfície, e aplica-se o material (selante resinoso). Caso seja fotopolimerizável, segue-se a fotopolimerização por no mínimo 20 segundos. Checa-se a oclusão e caso haja algum ponto de contato prematuro, este será removido com pontas diamantadas.

Não há descrito na literatura a periodicidade para avaliação dos selantes. É importante avaliá-los regularmente, com o objetivo de corrigir eventuais falhas. No caso dos selantes a base de CIV, é muito comum haver perda parcial ou total do material, macroscopicamente. Porém, apesar da retenção não ser tão positiva, quando avaliamos o desfecho final, ou seja, a prevenção de uma lesão de cárie, o CIV é igualmente eficaz quando comparado ao selante resinoso. Provavelmente, ficam retidas partículas de CIV no fundo da fissura, que continua a liberar flúor, protegendo as fissuras.

O que vai ter influência total na escolha é a situação clínica. Quando o dente está em fase de irrupção, apresenta mancha branca ou pequena cavidade em esmalte, deve-se indicar o CIV. Caso o dente esteja completamente irrompido e apresente lesão em esmalte ou em metade externa da dentina, a indicação mais correta seria o selante resinoso.

2. QUAIS SÃO OS MÉTODOS PARA AVALIAÇÃO IMEDIATA E POSTERIOR DOS SELANTES?

Normalmente a avaliação é clínica observando-se se há perda (total ou parcial) ou retenção de material. É uma avaliação clínica, porém, dependendo do caso podemos constatar perda total do material e mesmo assim não há necessidade de reaplicação. Essa situação refere-se, por exemplo, a um selamento com CIV em dentes em irrupção, que ao atingirem o contato oclusal, normalmente não precisam mais da "proteção", pois permaneceram com o material durante o período de maior risco.

Numa situação de um selante resinoso com perda parcial podemos fazer uma reaplicação para evitar a retenção de biofilme nas margens retentivas.

3. QUAL SERIA O TEMPO MÉDIO DE PERMANÊNCIA DO SELANTE DE FÓSSULAS E FISSURAS ? HÁ NECESSIDADE DE REAPLICÁ-LO?

O tempo de permanência depende do material. Os resinosos normalmente têm uma longevidade em termos de retenção maior que os cimentos de ionômero de vidro (Kühnisch et al., 2012). Muitos fatores podem influenciar essa longevidade, por essa razão devemos seguir as orientações do fabricante e acompanhar as novas evidências tecnológicas.

4. EMBORA O SELAMENTO DE FÓSSULAS E FISSURAS SEJA UMA TÉCNICA BASTANTE RECONHECIDA COMO BARREIRA MECÂNICA NA PREVENÇÃO DE CÁRIE OCLUSAL, COMO É VISTA A APLICAÇÃO DE SELANTES NO SERVIÇO PÚBLICO?

É difícil falar sobre a visão do selante na saúde pública, independentemente de onde estivermos trabalhando devemos pensar em seguir as novas evidências. Há recomendações de se usar os selantes para prevenção ou terapêutica, independentemente de estarmos no serviço público ou privado.

Muitas vezes somos surpreendidos com comentários como: não se usa mais selantes! O fato é que usávamos sem critérios e selávamos tudo pela frente! Hoje existe uma Prática de Saúde Baseada em Evidências que tenta nortear as indicações.

Veja, usamos mais cimentos ionoméricos como selante hoje do que no passado! Utilizamos mais selantes resinosos para selar lesões incipientes atualmente do que fazíamos há alguns anos!

Temos que fazer a leitura e consequentemente a interpretação de formas corretas e aplicar os novos conceitos, em especial o selamento de lesões de cárie em metade externa de dentina com selante resinoso (forma terapêutica) e o uso do CIV para molares em irrupção, para que nossos pacientes sejam mais beneficiados.

Deveríamos ter protocolos bem definidos e baseados em evidências para serem recomendados tanto no serviço público como privado.

REFERÊNCIAS

Hesse D, Guerriero RVM, Bonifacio CC, Raggio DP, Mendes FM, Imparato JCP . Avaliação clínica e radiográfica do selamento de lesões de cárie. Perionews (São Paulo), v. 2, p. 137-143, 2008.

Hesse D, Raggio DP, Bonifacio CC, Imparato JCP. Avaliação do selamento de lesões de cárie comparado à restauração com resina composta em dentes decíduos.. Stomatos (ULBRA), v. 13, p. 75-85, 2007.

Bakhshandeh A, Qvist V, Ekstrand KR. Sealing occlusal caries lesions in adults referred for restorative treatment: 2-3 years of follow-up. Clin Oral Investig. 2012 Apr;16(2):521-9. Epub 2011 Apr 9.

Rocha RO, Oliveira LB, Raggio DP, Rodrigues CRMD. Cimento de ionômero de vidro como selante de fossas e fissuras. Revista da Associação Paulista de Cirurgiões Dentistas, São Paulo, v. 57, n.4, p. 287-290, 2003.

Kühnisch J, Mansmann U, Heinrich-Weltzien R, Hickel R. Longevity of materials for pit and fissure sealing--results from a meta-analysis. Dent Mater. 2012 Mar;28(3):298-303. Epub 2011 Dec 3.

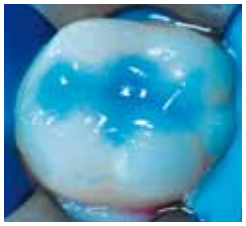

Selante resinoso de fóssulas e fissuras: material efetivo na prevenção de lesões cariosas

Gislaine Denise Czlusniak

Doutora em Odontopediatria, Professora do Departamento de Odontologia da Universidade Estadual de Ponta Grossa – UEPG

Yasmine Mendes Pupo

Doutoranda em Odontologia, na área de concentração de Dentística Restauradora da Universidade Estadual de Ponta Grossa – UEPG

Professora do Curso de Graduação em Odontologia da Universidade Tuiuti do Paraná

yasminemendes@hotmail.com

João Carlos Gomes

Doutor em Dentística Restauradora, Professor do Departamento de Odontologia da Universidade Estadual de Ponta Grossa – UEPG

INTRODUÇÃO

De acordo com os conceitos atuais da Odontologia, uma crescente atenção tem sido dirigida ao diagnóstico precoce da doença cárie dentária, bem como ao aperfeiçoamento de materiais e métodos para a promoção de saúde bucal. Dentro deste contexto, o selante de fóssulas e fissuras vêm contribuindo de forma efetiva e eficaz na filosofia de mínima intervenção. Em geral, as lesões cariosas nas superfícies oclusal e vestibular/lingual são responsáveis por quase 90% dos acometimentos que ocorrem na cavidade bucal de crianças e adolescentes.[4]

A redução das lesões cariosas foi possível com o advento dos tratamentos à base de fluoretos, juntamente com a maior conscientização da população com respeito à necessidade de técnicas de higiene bucal e ao emprego de dietas menos cariogênicas. Entretanto, essas medidas conferem maiores benefícios às superfícies lisas, deixando de atuar de maneira satisfatória nas superfícies oclusais.

A alta suscetibilidade destas áreas ao desenvolvimento de processos cariosos está diretamente relacionada com a morfologia de fóssulas e fissuras, que apresentam uma grande variação quanto à forma e profundidade, sendo geralmente estreitas e tortuosas, com invaginações irregulares, onde o biofilme dental é retido mecanicamente. Além disso, estas regiões podem não ser protegidas pelos efeitos preventivos de fluoretos sistêmicos e tópicos,[5] a falta de acesso a saliva no interior da fissura, não permitindo a remineralização de lesões incipientes.[2] Dessa forma, surgiu a necessidade de proteger a superfície oclusal, sendo que durante anos foram propostos inúmeros e variados procedimentos. Atualmente a constatação da importância do uso do selante, em clínica particular ou no nível de saúde pública é inquestionável, já que as evidências científicas comprovam sua efetividade. Os selantes são a técnica mais eficaz para prevenir a ocorrência de processos cariosos de fóssulas e fissuras e sua relação custo-eficácia, naturalmente, baseia-se na retenção.[5]

Os selantes dentários atuam como protetores do crescimento de bactérias que promovam a lesão de cárie em fossas e fissuras dos dentes posteriores, devendo ser aplicados em superfícies oclusais dos dentes em risco.[1] As crianças que têm seus dentes posteriores protegidos pelos selantes, em geral, são menos expostos à doença cárie dentária em cicatrículas e fissuras.[1] Desta forma, teve-se como objetivo apresentar um caso clínico de aplicação de selante resinoso.

RELATO DO CASO

Paciente com 6 anos de idade, gênero masculino, leucoderma, que apresentou-se a clínica de Odontopediatria da Universidade Estadual de Ponta Grossa com indicação para aplicação de selantes resinosos nos primeiros molares permanentes, devido à presença de profundas fóssulas e fissuras, além da dificuldade de higienização nessas regiões.

1.

2.

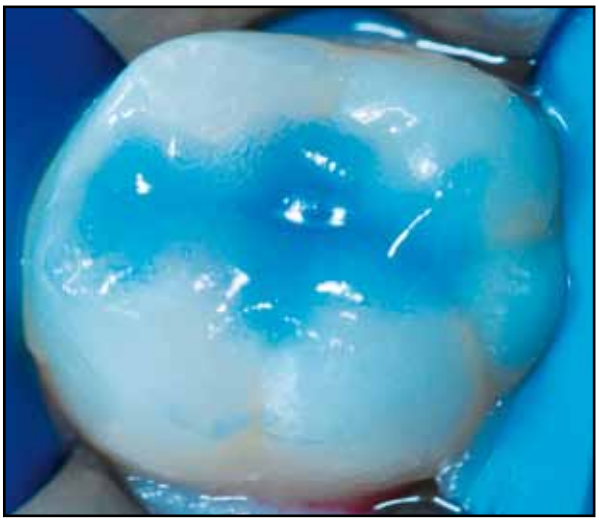

3.

1. Aspecto inicial, após profilaxia prévia do dente 46.
2. Isolamento absoluto do dente 46, utilizando o grampo ASH – A.
3. Condicionamento do esmalte com ácido fosfórico 37% por 30 segundos, lavagem abundante pelo mesmo tempo e secagem.

Após anamnese e exame clínico detalhado, orientou-se o paciente da importância e de como deveria proceder para a realização de adequada escovação. A seguir, checou-se os contatos oclusais observando-se que não havia zonas de interferência oclusal nas regiões de fóssulas e fissuras. Realizou-se uma profilaxia prévia com pedra-pomes e água, lavagem e secagem das superfícies, deixando em condições adequadas para realização do selamento das fóssulas e fissuras (Fig. 1). Realizou-se o isolamento absoluto (Fig. 2) e complementação da profilaxia realizada para limpeza da superfície, com auxílio de taças ou escovas. Aplicou-se o condicionador de ácido fosfórico a 37% (Condac 37 - FGM) por 30s, lavou-se abundantemente e secou-se a superfície (Fig. 3).

A seguir, foi realizada a técnica modificada para aplicação de selante resinoso Prevent (FGM Produtos Odontológicos, Joinville, SC, Brasil), fotopolimerizável, com carga e matizado, com aplicação prévia do sistema adesivo Ambar (FGM Produtos Odontológicos, Joinville, SC, Brasil) para melhorar a penetração mecânica na estrutura adamantina (Fig. 4). Adaptou-se a ponteira de aplicação na seringa de Prevent, aplicou-se a resina por toda a área de fóssulas e fissuras (Fig. 5), evitando as regiões de interferência oclusal e realizou-se a fotoativação por 20s, conforme as recomendações do fabricante. Após a remoção do isolamento, checou-se novamente a oclusão e realizou-se os desgastes com pontas abrasivas (Figs. 6-7).

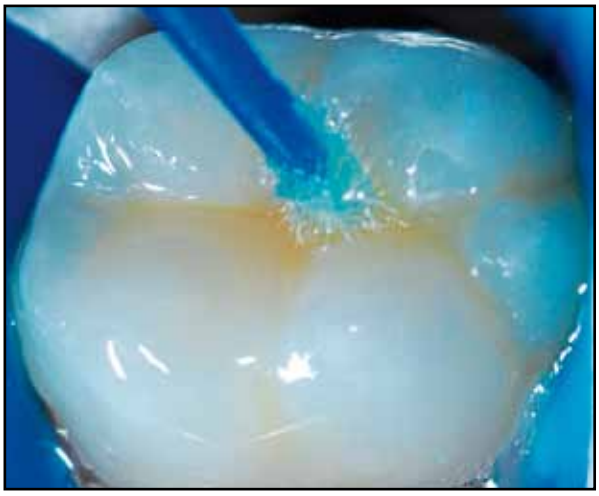

4.

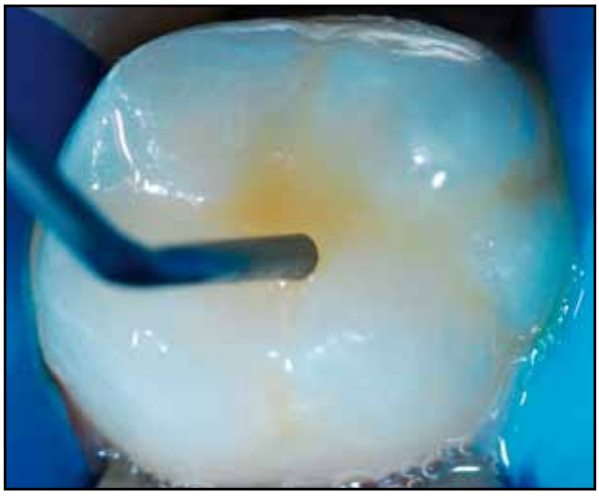

5.

6.

7.

4. Aplicação do sistema adesivo Ambar (FGM Produtos Odontológicos, Joinville, SC, Brasil) e fotoativação por 10 segundos.
5. Aplicação do selante resinoso Prevent (FGM Produtos Odontológicos, Joinville, SC, Brasil) na região de fóssulas e fissuras e fotoativação por 20 segundos.
6. Após inspeção clínica e remoção do isolamento absoluto, realizou-se o ajuste oclusal.
7. Aspecto final após os ajustes necessários.

DISCUSSÃO

Progressos significativos têm sido feitos na prevenção da doença cárie dentária em crianças e adolescentes ao longo dos últimos 30 anos.[5] O novo paradigma para a Dentística Restauradora, atualmente, não está na qualidade das restaurações, mas nos procedimentos preventivos da estrutura dentária sadia,[3] definindo um plano de tratamento com uma técnica preventiva adequada para cada caso. Assim, a necessidade da realização de um correto diagnóstico, com adequada acuidade visual, em um campo limpo e iluminado, com instrumentos apropriados e/ou modificados se necessário e sem exercer pressão excessiva, além do discernimento do risco de cárie de cada paciente.

Basicamente, o selante pode ser resinoso ou ionomérico. O presente relato de caso clínico foi realizado com a utilização do selante da FGM, com carga, fotopolimerizável e matizado. O selante resinoso é um material à base de BIS-GMA, auto ou fotopolimerizável, com ou sem carga, incolor ou matizado e ainda, com ou sem flúor incorporado na sua composição química. O mais importante é a indicação correta para seu uso, ou seja, para pacientes infantis com atividade de cárie, fissuras profundas, dentes irrompidos há menos de 2 anos, dentro da janela de infectividade, com maior acúmulo de biofilme dental, pouca habilidade psicomotora na escovação, e consequentemente, com maior risco de desenvolvimento da lesão de cárie. Quanto à técnica de sua utilização, esta deve ser criteriosa e seguir a bula do fabricante, garantindo a retenção, efetividade e longevidade do material.

É importante salientar que a adição do uso do adesivo previamente ao selante com carga, é justamente para melhorar a penetração mecânica na estrutura adamantina. Sabe-se que a incorporação de carga inorgânica proporciona mais resistência mecânica, mas compromete a penetração nas fissuras pela maior viscosidade. Desta forma, procurou-se neste caso clínico utilizar o conhecimento da Dentística contemporânea.

Também é imprescindível a proservação, com acompanhamento clínico e radiográfico periódico e, se necessário, reparos que garantam a integridade do selante resinoso e ainda saúde para as crianças e dentes invioláveis, já que a saúde e o bem-estar começam pela boca.

CONCLUSÃO

A promoção de saúde é de responsabilidade de todos os profissionais que se dedicam a busca do equilíbrio na qualidade de vida do ser humano. Por isso, o cirurgião-dentista inserido neste contexto educativo-preventivo, deve lançar mão das ferramentas necessárias e ao mesmo tempo, evitar sobre-tratamentos desnecessários. Desta forma, o selante deve ser utilizado de forma criteriosa e precisa, somando de forma positiva com outras medidas efetivas no controle químico-mecânico do biofilme dental.

AGRADECIMENTOS

À FGM Produtos Odontológicos por ceder os materiais necessários para a execução deste trabalho.

REFERÊNCIAS

1. Bendinskaite R, Peciuliene V, Brukiene V. A five years clinical evaluation of sealed occlusal surfaces of molars. Stomatol Baltic Dental Maxillofac J. 2010; 12: 87-92.
2. Feldens EG, Feldens CA, Araújo FB, Souza MA. Invasive technique of pit and fissure sealants in primary molars: a SEM study. J Clin Pediatr Dent. 1994;18:187-90.
3. Marino AC, Rego MA. Diagnóstico de cárie oclusal e indicação de selamentos de cicatrículas e fissuras. Rev Biocienc. 2002; 8(2): 59-67.
4. Ripa LW, Leske GL, Sposato A. The surface specific caries pattern of participants in a school-based fluoride mouthrinse program with implications for the use of sealants. J Public Health Dent. 1985; 45(2): 90–94.
5. Strassler HE, Grebosky M, Porter J, Arroyo J. Success with pit and fissure sealants. Dent Today. 2005; 24(2): 124-140.

UM BRILHO REVELA UM SORRISO.

www.fgm.ind.br

LÍDER EM CLAREAMENTO

- *Agentes dessensibilizantes:*
  Nitrato de Potássio e Fluoreto de Sódio.
- *pH neutro:*
  evita sensibilidade e desmineralização do esmalte dental.
- *Alto teor de água:*
  evita a desidratação dental.
- *Excelente viscosidade:*
  não escorre da moldeira.
- *Molhabilidade ideal:*
  melhor penetração na estrutura dental.
- *Maior rendimento:*
  3g cada seringa, rende até 9 aplicações.

Clareador Caseiro à base de Peróxido de Carbamida, nas concentrações 10%, 16% e 22%.

Disponível em Kit, Mini Kit e seringas avulsas.

Você merece.

Eugenio Jose Garcia

DDS, MS, PhD

Odontólogo, Facultad de Odontologia, Universidad Nacional de Córdoba, Argentina

Mestre em Dentística Restauradora, Universidade Estadual de Ponta Grossa, Brasil

Doutor em Materiais Dentários, Universidade de São Paulo, Brasil

eugenegarcia11@hotmail.com

Tratamento de calcificação distrófica por clareamento externo

RESUMO

O clareamento externo é uma alternativa bastante conservadora, especialmente nos casos em que há uma dificuldade de acesso ao sistema de canais radiculares, oferecendo resultados altamente satisfatórios. O presente caso clínico mostra uma paciente que apresentava alteração de cor nos incisivos centrais superiores devido a um trauma, sendo que num deles era decorrente de calcificação. O tratamento consistiu em trinta dias de clareamento caseiro supervisionado, a partir do uso de moldeira com o gel de peróxido de carbamida a 22%.

PALAVRAS CHAVE

Clareamento dental, calcificação pulpar, peróxidos.

INTRODUÇÃO

Entre as causas de manchamento o traumatismo dental constitui um dos principais fatores, sendo os incisivos centrais superiores os dentes mais susceptíveis. Como resposta ao trauma o complexo dentino-pulpar pode responder com necrose pulpar, reabsorções radiculares ou com um processo de calcificação distrófica, resultando também num escurecimento coronário que pode variar do amarelo ao marrom.[1]

O clareamento dental é o tratamento mais conservador para resolução de manchamento dentário quando comparados a restaurações de resina, facetas ou coroas.[2] Entre as técnicas mais utilizadas se encontra a introduzida por Haywood e Heymann, consistindo no uso de peróxido de carbamida em baixas concentrações dentro de moldeiras plásticas individualizadas.[3]

O grau de clareamento é influenciado por diversos fatores, tais como: concentração do gel, capacidade do gel de atingir as partículas cromóforas, quantidade de aplicações do gel e a duração dessas aplicações, entre outros.[4] O presente trabalho relata um caso clínico onde o clareamento caseiro com peróxido de carbamida 22% foi utilizado para o tratamento do manchamento causado por calcificação distrófica.

RELATO DE CASO CLÍNICO

Mulher de 26 anos de idade procurou tratamento por estar insatisfeita com a coloração de seus incisivos centrais superiores. A mesma relatou que aos 9 anos de idade sofreu um trauma que provocou a fratura do ângulo do incisivo esquerdo. O fragmento foi reposicionado e feito uma colagem. Com o passar do tempo os dentes começaram a ficar escuros, mas sem nenhum tipo de sintoma pulpar. Ao exame clínico somente o incisivo superior direito se apresentou sem vitalidade (Fig. 1). Na avaliação radiográfica, observou-se a calcificação total da câmara pulpar e do canal radicular do elemento 11, sem a presença de lesão periapical (Fig. 2). As fotografias iniciais foram realizadas inclusive com a escala de cor, não somente para registro do profissional, como também para o acompanhamento do tratamento e motivação por parte do paciente. Para a avaliação de cor foi utilizada a escala de cores Vita Classica (Vita Zahnfabrik, Bad Säckingen, Alemanha) organizada em ordem decrescente de valor, do maior (B1) para o menor (D4) (Fig 3).

Foi indicado o tratamento clareador com peróxido

1.

2.

3a.

3b.

3c.

1. Caso clínico inicial
2. Exame radiográfico inicial.
3. Registro inicial da cor.

4a.

4b.

4c.

5a.

5b.

4. Confecção da moldeira individualizada com reservatório (a-b). Moldeira posicionada em boca (c).
5. Pode-se comparar a cor inicial (a) e após finalizado o clareamento dental (b).

de carbamida 22% (Whiteness Perfect, FGM Produtos Odontológicos, Joinville, SC, Brasil) para ser usado no período noturno. Para isso foi realizada previamente a moldagem da arcada superior com alginato. Sobre o modelo de gesso obtido, foram criados reservatórios com a resina de barreira gengival (Top Dam, FGM) nos dentes a tratar (incisivo superior direito e esquerdo), a partir de placas de etileno-acetato de vinila com 1 mm de espessura (Whiteness, FGM). O recorte das moldeiras foi realizado com 2 a 3 mm de excesso sobre a margem gengival principalmente para garantir sua adaptação e estabilidade devido à flexibilidade que elas possuem (Fig. 4).

A paciente foi instruída a realizar uma boa higiene bucal previamente ao uso das moldeiras com o gel clareador durante a noite. Após seu uso, a moldeira deve ser removida, lavada e guardada seca em caixas plásticas.

A avaliação de cor ocorreu no início e após cada semana de tratamento permitindo assim aferir a variação da cor em unidades de cores da escala. Ao início do tratamento a paciente apresentava incisivo superior esquerdo na cor A3 e o incisivo superior direito na cor (A3,5). A cor A1 (similar aos dentes vizinhos) foi atingida após 10 dias de clareamento caseiro para o incisivo superior esquerdo (Fig. 5) e após 30 dias para o incisivo superior direito. A paciente também relatou que teve um momento de sensibilidade leve e espontânea somente no segundo dia de tratamento, portanto não foi tomada nenhuma medida a respeito.

DISCUSSÃO

Na literatura encontram-se divergências em relação ao tratamento de dentes com calcificação distrófica para evitar problemas a nível apical; dividindo-se entre os que recomendam ou não o tratamento de canal. Além das questões biológicas, é importante remarcar que o tratamento de canal ou o simples acesso palatino podem levar ao enfraquecimento da estrutura dental e/ou acidentes como perfuração coronária ou radicular.[5]

Da mesma forma, a resolução estética da calcificação distrófica por meio de facetas ou coroas implica um desgaste das estruturas dentais, além de acrescentar um maior tempo e custo operatório ao tratamento.[1]

O uso do clareamento externo supervisionado com peróxidos de baixa concentração constitui uma alternativa eficiente, conservadora, de baixo custo e independentemente da sua longevidade, não interferirá com a realização de outros procedimentos mais invasivos caso o resultado não seja satisfatório.[6]

Apos 30 dias de clareamento os dentes tratados atingiram seu ponto de saturação, obtendo a mesma cor que os incisivos superiores laterais (dentes controle). Devido a isto, não se prosseguiu com o clareamento dos demais elementos dentários para não correr o risco de obter uma cor mais clara nestes (*overbleaching*) e assim continuar com a diferença de tonalidades no setor anterior.

CONCLUSÃO

O uso de um agente clareador à base de peróxido de carbamida a 22% permitiu obter um resultado estético satisfatório e ultraconservador para o tratamento de calcificação distrófica por meio da técnica de clareamento externo caseiro supervisionado.

REFERÊNCIAS

1. Pedorella CA, Meyer RD, Woolard GW. Whitening of endodontically untreated calcified anterior teeth. Gen. Dent. 2000; 48(3):252- 5.
2. Cardoso PC, Reis A, Loguercio A, Vieira LC, Baratieri LN. Clinical effectiveness and tooth sensitivity associated with different bleaching times for a 10 percent carbamide peroxide gel. J Am Dent Assoc. 2010; 141:1213-20.
3. Haywood VB, Heymann HO. Nightguard vital bleaching. Quintessence Int. 1989; 20:173-6.
4. Joiner A. The bleaching of teeth: a review of the literature. J Dent. 2006; 34:412-9.
5. Alhadainv HA. Root perforations: a review of literature. Oral Surg. Oral Med. Oral Pathol. 1994; 78(3): 368-74.
6. Silva RVD, Muniz L. Clareamento externo para dentes com calcificação distrófica da polpa: relato de caso clínico. R. Ci. Méd. Biol. 2007; 6(2):247-51.

Kits

- *04 seringas de gel clareador contendo 3g cada;*
- *04 ponteiras para aplicação do gel;*
- *01 porta moldeira;*
- *01 cartão próxima consulta;*
- *Instruções para o paciente e profissional.*

White Class. Tecnologia do tempo.

*Apenas 30 minutos.**

Clareamento dental à base de peróxido de hidrogênio para uso caseiro. Promove segurança e conforto. Contém cálcio, nitrato de potássio, fluoreto de sódio.

Disponível também em seringas avulsas

**30 minutos diários para a concentração de 10%*

Você merece.

Angelica De Oliveira Urbano

Acadêmica do 8° período de Odontologia da Universidade José do Rosário Vellano – UNIFENAS, Campus de Alfenas, MG

Vitor Alexandre Marinho

Mestre e Doutor em Dentística; professor responsável pelas disciplinas de Dentística da Universidade José do Rosário Vellano, Unifenas, Campus Alfenas, MG

Clareamento dental como forma de melhoria estética - Relato de caso clínico

RESUMO

A alteração de cor dos dentes é um aspecto esteticamente negativo. O estudo das técnicas de clareamento é importante porque se tenta buscar maiores informações a respeito de técnicas que são atualmente utilizadas na prática clínica. A técnica de clareamento dental tem sido uma alternativa conservadora para a recuperação da estética, tanto para dentes vitais quanto para os dentes desvitalizados, escurecidos ou manchados. A perda discreta da translucidez pode ser revertida pela obturação adequada da câmara pulpar. O endodontista deve estar ciente de que a aplicação da técnica endodôntica e a escolha da medicação intracanal e material obturador são de grande importância para prevenir a alteração de cor da coroa dental após o tratamento e a obturação do canal. Após a remoção da polpa dental, o dente pode perder a sua translucidez, principalmente por causa da desidratação dos tecidos dentais. O objetivo deste trabalho foi o de realizar um levantamento da bibliografia e relatar o caso clinico descrito a seguir. Paciente com 22 anos de idade, sexo feminino com queixa estética. Foi realizado um clareamento dental caseiro utilizando o produto a base de peróxido de hidrogênio 7,5%, White Class (FGM- Produtos Odontológicos), associado à remodelação de detalhes estéticos com resina composta, com bons resultados dentro de um tempo de tratamento adequado.

PALAVRAS CHAVES

Clareamento dental caseiro; Peróxido de hidrogênio; Estética.

INTRODUÇÃO

A técnica de clareamento dental tem sido uma alternativa conservadora para a recuperação da estética, tanto para dentes polpados quanto para os dentes despolpados, escurecidos ou manchados (SAMPAIO et. Al., 2010).

A perda discreta da translucidez pode ser revertida pela obturação adequada da câmara pulpar. O endodontista deve estar ciente que a aplicação da

técnica endodôntica e a escolha da medicação intracanal e material obturador são de grande importância para prevenir a alteração de cor da coroa dental após o tratamento e a obturação do canal. Após a remoção da polpa dental, o dente pode perder a sua translucidez, principalmente por causa da desidratação dos tecidos dentais (ERHARDT et. al., 2003).

O clareamento dental caseiro vem sendo amplamente usado na Odontologia, entretanto algumas dúvidas permanecem quanto à sua utilização. Por motivos estéticos, as restaurações pré-existentes precisam ser trocadas após o término do clareamento, uma vez que podem contrastar com a arcada dental já clareada (INGER; FREIRE, 2000).

Segundo Baratieri (1996), as formas de tratamentos estéticos têm ocupado lugar de destaque na Odontologia moderna. Atualmente a exposição das pessoas têm sido fatores decisivos nesse mundo globalizado, nessa progressão na medida em que são enfocados conceitos de beleza e saúde como sinônimos de dentes brancos e alinhados.

Rodrigues Junior et al (2002) relatam que desde sua introdução, em 1989, por Heymann & Haywood, a técnica do clareamento dental caseiro vem sendo rotineiramente utilizada. Esta técnica consiste na auto-aplicação de um gel à base de peróxido de carbamida ou peróxido de hidrogênio, através de uma moldeira plástica, sob a supervisão do Cirurgião-dentista. Apesar de demandar maior período de tempo em relação ao clareamento em consultório e depender da colaboração do paciente, sua eficácia e sua segurança têm justificado o seu emprego. Nesse contexto, um dos tratamentos odontológicos estéticos mais requisitados e efetivos é o clareamento dental de dentes vitais escurecidos.

A técnica mais utilizada para o clareamento de dentes vitais é a do clareamento caseiro, que se destaca por seu baixo custo, segurança pelo uso de agentes clareadores em baixa concentração e resultados efetivos após três a quatro semanas. Recentemente, o peróxido de hidrogênio passou a ser usado para o clareamento caseiro com diferentes concentrações e modos de aplicação, tais como o uso diurno da moldeira e de tiras adesivas impregnadas de clareador (MARSON et. al., 2008).

O estudo das técnicas de clareamento é importante para que se tenha maiores informações a respeito de procedimentos que são atualmente utilizadas na prática clínica. O clareamento dental caseiro é um procedimento clínico eficiente que vem ganhando popularidade por se tratar de um método simples, conservador e apresentar um custo relativamente baixo. Este trabalho tem o objetivo de descrever uma técnica de clareamento dental caseiro apresentando desde o planejamento estético até a conclusão do tratamento, descrevendo técnica, materiais utilizados e resultado alcançado.

REVISÃO DE LITERATURA

Avaliando a situação clínica atual do clareamento, Hirata et al. (1997) relembraram que a técnica de clareamento dental é conhecida pela humanidade desde o Egito antigo onde se misturavam abrasivos ao vinagre para

clarear os dentes. Outros produtos como o ácido oxálico, ácido clorídrico isolado ou associado ao éter, foram posteriormente utilizados.

O peróxido de hidrogênio foi introduzido na Odontologia por volta de 1885, por Harlan, e constitui o ingrediente ativo mais comumente utilizado no clareamento dental interno. Este composto pode ser encontrado isoladamente ou produzido pela reação química do peróxido de carbamida ou perborato de sódio (PLOTINO et al., 2008).

Agentes clareadores: mecanismo de ação

O dente apresenta uma estrutura policromática e sua cor é estabelecida pela dentina, resultando em uma cor amarela nos dentes permanentes. Com o passar dos anos, o esmalte sofre desgastes, e por sua vez, a dentina torna-se mais espessa pela deposição de camadas reparadoras, tornando os dentes mais escuros, caracterizando o escurecimento fisiológico, que responde bem ao clareamento caseiro (BARATIERI et al., 2001).

Levando em conta a teoria de mínima intervenção relatada por Rodrigues Junior et al. (2002), o clareamento de dentes vitais é uma alternativa preferível ao desgaste de estrutura dentária sadia para confecção de facetas estéticas nos casos de manchamentos intrínsecos. Casos de clareamento bem sucedidos de dentes descoloridos por dentinogênese imperfeita, fluorose e até graus moderados de pigmentação por tetraciclina, são encontrados na literatura. (BARATIERI, 1996).

Muitos estudos *in vitro* e *in vivo* têm demonstrado a eficácia de soluções clareadoras com variadas concentrações, com peróxido de hidrogênio ou peróxido de carbamida usada como ingrediente ativo primário (FARIA et al., 2003).

Com relação ao uso de peróxido de hidrogênio ou peróxido de carbamida, as suas respectivas indicações estariam relacionadas ao tempo de uso diário previsto para cada paciente. O peróxido de hidrogênio estaria indicado para uso de até uma hora diária e o peróxido de carbamida por períodos maiores. Essa indicação está

1.

2.

3.

4.

Figura 1: Foto inicial.
Figura 2: Produto a base de peróxido de hidrogênio 7,5%, White Class (FGM - Produtos Odontológicos).
Figura 3: Prova da moldeira de acetato inferior.
Figura 4: Prova da moldeira de acetato superior.

relacionada ao tempo de degradação apresentado por cada tipo de gel clareados (KOSE; LOGUERCIO, 2012).

De acordo com Carneiro Junior et al. (2010), atualmente temos três técnicas principais de clareamento para dentes vitais, para serem utilizadas com supervisão. São o clareamento com moldeira utilizando clareadores com concentração mais baixa, como Peróxido de carbamida a 10, 16 ou 22% e Peróxido de hidrogênio a 6 ou 7,5%; clareamento de consultório utilizando géis de peróxido de hidrogênio com concentrações de 20 a 35% e a associação das duas técnicas na procura de economia, eficiência e longevidade dos resultados clareadores.

RELATO CASO CLÍNICO

Paciente 22 anos, sexo feminino, tinha como queixa principal a cor amarelada de seus dentes (Figura 1). Foi realizado um clareamento dental caseiro utilizando o clareador à base de peróxido de hidrogênio 7,5%, White class (FGM- Produtos Odontológicos) (Figura 2). Ao iniciar o tratamento foi realizada a seleção da cor dos dentes sendo a referência a cor A3 da Escala Vita. Em seguida foram feitos os moldes da arcada superior e inferior com alginato para obtenção dos modelos de gesso e então confeccionar as moldeiras de acetato (Figura 3 e 4).

Em uma segunda sessão foi feita a prova das moldeiras verificando sua adaptação, cobrindo toda a coroa do dente e uma parte do tecido gengival com a função de promover um aumento na estabilidade da moldeira e o vedamento marginal. O paciente foi orientado quanto à forma de aplicação, tempo, período e frequência de uso. Sendo usada uma pequena porção de material clareador na moldeira, uma hora por dia durante 15 dias. O clareamento foi feito uma arcada por vez. O paciente foi avaliado a cada sete dias para o controle do tratamento e verificar possíveis queixas por parte do paciente em relação à técnica como sensibilidade dental, irritação gengival ou algum desconforto durante o uso do clareador. (Figuras 5 e 6).

5.

5. Com sete dias de uso do clareador na arcada superior.

6.

7.

8.

9.

6. Com quinze dias de uso na arcada superior e sete dias de uso na arcada inferior.
7. Foto final (com quinze dias de uso na arcada superior e quinze dias de uso na arcada inferior).
8 e 9. Comparação final. Foto inicial (8) e foto final (9).

Foi obtido um resultado satisfatório com resultado do clareamento dos dentes chegando a cor A1 da Escala Vita. O paciente relatou ausência de sensibilidade dental e irritação gengival durante e após o tratamento demonstrando total satisfação com o resultado e a técnica proposta. (Figura 7).

Após uma semana do clareamento foram realizadas pequenas restaurações estéticas na região anterior, regularizando ângulo incisal distal do dente 12, restaurações proximais do dente 22 e substituição de restauração pequena na face mesial do dente 11, complementando o resultado estético proposto.

DISCUSSÃO

O clareamento dental é um dos procedimentos estéticos mais procurados pelos pacientes que buscam uma melhora na aparência do sorriso. O clareamento com a técnica caseira utilizando peróxido de hidrogênio a 7,5% aplicado em moldeiras é um tratamento considerado não invasivo, seguro, eficaz e duradouro, quando bem indicado e supervisionado por um cirurgião dentista (CARNEIRO JUNIOR et al., 2010).

Rodrigues et al (2002) afirmam que antes da realização do tratamento clareador é necessário um criterioso exame clínico e radiográfico para verificar a presença de cárie, dentina exposta, trincas e restaurações desadaptadas, que são fatores que podem influenciar na sensibilidade dental durante e após o tratamento. A sensibilidade é o efeito colateral mais comum decorrente do clareamento dental, porém quando a terapia clareadora é realizada com produtos à base de peróxido de hidrogênio (6 a 7,5%), a sintomatologia é inexistente ou ocorre de forma branda e transitória.

Dentre as técnicas clareadoras segundo alguns autores (Saldanha et al., 2007; Almeida et al., 2011 e Kose; Loguercio, 2012) o clareamento caseiro é a técnica que oferece melhor relação entre sensibilidade e eficácia clareadora, além de apresentar menor custo para o paciente. Neste caso clínico relatado, o tratamento realizado não gerou nenhum tipo de sensibilidade ou desconforto e possibilitou a obtenção da alteração de cor desejada pelo paciente satisfazendo seus desejos.

CONCLUSÃO

Ao final do tratamento proposto, pode-se concluir que a técnica do clareamento caseiro utilizando Peróxido de hidrogênio a 7,5% (White Class – FGM) é efetiva em clarear dentes naturalmente amarelados, produzindo resultados satisfatórios e duradouros.

REFERÊNCIAS

ALMEIDA, L. C. A. G. et al. Clareamento dental caseiro: relato de caso. Revista FGM News., v. 13, p. 61-66, 2011.

BARATIERI, L.N. Clareamento de dentes. In: Baratieri LN, Monteiro Júnior S, Andrada MAC, Vieira LCC, Ritter AV, Cardoso AC. Odontologia restauradora: fundamentos e possibilidades. São Paulo: Santos, 2001.

BARATIERI, L. N. et al. Clareamento Dental. São Paulo: Quintessence, 1996.

CARNEIRO JUNIOR, A. M. et al. Clareamento dental com Whiteness HP: Associação de técnicas sem o uso de fontes de luz. Revista FGM News, v. 12, p. 23-28, janeiro, 2010.

HIRATA, R.; SANTOS, P.C.G.; PEREIRA, J.L.N.; MASSAKI, R.Y. Clareamento de dentes vitalizados: situação clínica atual. JBC, Curitiba, v. 1, n.1, p. 13-21, jan./fev.,1997.

KOSE, C.; LOGUERCIO, A. D. Clareamento dental com White Class 7,5%. FGM News, v.14, janeiro, p. 32-37, 2012.

MARSON, F.C., et al. Efeito do clareamento dental sobre a resistência adesiva do esmalte. RGO., v.56, n.1, p. 33-37, jan./mar. 2008.

PLOTINO, G. et al. Nonvital Tooth Bleaching: a Review of the Literature and Clinical Procedures. Journal of Endodontics, v. 34, n. 4, p. 394-407, Apr. 2008.

RODRIGUES JR., S. et al. Clareamento Dental Caseiro na Dentística de Mínima Intervenção. JBD, Curitiba, v. 1, n. 3, p. 194-200, jul/set. 2002.

SIMÕES, M.P. Efetividade do clareamento caseiro com peróxido de hidrogênio e sua influência na dureza e rugosidade do esmalte. 2008. 55f. Dissertação (Mestrado em Odontologia) – Universidade de Guarulhos, Guarulhos, 2008.

Se trabalhar
com um assistente
já facilita o trabalho,
imagine com três.

Clareador **Whiteness HP Blue**.
O único que vem com um trio de assistentes:

IRMÃS WHITE

Segurança:
- Aumento de íons de cálcio remineralizando o esmalte;
- Redução da sensibilidade dental.

Tecnologia:
- Incorporação do cálcio e estabilidade do pH oferecem praticidade, conforto e segurança.

Praticidade:
- Não necessita a troca do gel;
- Seringas acopláveis facilitando a mistura;
- Aplicação direto da seringa.

LANÇAMENTO VERSÃO REFIL

Disponíveis em Kit e Mini Kit nas concentrações de 20% e 35%.

Você merece. FGM

Maciel Jr

Especialista em Dentística Restauradora pela FOB/USP e mestre em Dentística Restauradora pela UNESP/Araraquara

macieljuniorpg@yahoo.com.br

Clareamento dental com a técnica associada

RELATO DE CASO

O desafio de clareamento de dentes naturalmente escurecidos e em pacientes jovens é relacionado à sensibilidade durante o tratamento independente se é realizado no consultório ou em casa. Esta situação pode ser encontrada no seguinte caso em que um paciente de 18 anos do gênero masculino solicitou uma melhora do seu sorriso por estar insatisfeito com a cor dos seus dentes.

Na avaliação clínica (Figs. 1-4) percebemos que o paciente apresenta dentes com bastante escurecimento (cor 3L1,5 escala Vitapan 3D Master). Em uma simulação e resultado com a cor OM3 (escala Vitapan 3D Master) per-

1.

1. Sorriso inicial.

cebemos a discrepância de cor entre o dente e a escala (Fig. 5). Esta situação mostra um prognóstico não muito satisfatório para alcançarmos o branqueamento requerido. Foi planejado então para o paciente clareamento de consultório com whiteness HP Blue 35% associado com o clareamento caseiro com Whiteness Perfect a 10%.

Após a profilaxia (Fig.6), a barreira gengival Top Dam (FGM) foi aplicada sobre o sulco, e o clareador foi imediatamente aplicado (Fig.7). Ao término de 40 minutos podemos visualizar a presença de bolhas resultantes do processo de liberação de oxigênio (Fig.9). Com a moldeira para clareamento já confeccionada (Fig.10) ela é testada na boca do paciente (Fig.11) e as orientações para o clareamento são passadas verbalmente e por escrito ao paciente. Os retornos são agendados semanalmente.

Após 1 semana de uso de Whiteness Perfect 10%

2.

3.

4.

5.

2. Vista intra-bucal.
3. Escolha da cor (3L1,5).
4. Escoha da cor (3L1,5).
5. Comparação com a cor prevista no resultado (OM3).

na arcada superior é possível perceber a efetividade do clareamento (Figs. 12 e 13). O clareamento alcançado após o uso de 3 seringas pode ser visto nas figuras 14 e 15 e após 6 seringas nas figuras 16 e 17.

Ao término do uso do clareador caseiro foi realizado o polimento com pasta diamantada Diamond Excel com um disco de feltro Diamond Flex (Figs. 18 e 19) e aplicação de flúor neutro por 1 minuto (fig. 20).

Na figura 21 podemos visualizar o resultado alcançado em comparação com a cor escolhida inicialmente, na figura 22 podemos ver a cor atual OM3 correspondente ao nosso planejamento inicial. Nas figuras 23 a 25 podemos ver o resultado final demonstrando a efetividade do tratamento. Nas figuras 25 e 26 podemos comparar o início do tratamento com o resultado alcançado.

6.

7.

8.

9.

11.

10.

12.

13.

6. Profilaxia.
7. TopDam aplicado sobre o sulco gengival.
8. Aplicação de Whiteness HP Blue 35%.
9. Gel após 40 minutos de aplicação.
10. Moldeira para aplicação do gel Whiteness Perfect 10%.
11. Moldeiras marcadas e sendo provadas em boca.
12 e 13. Resultado após 1 semana de utilização apenas na arcada superior.

14.

15.

16.

17.

14 e 15. Resultado após utilização de 3 seringas.

16 e 17. Resultado após utilização de 6 seringas.

Afaste-se das limitações.

www.fgm.ind.br

Você merece.

FGM

18.

19.

20.

21.

22.

23.

24.

25.

26.

18. Pasta diamantada para polimento.
19. Disco de feltro Diamond Flex para polimento com a pasta diamantada.
20. Flúor neutro aplicado sobre os dentes.
21. Comparação com a cor escolhida inicialmente.
22. Resultado final alcançado.
23 e 24. Vista intra-bucal do resultado alcançado.
25. Sorriso inicial.
26. Sorriso final.

Whiteness HPmaxx.
O único com bloqueador de calor.

Acompanha solução neutralizante.

Peróxido de hidrogênio 35% para uso em consultório

Disponível nas versões Kit e Mini Kit.

Sistema de mistura no momento do preparo que evita o desperdício.
Pode ser usado em arcadas inteiras ou dentes individuais.
Indicado para dentes vitais e não vitais.

www.fgm.ind.br

Você merece.

FGM

Jorge Eustáquio

Mestrando em Dentística pelo CPO São Leopoldo Mandic - Campinas - SP

Professor dos Cursos de Especialização em Dentística e Prótese - ABO - Maceió - AL

Coordenador do Curso de Laminados Cerâmicos - ABO - Maceió - AL

Conselheiro Científico da Revista Prothesis Laboratory in Science - Editora Plena

Ilana Pais Tenório

Aluna do Curso de Especialização em Dentística pelo CETAO – São Paulo – SP

Monitora do Curso de Aperfeiçoamento em Dentística – NEO Odontologia – Maceió – AL

Clareamento dental pela técnica de consultório – Sistema Whiteness HP Maxx

RELATO DE CASO

Paciente LG, 28 anos de idade, sexo masculino, compareceu a clínica apresentando a intenção de que fosse feito clareamento dental em seus dentes. Durante a anamnese, o paciente relatou que havia realizado tratamento ortodôntico e que os braquetes haviam sido removidos a poucos dias. Também informou que tinha um grau leve de hipersensibilidade dentinária. No momento do exame clínico foram observadas algumas retrações gengivais e também lesões de abfração em alguns elementos dentais.

Este grau de sensibilidade, associado com a necessidade de utilização da contenção ortodôntica removível na arcada superior inviabilizariam a utilização de moldeiras para clareamento pela técnica caseira supervisionada.

Diante desta situação decidiu-se pela utilização de produto clareador pela técnica de consultório, onde a aplicação do produto clareador ficaria res-

1.

2.

3.

4.

1. Fotografia inicial do sorriso do paciente.
2. Tomada inicial de cor com escala Vita Classical, cor A1. Notar que os dentes referência (Incisivos Centrais Superiores) são mais claros que os dentes adjacentes.
3. Afastador labial ArcFlex (FGM) posicionado.
4. Profilaxia prévia com escova de robson e pasta de pedra pomes com água.

trito a áreas de esmalte preservado e por um espaço de tempo curto, não comprometendo o uso da contenção ortodôntica.

5.

6.

5. Aplicação da barreira gengival Top Dam (FGM). Observar a cobertura cuidadosa das regiões de retração gengival.
6. Proteção gengival e radicular obtida pela aplicação da barreira Top Dam (FGM).

topdam
Barreira gengival fotopolimerizável.

• Auxilia no isolamento absoluto
• Evita infiltração de saliva ou sangue
• Fácil aplicação, fácil remoção

www.fgm.ind.br

Você merece.

FGM

7.

8.

9.

10.

11.

12.

13.

14.

15.

16.

17.

18.

7 e 8. Proporcionamento do material clareador Whiteness HP Maxx (FGM). Foram utilizadas 21 gotas de peróxido para 7 de espessante (proporção 3:1).
9-11. Manipulacão do material.
12. Aplicação do material sobre os dentes, com espátula adequada, presente no kit do Whiteness HP Maxx.
13. Cobertura fina da face vestibular dos dentes com Whiteness HP Maxx (FGM).
14. Remoção do produto com sugador cirúrgico descartável. Foram executadas 3 sessões de clareamento em consultório com 3 aplicações de 15 minutos em cada sessão com Whiteness HP Maxx (FGM).
15. Remoção da barreira gengival após a aspiração do material clareador. Em seguida, foi realizada lavagem abundante do dentes com água, e aplicação de dessensibilizante Desensibilize KF 2% (FGM) sobre as áreas de exposição radicular.
16. Aspecto final do sorriso do paciente 3 dias após as 3 sessões clínicas de clareamento dental em consultório.
17-19. Vista intrabucal, com contraste preto e lateralizada dos dente clareados.

19.

20.

21.

20. Tomada inicial de cor com escala Vita Classical, cor A1.
21. Tomada Final de cor com escala Vita Classical, cor B1. Notar o aspecto mais claro dos dentes em relação a escala. Observar também que a diferença de cor entre os incisivos centrais e os dentes adjacentes não é mais tão perceptível.

CONCLUSÃO

Clareamento dental pela técnica de consultório se mostra uma alternativa bastante eficaz pós tratamento ortodôntico pela impossibilidade do uso de moldeiras para clareamento pela técnica caseira supervisionada devido a presença de contenção ortodôntica removível. Também, desta forma, é evitado que o gel clareador seja aplicado diretamente sobre áreas de exposição radicular como pode ocorrer com o uso de moldeiras.

Maior prevenção e combate a hipersensibilidade dental.

Disponível para uso caseiro ou consultório. Pode ser usado antes, durante ou depois do clareamento, sem interferir no sucesso do tratamento.

Você merece. FGM

Maciel Jr

Especialista em Dentística Restauradora pela FOB/USP e mestre em Dentística Restauradora pela UNESP/Araraquara

macieljuniorpg@yahoo.com.br

A efetividade da técnica associada de clareamento dental

RELATO DE CASO

Os bons resultados demonstrados pelas técnicas clareadoras levou essa paciente do sexo feminino a procurar atendimento para avaliar a possibilidade de branquear os seus dentes. Na análise do sorriso (Foto 1) foi possível verificar não só uma cor escura bem como um desgaste da borda incisal dos incisivos centrais, esta situação também pode ser vista e com uma maior aproximação na foto 2.

Após a avaliação inicial foi decidido que seria feito o clareamento com a técnica associada, portanto procedeu-se a moldagem para confecção de placa clareadora. Em uma próxima sessão foi iniciado o clareamento de consultório sendo o primeiro passo a profilaxia (Foto 3). Também foi decidido clarear primeiro a arcada superior, portanto a barreira gengival foi aplicada somente nesta arcada (Foto 4) e o gel clareador Whiteness HP foi aplicado por 3 vezes consecutivas (Foto 5). Após 1 semana de utilização do Whiteness Perfect 10% a modificação da cor já pode ser percebida (Fotos 6 e 7). Em uma nova

1.

2.

3.

4.

1. Sorriso Inicial da paciente previamente ao clareamento pela técnica mista, aonde é feita uma aplicação de peróxido de hidrogênio a 35% (Whiteness HP) no consultório e a paciente utilizará em casa o peróxido de carbamida a 10% (Whiteness Perfect) por mais uma semana. Depois dessa semana será feito o clareamento nos dois arcos e em seguida ela continuará com o clareamento caseiro.
2. Vista aproximada dos dentes a serem clareados.
3. Profilaxia no arco superior antes do clareamento. Será feito inicialmente somente neste arco seguido da utilização.
4. Aplicação da barreira gengival.

sessão o clareamento com Whiteness HP foi efetuado só que em ambas as arcadas (Fotos 8 e 9). A paciente deu continuidade ao seu clareamento em casa em ambas as arcadas e simultaneamente até completar a utilização de 4 seringas (Foto 10).

Ao final da utilização do gel clareador com moldeira, o polimento com pasta diamantada Diamond Excel com disco de feltro Diamond Flex e aplicação de flúor foram realizados. O resultado final dos procedimentos clareadores pode ser conferido nas fotos 11 e 12.

Passados 21 dias do término do clareamento, a correção da borda incisal foi feita utilizando a resina Opallis, pois o desgaste ocorrido deixou a área de embrasura da região entre incisivos invertida (Foto 13) necessitando uma correção desta área. O condicionador Condac 37 foi aplicado um pouco além da região a ser restaurada (Foto 14) e depois de controlar a umidade e aplicar o adesivo Ambar a inserção dos incrementos foi iniciada com a resina T Blue (Fotos 15 e 16). Na sequência a resina OP foi inserida (Foto 17) e a resina dita de esmalte EB1 foi colocada entre a T Blue e a OP (Foto 18). A última camada aplicada sobre todas as outras foi a resina VH para correção de valor, neste caso alto valor já que se trata de dentes clareado (Foto 19). O resultado restaurador após polimento com brocas de polimento e acabamento mais discos de lixa Diamond Pro pode ser conferido nas fotos 20, 22 e 23 e comparado com a foto 21 que refere-se a situação inicial.

5.

6.

7.

8.

9.

10.

5. Aplicação de Whiteness HP três vezes consecutivas, sendo que entre cada aplicação o gel era aspirado com sugador cirúrgico.
6. Aspecto imediato após 1 semana de utilização de whiteness Perfect aonde é possível verificar o clareamento da arcada superior.
7. Após 1 semana de utilização de Whiteness Perfect.
8. Segunda sessão de aplicação de Whiteness HP, só que em ambas as arcadas.
9. Aplicação do gel em ambas as arcadas.
10. Moldeira para clareamento caseiro em posição.

11.

12.

13.

14.

15.

16.

17.

18.

19.

11. Aspecto final do clareamento após polimento com pasta diamantada e aplicação de flúor.
12. Sorriso após o clareamento
13. Fotografia após 21 dias do término do clareamento demonstrando a situação dos incisivos centrais previamente a restauração de suas incisais.
14. Aplicação de Condac 37.
15. Após aplicação do sistema adesivo um pequeno incremento da resina TBlue foi aplicada na incisal de ambos os incisivos.
16. Resina TBlue aplicada nos incisivos centrais.
17. Resina OP aplicada na borda incisal dos incisivos.
18. Resina EB1 aplicada sobre as resinas previamente colocadas.
19. Resina de alto valor (VH) aplicada como última camada.

20.

21.

22.

23.

20. Fotografia final após polimento e acabamento.
21. Situação inicial antes do clareamento e das restaurações.
22. Situação final após clareamento e restaurações concluídas.
23. Sorriso final da paciente.

Manuseio na medida certa

- Gel com excelente viscosidade.
- Para arcadas inteiras ou dentes individuais.
- Indicado para dentes vitais e não vitais.
- Longevidade nos resultados.

www.fgm.ind.br

Você merece.

FGM

24.

25.

26. Fotografia: Eloísa Silveira.

24-25. Comparativo final. Imagem inicial (24) e final (25).

26. Resultado final.

Duas apresentações com a mesma finalidade. A escolha é sua.

- Alternativa conservadora para dentes escurecidos desvitalizados.
- Técnica de Walking Bleach.
- Duas formulações: Gel e Pó + líquido.

Carlos Augusto Fernandes et al.

Fabiano Araujo

Especialista, Mestre e Doutor em Dentística (UFSC)

Coordenador da Especialização Integrada em Prótese e Dentística da Universidade Tuiuti do Paraná (UTP)

Coordenador dos Cursos de Odontologia Estética da ABO_São José dos Pinhais

Professor Titular de Dentística e Clínica Integrada - Universidade Tuiuti do Paraná (UTP)

Professor do Aperfeiçoamento em Dentística e Prótese Estética da ABO_SJP

fabianoaraujo_@hotmail.com

Mary Aparecida Pereira Heck

Doutorado em Odontologia pela Universidade Federal de Santa Catarina

Professor Adjunto da Universidade Tuiuti do Paraná

A eficácia da técnica de clareamento dental em dente desvitalizado e escurecido

RELATO DE CASO

A despeito da grande evolução da terapia endodôntica, ainda nos dias de hoje, nos deparamos com a difícil tarefa de tratarmos adequadamente dentes com endodontia e que escureceram. Mesmo estando saudável, um dente escuro e visível ao sorrir, pode afetar o bem estar do indivíduo. O presente relato é de uma paciente do gênero feminino que se apresentou com leve grau de escurecimento do dente 11. O tratamento de escolha foi clareamento dentário interno com perborato de sódio, buscando um resultado estético sem danos aos tecidos periodontais. Realizou-se a anamnese e exame radiográfico para verificação da qualidade do tratamento endodôntico. Após o isolamento absoluto do dente 11, removeu-se 3mm do material obturador da entrada do conduto, adequou-se o terço cervical do conduto com fosfato de zinco e em seguida foi realizado o selamento com cimento de ionômero de vidro

1.

1. Aspecto clínico inicial.

para evitar a reabsorção dentinária. A câmara pulpar foi preenchida com a pasta de Whiteness Perborato – FGM misturando 2 porções rasas de perborato de sódio com 1 gota de solução de peróxido de hidrogênio 20%. A seguir, posicionou-se uma bolinha de algodão e realizou-se o selamento da cavidade com material restaurador. Para chegar ao resultado desejado, foram realizadas três sessões, com trocas do material clareador semanalmente durante 21 dias. A restauração foi realizada com resina composta.

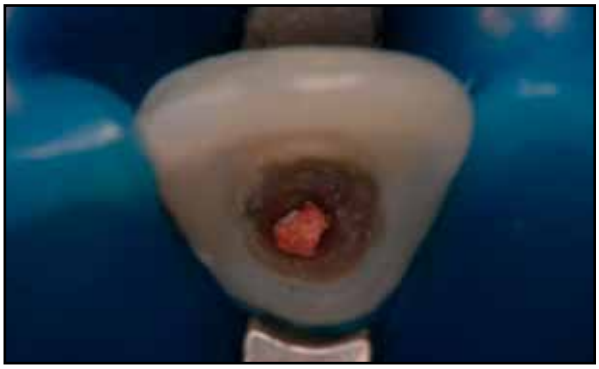

2.

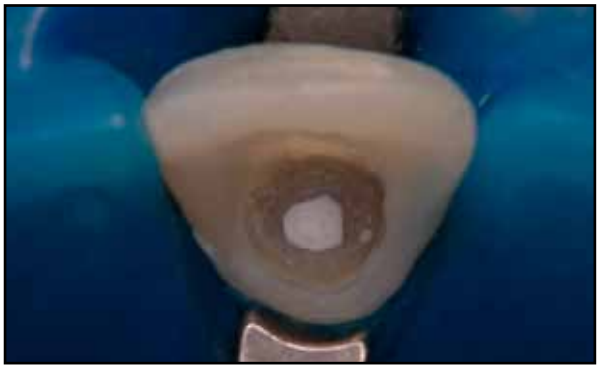

3.

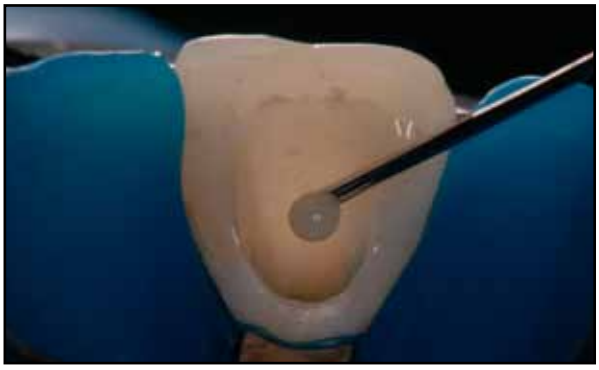

4.

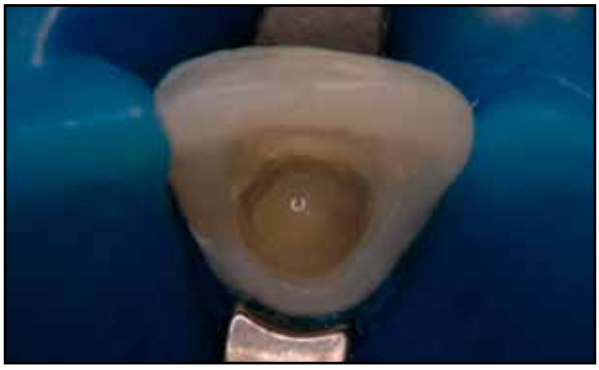

5.

2. Remoção de 3 mm do material obturador da entrada do conduto.
3. Adequação do terço cervical do conduto com fosfato de zinco.
4. Selamento do conduto com cimento de ionômero de vidro para evitar a reabsorção dentinária.
5. Selamento 2 mm abaixo da margem cervical.

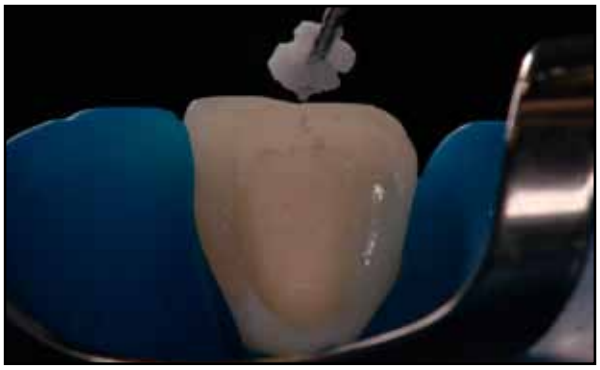
6.

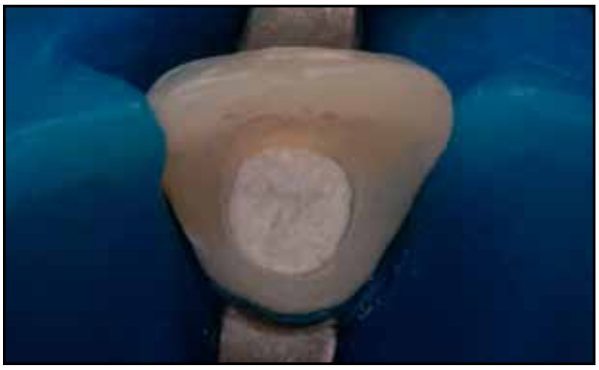
7.

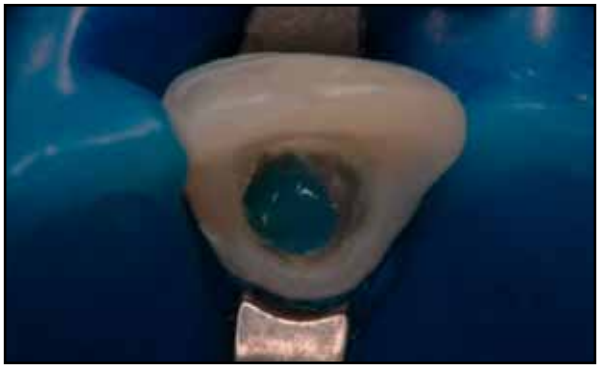
8.

9.

10.

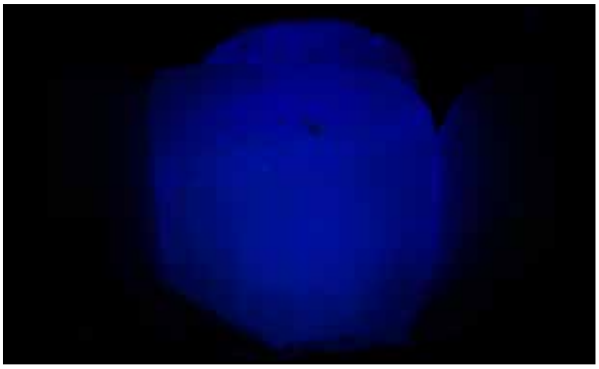
11.

12.

13.

6. Preenchimento da câmara pulpar com a pasta de Whiteness Perborato – FGM.
7. A seguir, posicionou-se uma bolinha de algodão e realizou-se o selamento da cavidade com material restaurador.
8. Após os procedimentos de clareamento, a câmara pulpar foi condicionada com ácido fosfórico 37%.
9. A câmara pulpar foi lavada abundantemente.
10. Aplicação do sistema adesivo.
11. Fotoativação do sistema adesivo por 20 segundos.
12. Aspecto clínico final da restauração por palatal, com posterior checagem da oclusão.
13. Resultado final após 3 sessões de clareamento interno com trocas semanais do produto.

Você pode remover manchas, simples assim.

Whiteness RM. Remoção definitiva de manchas por microabrasão.

- Fácil manuseio
- Não provoca sensibilidade
- Pode ser associado ao clareamento
- Resultados visíveis em uma sessão

Técnica simples, segura e eficaz para a remoção de manchas brancas e castanhas superficiais.

Odebrecht, C

www.fgm.ind.br

Você merece.

FGM

Leonardo Fernandes da Cunha

Mestre e Doutorando em Dentística, Faculdade de Odontologia de Bauru – Universidade de São Paulo

cunha_leo@yahoo.com.br

José Mondelli

Professor Titular do Departamento de Dentística, Endodontia, e Materiais Dentários, Faculdade de Odontologia de Bauru - Universidade de São Paulo

Adilson Yoshio Furuse

Mestre e Doutor em Dentística, Faculdade de Odontologia de Bauru - Universidade de São Paulo

Professor do Mestrado Profissional em Odontologia Clínica - Universidade Positivo

Microabrasão com Whiteness RM para remoção de manchas hipoplásicas do esmalte

RESUMO

As hipoplasias de esmalte apresentam diversas etiologias e tratamentos descritos na literatura. Recentemente, a microabrasão de esmalte tem sido uma alternativa segura, eficaz, conservadora e, especialmente, com bom resultado estético. Além disso, não apresenta recidiva e pode ser realizada em uma única sessão de atendimento. Diferentes materiais podem ser empregados na utilização dessa técnica, sendo de responsabilidade do profissional selecionar o material adequado. Assim, este trabalho apresenta uma sequência clínica para a remoção de hipoplasias do esmalte através de microabrasão com pasta de ácido clorídrico com carbeto de silício.

PALAVRAS-CHAVE

Hipoplasia do esmalte, microabrasão do esmalte, estética dentária.

INTRODUÇÃO

As alterações das estruturas dentárias podem apresentar várias causas,[1] assim variando quanto as suas colorações, profundidade e à extensão. Clinicamente, na maioria das vezes são manchas brancas e opacas. Quando essas manchas são superficiais, a microabrasão do esmalte é o tratamento de eleição.[2,5]

A técnica da microabrasão do esmalte, descrita por Croll e Cavanaugh (1986), indica a remoção da camada alterada superficial do esmalte, por meio da ação conjunta de um agente erosivo (ácido) e um agente abrasivo (pedra-pomes ou carbeto de silício), expondo, assim, uma camada mais profunda de esmalte com características normais.[3,4] Com o passar dos anos a técnica foi

sendo aprimorada e, atualmente, pode ser realizada com diferentes materiais. Tanto o ácido clorídrico associado com o carbeto de silício, como uma pasta preparada com ácido fosfórico em gel e pedra-pomes em porções volumétricas iguais, têm sido recomendados para a técnica de microabrasão.[3,7]

A facilidade e rapidez de execução da técnica são essenciais para a aceitação de uma técnica por parte dos profissionais. Além disso, os resultados estéticos da forma mais conservadora possível são fundamentais.[12]

Considerando os aspectos descritos acima, o objetivo desse trabalho é apresentar um caso clínico empregando a técnica da microabrasão do esmalte para remoção de manchas brancas hipoplásicas.

RELATO DO CASO

Paciente do gênero feminino, 27 anos, procurou atendimento odontológico apresentando pequenas manchas hipoplásicas nos incisivos central e lateral superiores, o que gerava descontentamento da paciente em seu sorriso (Figuras 1 e 2). Após anamnese e exame clínico, foi proposto como forma de tratamento a técnica de microabrasão do esmalte.

Inicialmente foi realizada profilaxia, e em seguida, foi feito o isolamento do campo operatório com dique de borracha (Figura 3). Para execução do procedimento de microabrasão foi feita a aplicação do produto a base de ácido clorídrico 6% e carbeto de silício (Whiteness RM – FGM Produtos Odontológicos) conforme as instruções do fabricante (Figuras 4 a 6). O ácido presente na pasta atua como desmineralizante, enquanto em baixa rotação, com borrachas abrasivas de forma intermitente, por alguns segundos, desgastam-se alguns micrometros da estrutura alterada. Uma das manchas persistiu e por isso uma segunda aplicação foi realizada da mesma forma descrita anteriormente. Entre as aplicações, os dentes foram lavados abundantemente para retirada da pasta. O resultado após a segunda aplicação pode ser observado na figura 7.

Ainda sob isolamento absoluto, foi feita a aplicação de fluoreto de sódio neutro Flúor care (FGM) durante 1 minuto (Figura 8). Imediatamente antes da remoção do isolamento absoluto foi feito o polimento do esmalte com disco de feltro Diamond Flex e pasta de polimento Diamond Excel (FGM). O aspecto final do tratamento pode ser verificado nas figuras 9 e 10.

O controle pós-operatório de 8 semanas pode ser visto na figura 11.

1.

2.

3.

4.

5.

6.

7.


8.

1. Aspecto lateral do sorriso com manchas hipoplásicas nos incisivos central e lateral direitos.
2. Por menor dos incisivos superiores direitos. Notar as manchas hipoplásicas no terço incisal dos incisivos superiores.
3. Isolamento do campo operatório para evitar deglutição da pasta contendo ácido.
4. Aplicação da pasta a base de ácido clorídrico 6% e carbeto de silício (Whiteness RM - FGM) sobre as áreas que apresentavam lesão.
5. Espátula do produto sendo usada para friccionar a pasta sobre a área a ser abrasionada, conforme recomendação do fabricante.
6. Com taça de borracha, em baixa rotação, é feita de forma intermitente a abrasão da superfície dentária afetada.
7. Aspecto final após duas aplicações da pasta em uma única sessão clínica.
8. Imediatamente antes da remoção do isolamento absoluto, foi feita aplicação de flúor por um minuto.

9.

10.

11.

12.

9. Por menor após o tratamento de microabrasão.
10. Aspecto final do sorriso.
11. Controle pós-operatório de 8 semanas.
12. Aspecto inicial do sorriso.

MAIS SEGURANÇA E ECONOMIA.

FLÚOR NA FORMA DE ESPUMA REDUZ O RISCO DE INTOXICAÇÃO E REQUER MENOR QUANTIDADE NA APLICAÇÃO.

FÁCIL DE APLICAR. DISPONÍVEL EM 5 SABORES.
MORANGO, CHOCOLATE, TUTTI FRUTTI, UVA, FRESH

www.fgm.ind.br

Você merece.

FGM

DISCUSSÃO

A opção de tratamento para as alterações hipoplásicas do esmalte dentário deve ser feita de acordo com a profundidade da mancha, contudo, essa percepção clínica é difícil. A indicação da técnica de microabrasão abrange a grande maioria das manchas intrínsecas superficiais do esmalte dentário, podendo nas profundas e muito profundas associar-se a procedimentos clareadores e restauradores.[5,12] Nos casos em que o profissional tiver dúvida em adotar a técnica de microabrasão ou optar pela realização de restauração direta ou indireta (em alterações dentárias mais profundas), deve optar por tentar previamente a microabrasão, por ser um tratamento mais conservador.[5,6,12]

Diferentes materiais podem ser empregados na técnica de microabrasão do esmalte. A utilização de pedra-pomes e ácido fosfórico apresenta como vantagem o fato de serem produtos facilmente encontrados nos consultórios e serviços públicos de saúde.[5,8] **O produto empregado no presente trabalho, por outro lado, já se encontra na consistência adequada, assim não precisando ser manipulado como no caso com a técnica com ácido fosfórico e pedra pomes. Dessa forma economizando tempo e evitando erros e acidentes durante a manipulação da pasta.**

A técnica de microabrasão é descrita na literatura como segura, rápida, pois pode ser realizada em uma única sessão de atendimento como demonstrado no presente trabalho, e apresenta resultados imediatos.[10,12,13] **Além disso não provoca sensibilidade, não apresenta recidiva e a superfície abrasionada desenvolve maior resistência à desmineralização pelo *S. Mutans*.[11]**

O controle periódico do paciente é recomendado para avaliações da saúde bucal dos pacientes.[9] Não apenas a questão estética deve ser avaliada, mas a saúde geral do paciente. Assim, o retorno e proservação do paciente deve ser feito sempre que possível.

CONCLUSÕES

A microabrasão do esmalte com pasta de ácido clorídrico e carbeto de silício é uma técnica eficiente, conservadora, de rápida execução e de baixo custo para remoção de hipoplasias superficiais.

REFERÊNCIAS

1. Black GV. A work on operative dentistry. The pathology of the hard tissues of the teeth. 6 ed. Chicago: Medico-Dental Publishing Company; 1908.
2. Croll TP, Bullock GA. Enamel microabrasion for removal of smooth surface decalcification lesions. J Clin Orthod 1994;28:365-370.
3. Croll TP, Cavanaugh RR. Enamel color modification by controlled hydrochloric acid-pumice abrasion. I. technique and examples. Quintessence Int 1986;17:81-87.
4. Croll TP, Cavanaugh RR. Enamel color modification by controlled hydrochloric acid-pumice abrasion. II. Further examples. Quintessence Int 1986;17:157-164.
5. Furuse AY, Cunha LFd, Valeretto TM, Mondelli RFL, Mondelli J. Tratamentos conservadores por meio de microabrasão do esmalte. Revista Dental Press de Estética 2007;4:54-63.
6. Mendes RF. Avaliação da quantidade de desgaste, da textura e da morfologia do esmalte dentário submetido à técnica de microabrasão. Bauru: Faculdade de Odontologia de Bauru, Universidade de São Paulo; 1999.
7. Mondelli J, Mondelli RFL, Atta MT, Franco EB. Microabrasão com ácido fosfórico. Rev Bras Odontol 1995;52:20-22.
8. Mondelli J, Mondelli RFL, Bastos MTAA, Franco EB. Microabrasão com ácido fosfórico. Rev. bras. Odontol 1995;52:20-22.
9. Navarro MFL, Cortes DF. Avaliação e tratamento do paciente com relação ao risco de carie. Maxi-Odonto: Dentistica 1995;1:1-38.
10. Segura A, Donly KJ, Wefel JS. The effects of microabrasion on demineralization inhibition of enamel surfaces. Quintessence Int 1997;28:463-466.
11. Segura A, Donly KJ, Wefel JS, Drake D. Effect of enamel microabrasion on bacterial colonization. Am J Dent 1997;10:272-274.
12. Sundfeld RH, Croll TP, Briso AL, de Alexandre RS, Sundfeld Neto D. Considerations about enamel microabrasion after 18 years. Am J Dent 2007;20:67-72.
13. Sundfeld RH, Rahal V, Croll TP, De Aalexandre RS, Briso AL. Enamel microabrasion followed by dental bleaching for patients after orthodontic treatment--case reports. J Esthet Restor Dent 2007;19:71-77.

Questões do dia a dia sobre clareamento dental: o que o clínico precisa saber?

"Doutor, eu gostaria muito de clarear meus dentes". Como dentistas, ouvimos frequentemente esse desejo dos nossos pacientes. Felizmente, a Odontologia estética permite oferecer inúmeras técnicas de tratamento, dentre elas, o clareamento dental. Porém, quando se trata de oferecer o clareamento dental aos pacientes, surgem algumas dúvidas, por isso, convidamos professores renomados internacionalmente para explorar questões do dia a dia baseada em evidências científicas, para responder aos questionamentos frequentes de clínicos e pacientes sobre seleção da técnica, longevidade, segurança e outros.

SELEÇÃO DA TÉCNICA

***FGM NEWS:* EXISTEM DIFERENTES TÉCNICAS DE CLAREAMENTO DISPONÍVEIS ATUALMENTE, CADA QUAL COM SEUS BENEFÍCIOS E INDICAÇÕES. COMO SELECIONAR A TÉCNICA DE CLAREAMENTO DENTAL MAIS ADEQUADA PARA O PACIENTE?**

Dr Carlos Francci: Embora seja uma pergunta que todo cirurgião dentista faz a si mesmo para todo paciente que atende, sabemos que a maioria opta pela técnica que "gosta mais". Para nós o ponto de partida para qualquer decisão clínica requer um estudo constante da literatura. É comum no Brasil se optar pelo clareamento em consultório, onde alguns colegas inclusive alegam que é a modalidade de clareamento que "traz o paciente para dentro do consultório". Hoje a literatura indica como ideal a associação de técnicas, do consultório com a de auto-aplicação (caseira). Uma das tendências é o uso de peróxido de hidrogênio para a técnica de moldeiras, com a maior vantagem de se usar a moldeira por um período mais curto.

Dr Carlos Francci
Mestre, Doutor e Livre Docente em Materiais Dentários pela FOUSP

***FGM NEWS:* CLAREAMENTO DENTAL CASEIRO, DIURNO OU NOTURNO?**

Dr Jorge Eustáquio: Em minha opinião, existem indicações para a utilização dos dois tipos de Clareamento Supervisionado Caseiro. A utilização de moldeiras pode ser incômoda para o paciente. A utilização do Peróxido de Carbamida exige um período mínimo de 3 horas de contato com o dente, sendo mais confortável que o paciente use as moldeiras enquanto dorme. Já o Peróxido de Hidrogênio, permite que a moldeira seja utilizada por um espaço de tempo menor, 20 a 30 minutos, até duas vezes ao dia. Porém, ao comparar os dois produtos, é observado e consolidado na literatura, que o Peróxido de Carbamida tem uma reação mais lenta, porém contínua e mais efetiva, pela presença de uréia na quebra da reação do produto. A uréia faz com que o pH da reação seja elevado, aumentando a quantidade de radicais peridroxil (responsável pela quebra das cadeias molecula-

res longas, mais escuras, em cadeias menores, mais claras) e diminuindo o potencial de desmineralização do esmalte dental. Por este motivo, e por segurança, o Peróxido de Hidrogênio é utilizado por um período mais curto. Em nosso protocolo de trabalho, o paciente inicia o tratamento com clareamento noturno com peróxido de carbamida. Caso haja desconforto pela presença física da moldeira na boca ou dificuldade para dormir, alteramos o produto e o paciente passa a utilizar as moldeiras durante o período diurno com peróxido de hidrogênio.

Dr Jorge Eustáquio
Mestrando em Dentística pelo CPO São Leopoldo Mandic - Campinas - SP
Professor dos Cursos de Especialização em Dentística e Prótese - ABO - Maceió - AL
Coordenador do Curso de Laminados Cerâmicos - ABO - Maceió - AL
Conselheiro Científico da Revista Prothesis Laboratory in Science - Editora Plena

***FGM NEWS:* AO REALIZAR O CLAREAMENTO DENTAL, O ACOMPANHAMENTO ASSÍDUO É IMPORTANTE PARA MANUTENÇÃO DA SEGURANÇA E MAXIMIZAÇÃO DE RESULTADOS. COMO SABER O MOMENTO CORRETO PARA CONCLUIR O TRATAMENTO?**

***Dra Paula Mathias**:* O momento correto para concluir o clareamento dental visando à maximização dos resultados e ao mesmo tempo o estabelecimento de um protocolo seguro requer o controle profissional das mudanças na cor dos dentes que ocorrem durante o tratamento, em cada consulta clinica. No acompanhamento profissional assíduo, o cirurgião dentista utiliza ferramentas como fotografias padronizadas e escalas de cor odontológicas para o registro e a avaliação da cor dos dentes, sendo possível determinar o quanto de luminosidade ou branqueamento ocorreu nos dentes semanalmente, a cada nova consulta. A ausência de mudança na cor dos dentes, entre as consultas clínicas, sinaliza que os dentes não estão mais respondendo ao tratamento, e neste momento, provavelmente perdas estruturais importantes começam a ocorrer sem que existam melhorias estéticas no que se refere à obtenção de sorrisos mais brancos e luminosos. Ressalta-se que este limite é sempre individualmente determinado já que ele é resultado de muitas variáveis, como o tipo de manchamento, grau de mineralização e características estruturais presentes nos dentes, a técnica clareadora aplicada e os produtos utilizados. Portanto, a análise clínica é decisiva para estabelecer o momento de parar o tratamento, ratificando a importância do acompanhamento e monitoramento profissional das técnicas clareadoras e evidenciando os perigos do auto tratamento.

Dra Paula Mathias
Professora Adjunta da Faculdade de Odontologia da Universidade Federal da Bahia
Professora dos cursos de Atualização em Estética e de Especialização em Dentística da FOUFBA e da EAP-ABO - Bahia
Mestre e Doutora em Clínica Odontológica - Dentística pela Faculdade de Odontologia de Piracicaba – UNICAMP

[...] a análise clínica é decisiva para estabelecer o momento de parar o tratamento, ratificando a importância do acompanhamento e monitoramento profissional das técnicas clareadoras e evidenciando os perigos do auto tratamento.

***FGM NEWS:* AO LONGO DO TEMPO, OS DENTES CLAREADOS PODERÃO SOFRER UMA REGRESSÃO DE COR, MESMO PORQUE A ESTRUTURA DENTAL É PERMEÁVEL E ADMITE PIGMENTOS ORIUNDOS DA ALIMENTAÇÃO. ESSE FATO VARIA BASTANTE DE INDIVÍDUO A OUTRO CONSIDERANDO SEUS HÁBITOS PARTICULARES, MAS PODE-SE ESTIMAR (EM MÉDIA) APÓS QUANTO TEMPO DA CONCLUSÃO DO CLAREAMENTO PODE SER FEITO UM RETOQUE, E COMO ESTE DEVE SER CONDUZIDO?**

***Dr Edson Araujo**:* Existem dois fatores importantes quando se fala de durabilidade do efeito clareador com o clareamento caseiro. Em primeiro lugar, o tratamento deve ser realizado em média, em 3 semanas. Em segundo lugar, sabemos hoje que o clareamento caseiro é mais eficaz e mais durável quando as moldeiras de clareamento são usadas durante a noite, continuamente, e não por algumas horas, durante o dia (Matis et al., Oper Dent 2009:34:230-235).

No final do tratamento de um clareamento caseiro com 10% de peróxido de carbamida, há sempre uma recidiva imediata da cor. Esta recidiva pode ser quantificada, de acordo com o Prof. Matis, em cerca de 0,5 unidades da escala VITA clássical, ordenada por valor. Esta recidiva da cor após esta fase inicial é mínima. A cor que resulta do clareamento caseiro com peróxido de carbamida é considerada estável depois dessa fase inicial, como demonstram alguns estudos clínicos: Swift Jr. EJ, May Jr. KJN, Wilder Jr. AD, Heymann HO, Bayne SC. Two-year clinical evaluation of tooth whitening using an at-home bleaching system. J Esthet Dent 1999:11:36-42.

Leonard RH, Haywood VB, Caplan DJ, Tart ND. Nightguard vital bleaching of tetracycline-stained teeth: 90 months post treatment. J Esthet Rest Dent 2003; 15:142-153.

No que diz respeito ao clareamento de consultório, com concentrações elevadas de peróxido de hidrogênio, a cor dos dentes clareados não é tão estável quanto a obtida com o clareamento à base de peróxido de carbamida. Segundo Matis et al., (Oper Dent 2009:34:230-235), o clareamento no consultório com peróxido de hidrogênio resulta num clareamento imediato dos dentes, mas, quando observado duas semanas após o tratamento, a cor já recidivou. Por essa razão, muitos dos sistemas de clareamento de consultório recomendam um complemento com um clareamento caseiro com peróxido de carbamida, logo após o clareamento no consultório, com a finalidade de garantir uma durabilidade do efeito clareador. Este tratamento "duplo" pode ser considerado desnecessário. Bernardon et al. (Oper Dent 2010; 35:3-10) mostraram que o clareamento caseiro com 10% de peróxido de carbamida resulta num efeito clareador similar ao obtido com clareamento no consultório seguido de clareamento caseiro com peróxido de carbamida.

Com relação ao retoque ou manutenção do efeito clareador, não existe um prazo pré-definido. De acordo com o estudo clínico de 7,5 anos de Leonard RH, Haywood VB, Caplan DJ, Tart ND. (J Esthet Rest Dent 2003; 15:142-153), o efeito clareador do peróxido de carbamida é durável e seguro mesmo quando o paciente usa a moldeira durante 6 meses, sem quaisquer efeitos colaterais. Recomendamos que seja o paciente a decidir se quer, e quando quer fazer um retoque. Em alguns países, existem moldeiras de uso único (descartáveis) impregnadas com peróxido de hidrogênio para estes retoques. Alguns profissionais nos EUA recomendam tiras adesivas impregnadas com peróxido de hidrogênio. No entanto, se a moldeira utilizada no tratamento clareador caseiro ainda se adaptar bem na arcada do paciente, recomendamos que o paciente use a mesma moldeira com 10% de peróxido de carbamida durante 2 a 3 noites. Os resultados são imediatos e esteticamente agradáveis.

Dr Edson Araujo
Especialista em Dentística Restauradora pela UFSC;
Mestre e Doutor em Dentística Restauradora pela UFSC;
Professor Adjunto da disciplina de Clínica Integrada da UFSC
Professor do curso de Especialização em Dentística Restauradora da Universidade Egas Moniz em Lisboa (Portugal)
Professor do curso de Especialização em Dentística Restauradora da Universidade Rey Juan Carlos em Madri (Espanha)
Editor Assistente da revista Clínica – International Journal of Brazilian Dentistry

LONGEVIDADE

FGM NEWS: EM MÉDIA, QUANTO TEMPO DURA OS RESULTADOS OBTIDOS COM O CLAREAMENTO DENTAL NA TÉCNICA DOMICILIAR E AMBULATORIAL?

***Dr André Briso**:* Independentemente da técnica adotada, a longevidade do tratamento clareador é imprevisível e dependente dos hábitos alimentares, de higiene e de fatores relacionados ao indivíduo como o fluxo salivar, ciclos de des-re, dentre outros. Porém, algumas observações clínicas são úteis e devem ser exploradas na conversa entre o paciente e o profissional antes da realização da técnica.

Neste contexto, pacientes com grandes alterações cromáticas exigem maior exposição aos agentes clareadores para obter o padrão cromático desejado e, nestes casos, as "recidivas" são mais frequentes.

Observamos também que um grande número de pacientes submetidos ao clareamento dentário tornam-se mais atentos à coloração de seus dentes e mais exigentes em relação à estética do sorriso. Com isso, como a técnica ambulatorial promove certa desidratação e outras alterações superficiais transitórias no esmalte, sempre ocorre uma diminuição do branqueamento obtido inicialmente. Esta "recidiva" pode diminuir o sentimento de satisfação do paciente, que muitas vezes busca a complementação da terapia.

Apesar de poucas informações literárias comparando longitudinalmente as alterações cromáticas ocorridas em dentes clareados com a ocorrida fisiologicamente em dentes não clareados, a valorização da estética dentária por parte dos pacientes faz com que fiquem atentos a quaisquer mudanças e busquem enquadramento aos padrões estéticos atualmente valorizados pela sociedade.

Dr André Briso

DDS, MS, PhD – Professor Adjunto, Responsável pela Disciplina de Dentística I da Faculdade de Odontologia de Araçatuba, UNESP, Brasil

FGM NEWS: QUAL A TÉCNICA QUE VOCÊ UTILIZA PARA O TRATAMENTO DE CLAREAMENTO EM DENTES ESCURECIDOS E DESVITALIZADOS?

***Dr Carlos Augusto de Oliveira Fernandes**:* Por se tratar de dentes com alteração de cor (escurecimento) e com tratamento endodôntico, a técnica que preconizamos é a seguinte:

1. Avaliação clínica e radiográfica, levando em consideração o remanescente de estrutura coronária (ausência de restaurações extensas) e tratamento endodôntico em condições favoráveis;

2. Seguir um protocolo de acesso da câmara pulpar e remoção de material obturador até o limite adequado (~3mm) da junção amelo-cementária e realizar um selamento mecânico com cimento ionômero de vidro.

3. Empregar materiais à base de peróxido de hidrogênio a 35% (por exemplo: Whiteness HP) como técnica imediata (opcional) e realizar curativos de demora, empregando Whiteness Super-endo, por período de 4- 5 dias, realizando, em média, três substituições;

4. Neutralizar com uma pasta à base de hidróxido de cálcio por um período de 7 a 15 dias;

5. Realizar a restauração do dente.

Dr Carlos Augusto de Oliveira Fernandes

Doutor em Dentística (FOB-USP); Pós-doutorado no Department of Biomaterials & Biomimetics (New York University College of Dentistry, NY, USA). Professor do Departamento de Dentística da Universidade Federal do Ceará (UFC) e do Programa de Pós-Graduação (FFOE/UFC)

TRATAMENTO SUPERVISIONADO

***FGM NEWS:* POR QUE O TRATAMENTO DE CLAREAMENTO DENTAL PRECISA SER SUPERVISIONADO PELO DENTISTA?**

Dra Andréa Brito Conceição *:* O Clareamento Dental é uma das técnicas que traz o melhor custo benefício para o paciente e profissional desde que bem indicado e realizado dentro dos padrões de segurança clínica e biológica. O diagnóstico da alteração de cor e das características físicas e emocionais de cada paciente são fundamentais para o sucesso do tratamento. Isso porque temos manchamentos mais difíceis de serem removidos, como os por tetraciclina, por exemplo, que requerem mais tempo de uso na maioria das vezes. Por outro lado existem pacientes com maior grau de sensibilidade que requerem uso de menores concentrações ou menor tempo de uso diário, além daqueles que não se adaptam ao uso da moldeira por longos períodos requerendo uma adequação na concentração devido ao menor tempo de uso. Devido a estas e outras razões, o clareamento dental, assim como qualquer outro procedimento que envolva a saúde dos pacientes, deve ser sempre supervisionado pelo Cirurgião Dentista para que se possa usufruir de todos os benefícios de um tratamento que completa mais de 20 anos de acompanhamento clínico e segurança biológica.

Dra Andréa Brito Conceição
Profa. Adjunta de Dentística da Faculdade de Odontologia/UFRGS

> ***[...] o clareamento dental, assim como qualquer outro procedimento que envolva a saúde dos pacientes, deve ser sempre supervisionado pelo Cirurgião Dentista para que se possa usufruir de todos os benefícios de um tratamento que completa mais de 20 anos de acompanhamento clínico e segurança biológica.***

SEGURANÇA

***FGM NEWS:* O CLAREAMENTO DENTAL JÁ VEM SENDO PRATICADO HÁ MAIS DE 20 ANOS, E HOJE SE SABE QUE ESTE É UM PROCEDIMENTO EFICAZ E CONSERVADOR. QUAIS OS TRABALHOS REALIZADOS PARA COMPROVAR A SEGURANÇA DO CLAREAMENTO DENTAL?**

Dra Teresa Vale*:* Em Portugal, a Ordem dos Médicos Dentistas (OMD) considera que o clareamento dental é um ato médico e por isso dever ser prescrito. O clareamento dental é um procedimento clínico que, sendo realizado com supervisão médico-dentária se demonstra seguro. O médico dentista deverá realizar um criterioso exame clínico preconizando tratamentos prévios e verificando o estado de restaurações existentes.

Cumprindo todas as indicações do fabricante e selecionando cada tipo de técnica de clareamento, técnica caseira com uso da moldeira, técnica de clareamento em consultório ou técnica associada, apropriada para cada

caso clínico, o clareamento dentário será sempre um procedimento seguro.

A avaliação e seguimento do paciente são importantes para minimizar a possibilidade de aparecimento de sensibilidade dentária. A supervisão deste procedimento clínico revela-se de extrema importância.

Assim os trabalhos que comprovam a segurança do clareamento dental são direcionados à avaliação da integridade e saúde periodontal após tratamento com clareadores, avaliação da inexistência de intensificação ou aparecimento de sensibilidade dentária e testes de vitalidade pulpar.

Dra Teresa Vale
Médica Dentista, Licenciada pelo Instituto Superior de Ciências da Saúde – Norte (ISCSN), Portugal
Doutorada em Odontologia pela Faculdade de Odontologia da Universidade de Barcelona, Espanha
Docente Universitária do ISCSN com a categoria de Professora Auxiliar
Membro da Comissão de Coordenação do Mestrado em Ortodontia do ISCSN.
-Regente da disciplina de Clínica Odontopediátrica III do Curso de Medicina Dentária do ISCSN - Portugal

> ***Cumprindo todas as indicações do fabricante e selecionando cada tipo de técnica de clareamento, técnica caseira com uso da moldeira, técnica de clareamento em consultório ou técnica associada, apropriada para cada caso clínico, o clareamento dentário será sempre um procedimento seguro.***

ORIENTAÇÃO AO PACIENTE

***FGM NEWS:* É INDISPENSÁVEL QUE O PACIENTE SUBMETIDO AO CLAREAMENTO SAIBA DOS DETALHES SOBRE A TÉCNICA, O QUE AUXILIA PARA OBTENÇÃO DE UM PROCESSO SEGURO E EFICAZ. QUAIS AS INFORMAÇÕES QUE O PACIENTE PRECISA RECEBER PARA INICIAR O CLAREAMENTO DENTAL?**

Dr Paulo Quagliato*:* O paciente deverá ser orientado dos detalhes da técnica de clareamento dental, pois esse é um processo não previsível e vários fatores podem interferir no resultado e na presença ou não de sensibilidade. Tanto para a técnica da moldeira individual como para a técnica em consultório, recomendações devem ser seguidas pelo paciente para tornar o processo seguro e eficaz. Assim o paciente deverá:

- Sempre realizar higiene oral antes de usar o gel clareador na moldeira.
- Remover o excesso do gel que extravasar da moldeira com cotonete ou gaze e não ingerir o gel clareador.
- Com a moldeira em posição, não ingerir líquidos e não alimentar-se.
- Fazer uso do gel clareador durante o tempo recomendado pelo profissional.
- Não escovar os dentes imediatamente após a remoção da moldeira, não ingerir água ou qualquer outro líquido.
- Ao remover a moldeira fazer bochecho com Fluoreto de Sódio (0,05%) neutro.
- Evitar durante o tratamento a ingestão de alimentos ou líquidos ácidos como vinagre, suco de frutas cítricas, refrigerantes em geral, isotônicos, energéticos, vinho e outros.
- Em casos de irritações na mucosa, causadas pelo gel clareador e não por moldeiras mal adaptadas, suspender o tratamento e comunicar ao profissional.
- Não fumar.

OBSERVAÇÕES IMPORTANTES

O clareamento dental não causa o enfraquecimento das estruturas dentais e sim uma maior permeabilidade e rugosidade do esmalte durante a técnica.

Podem ser evidenciadas, durante o clareamento, manchas brancas que, no entanto, são áreas hipoplásicas presentes na superfície de esmalte e muitas vezes imperceptíveis. Em alguns casos, essas manchas desaparecem devido à reidratação e remineralização da superfície do esmalte após a conclusão do tratamento.

O sucesso do clareamento dental deve seguir um planejamento, exame clínico e radiográfico, protocolo de execução, os quais são dependentes da realização de um diagnóstico correto e devidamente documentado. Os hábitos, a dieta do paciente, idade, grau de escurecimento dental e estilo de vida devem sempre ser fatores pesquisados antes da seleção e execução da técnica.

REFERÊNCIAS

1. Ludmila C. Mendonça, Lucas Zago Naves1,2, Lucas da Fonseca R. Garcia, Lourenço Correr-Sobrinho, Carlos J. Soares, Paulo S. Quagliatto, Permeability, roughness and topography of enamel after bleaching: tracking channels of penetration with silver nitrate. Braz J Oral Sci. January | March 2011 - Volume 10, Number 1.

2. Paulo S.Quagliatto, Jéssica Idelmino Duarte, Marília Cherulli Dutra, Ludmila Cavalcanti de Mendonça. Análise do pH de géis clareadores durante o período de aplicação- In Pint-(Prelo)-2012.

3. S. Wongkhantee, V. Patanapiradej, C. Maneenut, D. Tantbirojn. Effect of acidic food and drinks on surface hardness of enamel, dentine, and tooth-coloured filling materials. Journal of Dentistry (2006) 34, 214–220.

4. Yan-Fang Ren *, Azadeh Amin, Hans Malmstrom. Effects of tooth whitening and orange juice on surface properties of dental enamel. Journal of Dentistry (2009) 37, 4 2 4 – 4 3 1.

5. Richard B.T. Price, Mary Sedarous, Gregory S. Hiltz. The pH of Tooth-Whitening Products . J Can Dent Assoc 2000; 66:421-

Dr Paulo Quagliato

Professor Associado Doutor da área de dentística e Materiais Odontológicos da Faculdade de odontologia da Universidade Federal de Uberlândia (UFU)

"Podem ser evidenciadas, durante o clareamento, manchas brancas que, no entanto, são áreas hipoplásicas presentes na superfície de esmalte e muitas vezes imperceptíveis. Em alguns casos, essas manchas desaparecem devido à reidratação e remineralização da superfície do esmalte após a conclusão do tratamento."

"O sucesso do clareamento dental deve seguir um planejamento, exame clínico e radiográfico, protocolo de execução, os quais são dependentes da realização de um diagnóstico correto e devidamente documentado. Os hábitos, a dieta do paciente, idade, grau de escurecimento dental e estilo de vida devem sempre ser fatores pesquisados antes da seleção e execução da técnica"

Jorge Eustáquio

Mestrando em Dentística pelo CPO São Leopoldo Mandic – Campinas – SP

Professor dos Cursos de Especialização em Dentística – ABO-AL e Aperfeiçoamento em Dentística – NEO Odontologia – Maceió – AL

Coordenador do Curso de Imersão em Laminados Cerâmicos – ABO – AL

Ilana Pais Tenório

Aluna do Curso de Especialização em Dentística pelo CETAO – São Paulo – SP

Monitora do Curso de Aperfeiçoamento em Dentística – NEO Odontologia – Maceió – AL

Clareamento dental para dentes não vitais e vitais, seguido de procedimentos restauradores direto – Relato de caso

INTRODUÇÃO

A alteração de cor da estrutura dental pode ser causada por uma série de fatores, dentre eles se destaca o trauma e os materiais utilizados no tratamento endodôntico. Um trauma, mesmo que não promova uma fratura coronária, pode afetar a polpa dental, ocasionando, por exemplo, hemorragia interna e necrose pulpar, e indicando um tratamento endodôntico imediato ao trauma. Materiais endodônticos podem resultar em descolorações e pigmentações.[1,2]

Uma das formas de interromper ou reverter o processo de escurecimento é o clareamento dental, realizado também em dente desvitalizado. A técnica consiste no selamento de 2 mm iniciais da porção cervical da raiz obturada com ionômero de vidro modificado por resina e utilização de produto clareador no interior da câmara pulpar, podendo ser realizada através de duas técnicas: Mediata com curativo de demora de perborato de sódio ou peróxido de carbamida 37%; ou Imediata através de aplicações intracoronárias de gel clareador, peróxido de hidrogênio 35%, semelhante a técnica de consultório para dentes vitais.[1] Dentes tratados endodonticamente que sofreram trauma a mais de 1 ano e com menor perda estrutural possível favorecem o sucesso do tratamento, minimizando os riscos. Os critérios de indicação da técnica devem ser seguidos corretamente para que o procedimento seja indicado.[2]

O conceito da Odontologia Restauradora atual preconiza que, para qualquer tipo de procedimento o profissional deve sempre optar pelo tratamento mais conservador, isto é, com maior preservação da estrutura dental sadia. Hoje, quem define a indicação é o profissional, em vista de cada situação clínica e com base em conhecimentos científicos.

As restaurações diretas possuem a grande vantagem de ser unicamente dependente do profissional, além do custo do procedimento que é relativamente mais baixo do que os que envolvem a parte laboratorial. Desde que, respeitando as suas limitações, principalmente em relação à seleção do caso e sensibilidade da técnica, as resinas compostas são materiais que podem proporcionar ou devolver a harmonia do sorriso de forma excepcional, reproduzindo as características de forma e cor dos dentes naturais e mimetizando as propriedades ópticas de dentes anteriores.

A propriedade de translucidez adquire uma maior relevância nas restaurações do setor anterior, especialmente em pacientes jovens que apresentam a estrutura do esmalte relativamente intacto, que ainda não sofreu desgaste próprio da idade e, portanto, apresentam um esmalte de maior espessura e uma borda incisal e interproximal identificável. Segundo Villarroel et al, translucidez é uma das características ópticas mais difícil de quantificar em dentição natural, uma vez que varia de indivíduo para indivíduo e, muitas vezes, variando na mesma pessoa. As resinas modernas têm matizes e opacidades diferentes que imitam a cromaticidade e translucidez do esmalte, bem como a dentina, na melhor maneira possível.[3]

Neste artigo, é relatado um caso clínico resolvido através de procedimentos conservadores de clareamento dental de dente desvitalizado com curativo de demora de perborato de sódio e água destilada do elemento 21 escurecido, clareamento de consultório para os demais dentes vitais e restauração em resina composta do elemento 11 fraturado.

RELATO DE CASO

Paciente KC, de 22 anos de idade, gênero feminino, compareceu à clínica de atendimento reclamando, como queixa principal, a cor do dente 21. Também era incômodo à paciente o formato da restauração incisal do dente 11 (Figs. 1a-1b). Segundo o relato da paciente, durante a anamnese, tanto o escurecimento como a restauração classe IV do dente 11 foram resultantes de um acidente doméstico, onde o impacto maior foi sobre a região dos dentes anteriores. Este trauma havia ocorrido há cerca de 1 ano e 2 meses. No dente 11 ocorreu uma fratura do terço incisal e no dente 21 ocorreu rompimento de vasos sanguíneos da câmara pulpar fazendo com que o sangue se extravasasse por entre os túbulos dentinários. De acordo com a paciente, o tratamento endodôntico do dente 21 iniciou-se no mesmo dia do acidente, e a restauração do dente 11 foi executada alguns dias depois.

Durante esta primeira sessão clínica foi realizada o exame clínico geral, intra e extraoral, onde foi observada melhor a restauração do dente 11, qualificado como inadequada, devido à deficiência na capacidade de reproduzir a anatomia incisal do dente homólogo. Observou-se também, uma restauração na face palatina do dente 21, resultante da abertura para que fosse executado o tratamento endodôntico. Uma radiografia periapical destes dois dentes foi obtida e durante a análise da radiografia observou-se que não havia modificações nos tecidos periapicais dos

1a.

1b.

1a. Fotografia inicial do sorriso da paciente.
1b. Fotografia aproximada com contraste preto.

dois dentes em questão e que o tratamento endodôntico do dente 21 apresentava-se de forma satisfatória.

Também nesta sessão foi realizado protocolo de fotografias e a obtenção de modelos de estudo para a análise do caso. Com todas estas informações obtidas através destes procedimentos nos permite fazer o plano de tratamento, ou os planos de tratamento, entre as sessões clínicas, sem a presença do paciente.

Na segunda sessão clínica foram apresentados à paciente dois planos de tratamento para este caso clínico.

Plano de tratamento A:

- Faceta Cerâmica no dente 11
- Coroa Cerâmica Metal Free no dente 21, com a instalação de pino de fibra de vidro

Plano de tratamento B:

- Clareamento Dental de dente desvitalizado no dente 21, porém deixou-se claro a paciente as questões com relação à recidiva de cor e a possibilidade de que o clareamento não fosse totalmente efetivo.
- Restauração em Resina Composta do dente 11

A paciente optou pelo plano de tratamento B, e nesta mesma sessão iniciamos os procedimentos prévios ao clareamento do dente 21.

Como primeiro passo, foi realizada a reabertura endodôntica, remoção da guta-percha em 3 mm intrarradicularmente, medidos através da inserção de uma pinça clínica com uma das hastes dentro e outra fora do dente. Foi também confeccionado o tampão cervical, através da inserção de ionômero de vidro modificado por resina, fotoativado, cobrindo a guta-percha e as paredes proximais

2a.

2b.

2c.

3a.

3b.

2a. Reabertura endodôntica.
2b. Mensuração da quantidade de desgaste da guta-percha removida.
2c. Tampão cervical.
3a. Proteção gengival com Topdam e Clareamento com Whiteness HP Blue 35%.
3b. Aspecto do dente após duas sessões de clareamento pela técnica imediata.

e palatina da raiz. Esse tampão tem cerca de 2 mm de espessura na região vestibular fazendo que o tratamento clareador atinja a coroa anatômica do dente em até 1mm subgengivalmente (Figs. 2a-2c).

Primeiramente optou-se por fazer o clareamento dental pela técnica imediata, com Peróxido de Hidrogênio a 35% (Whiteness HP Blue – FGM), por 2 sessões com aplicação única do produto por 40 minutos cada. A proteção gengival foi obtida com a utilização da barreira gengival TopDam (FGM). Após a segunda sessão observou-se que o tratamento clareador não estava obtendo resultados satisfatórios (Figs. 3a-3b).

Com isso, optou-se por fazer o clareamento dental pela técnica mediata, onde o produto clareador, Perborato de Sódio (Whiteness Perborato) associado à água destilada, foi inserido internamente à câmara pulpar e o dente fechado provisoriamente. Este material ficou dentro do dente por 7 dias (Fig. 4).

Após este prazo, a paciente retornou à clínica apresentando um clareamento altamente efetivo, com cor dental inclusive até mais clara que a cor dos dentes adjacentes, conforme pode ser observado na figura 5. Com isso, partimos para o clareamento dos demais dentes, pela técnica de consultório, com Whiteness HP Blue 35%, seguindo o protocolo de 3 sessões com aplicação única de 40 minutos cada. Previamente ao uso do peróxido, o paciente teve seus lábios e língua afastados através do afastador labial ArcFlex (FGM) e a gengiva marginal protegida com a utilização da barreira gengival Top Dam (FGM) (Figs. 6a-6c).

4.

5.

6a.

6b.

6c.

7a.

7b.

4. Whiteness Perborato.
5. Resultado do clareamento do dente 21 após 1 semana utilizando a técnica mediata.
6a. Arcflex, Topdam e Whiteness HP Blue 35% pela técnica de clareamento de consultório, protegendo o dente 21 já clareado.
6b-6c. Whiteness HP Blue 35% aplicado.
7a. Resultado após 3 sessões de clareamento de consultório.
7b. Resultado após 3 sessões de clareamento de consultório – vista aproximada com contraste preto.

Ao final do tratamento, foi observado o clareamento total de todos os dentes, mas que ainda havia uma pequena diferença entre a cor dos dentes. Decidimos por restaurar normalmente o dente 11, seguindo a anatomia incisal do dente 21. O modelo de estudo da arcada superior foi desgastado no dente 11 para se obter a anatomia do dente 21. Com este desgaste foi confeccionada uma guia da palatina dos dentes anteriores para facilitar a reconstrução da face palatina do dente 11. Para o tratamento do dente 21, optamos por colocar uma camada bem fina de um corante na cor ocre na região cervical e média, seguida por uma fina camada de uma resina altamente translúcida.

A técnica restauradora do dente 11 seguiu os seguintes passos:

1. Remoção da restauração existente no dente 11 (Fig. 8);
2. Prova da guia palatina obtida no modelo de estudo (Fig. 9);
3. Isolamento relativo com afastador labial e roletes de algodão. Os dentes adjacentes foram protegidos com o uso de uma fita de teflon para que os procedimentos de adesão não atinjam a estes dentes.
4. Condicionamento com ácido fosfórico 37% - Condac (FGM) – 30 segundos em esmalte e 15 segundos em dentina, seguida por lavagem por spray ar/água por 30 segundos. O excesso de umidade foi removido com leve jato de ar e bolinhas de algodão (Figs. 10a-10b).
5. Aplicação de 2 camadas consecutivas do adesivo

8.

9.

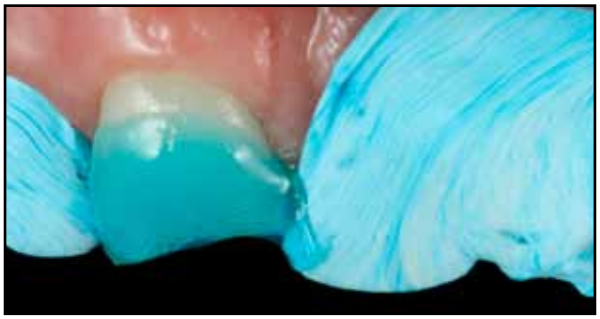
10a.

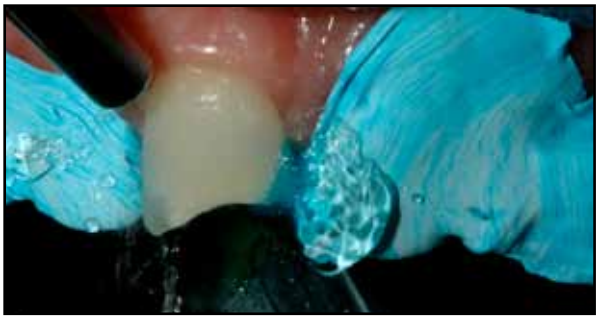
10b.

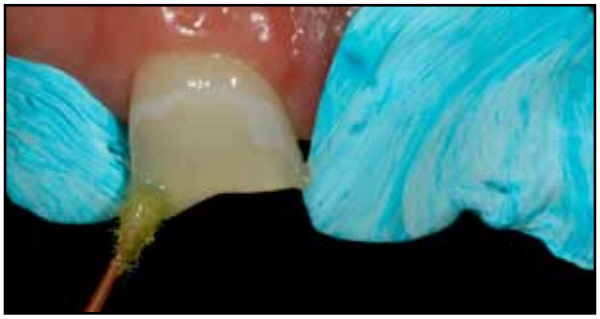
11a.


11b.

8. Remoção da restauração classe IV do dente 11.
9. Prova da guia palatina.
10a. Condicionamento ácido com Condac 37% por 30 segundos em esmalte e 15 em dentina.
10b. Lavagem do ácido por 30 segundos.
11a. Aplicação do adesivo Ambar.
11b. Fotopolimerização do adesivo Ambar por 20 segundos.

Ambar (FGM), seguido de fotoativação do adesivo por 20 segundos (Figs. 11a-11b).

6. Inserção da resina composta Opallis (FGM), na cor T NEUTRAL, na guia palatina, com a finalidade de simular o esmalte da face palatina do dente, seguido de colocação da guia nos dentes e fotopolimerização da resina por 20 segundos (Figs. 12a-12b).
7. Inserção da resina composta Opallis (FGM), na cor DA1, sobre a resina de esmalte palatino, com a finalidade de simular a dentina e o formato dos mamelos dentinários da região fraturada do dente, seguido de fotopolimerização da resina por 40 segundos (Figs. 13a-13b).
8. Inserção da resina composta Opallis (FGM), na cor OW, sobre a borda incisal da restauração, com a finalidade de simular o halo opaco desta região, seguido de fotopolimerização da resina por 40 segundos (Figs. 14a-14b).
9. Inserção da resina composta Opallis (FGM), na cor T NEUTRAL, sobre a região dos mamelos dentinários, com a finalidade de simular a área de opalescência desta região, seguido de fotopolimerização da resina por 20 segundos (Fig. 15).
10. Inserção da resina composta Opallis (FGM), na cor E-Bleach M, sobre toda a área restaurada com a finalidade de simular o esmalte vestibular, seguido de fotopolimerização da resina por 40 segundos (fig 16).
11. Acabamento preliminar da restauração com discos de lixa Diamond Pro (FGM) (Fig. 17).

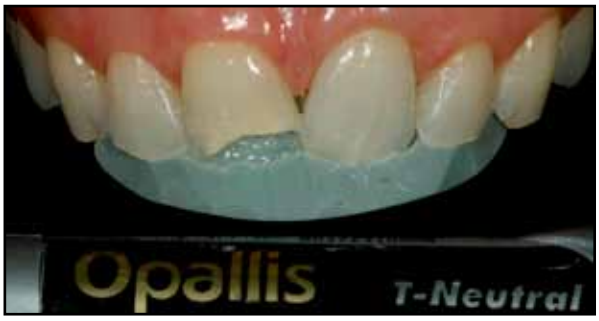

12a.

12b.

13a.

13b.

14a.

14b.

12a. Resina Opallis na cor T-Neutral para reconstruir o esmalte da face palatina, seguido de fotopolimerização por 20 segundos.
12b. Aspecto do esmalte palatino após a fotopolimerização.
13a. Aplicação da Opallis na cor DA1 para restabelecer a dentina e os mamelos dentinários perdidos na região incisal, seguido de fotopolimerização por 40 segundos.
13b. Aspecto da resina posicionada simulando a dentina do dente 21.
14a. Aplicação da resina Opallis na cor OW para simulação do halo incisal, seguido de fotopolimerização por 20 segundos.
14b. Aspecto da resina aplicada sobre a borda incisal.

O protocolo para a alteração de cor do dente 21 seguiu os seguintes passos:

1. Isolamento relativo com afastador labial e roletes de algodão. Os dentes adjacentes foram protegidos com o uso de uma fita de teflon para que os procedimentos de adesão não atinjam a estes dentes.
2. Condicionamento com ácido fosfórico 37% - Condac (FGM) – 30 segundos em esmalte, seguida por lavagem por spray ar/agua por 30 segundos. A umidade foi removida com jato de ar e bolinhas de algodão (Fig. 18).
3. Aplicação de 2 camadas consecutivas do adesivo Ambar (FGM), seguido de fotoativação do adesivo por 20 segundos (Fig. 19).
4. Aplicação de corante na cor ocre, nos terços médio e cervical do dente 21, seguida de fotopolimerização por 20 segundos (Fig. 20).
5. Inserção da resina composta Opallis (FGM), na cor Trans Neutral, sobre a face vestibular do dente, em uma camada extremamente fina, com a finalidade

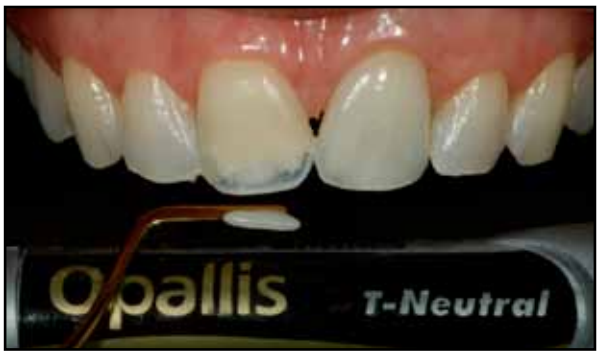

15.

16.

17.

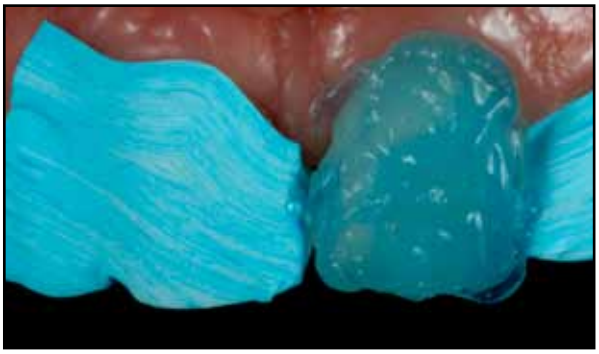
18.

19.

20.

15. Aplicação da resina Opallis na cor T-Neutral para restabelecer as áreas opalescentes, seguido de fotopolimerização por 20 segundos.
16. Aplicação da resina Opallis na cor E-Bleach M para restabelecer o esmalte vestibular, seguido de fotopolimerização por 40 segundos.
17. Acabamento preliminar com disco de lixa Diamond Pro.
18. Condicionamento ácido com Condac 37% no dente 21 por 30 segundos, seguida por lavagem por spray ar/agua por 30 segundos e secagem com jato de ar mais bolinha de algodão.
19. Aplicação do adesivo Ambar seguido de fotopolimerização por 20 segundos.
20. Aplicação de corante na cor ocre para aumentar a saturação da cor do terços cervicais e médio do dente 21, seguido de fotopolimerização por 20 segundos.

de cobrir o corante sem perder o aspecto transparente do esmalte vestibular do dente, seguido de fotopolimerização da resina por 20 segundos (Fig. 21).

6. Acabamento preliminar da restauração com discos de lixa Diamond Pro (FGM).

Na sessão clínica seguinte, foi certificado se as características obtidas de anatomia e escultura dental e cor das restaurações eram adequadas. As correções de anatomia necessárias foram realizadas com a utilização de pontas diamantadas de granulação fina e extra-fina, e discos de lixa Diamond PRO (FGM). A sequência completa destes discos foi passada sobre os dentes para dar o acabamento final (Figs. 22a-22d). O polimento final das restaurações foi obtido através do uso de discos de feltro Diamond Flex (FGM) com pasta de polimento Diamond Excel (FGM) (Fig. 23).

As fotos do resultado final são as figuras 24a a 24d.

21.

22a.

22b.

22c.

22d.

23.

21. Aplicação da resina Opallis na cor T-Neutral em uma camada extremamente fina para recobrir o corante aplicado, seguido de fotopolimerização por 20 segundos.
22a. Acabamento das restaurações com disco de lixa Diamond Pro na granulação grossa.
22b. Acabamento das restaurações com disco de lixa Diamond Pro na granulação média.
22c. Acabamento das restaurações com disco de lixa Diamond Pro na granulação fina.
22d. Acabamento das restaurações com disco de lixa Diamond Pro na granulação extra fina.
23. Polimento das restaurações com disco de feltro Diamond Flex e pasta de polimento Diamond Excel.

24a.

24b.

24c.

24d.

25.

24a. Aspecto final das restaurações – exposição dental com lábio relaxado.
24b. Aspecto final das restaurações – sorriso.
24c. Aspecto final das restaurações – intrabucal com contraste preto.
24d. Aspecto final das restaurações – observar a translucidez incisal obtida.
25. Fotografia inicial da paciente.

DISCUSSÃO

A escolha do tratamento pela paciente permitiu a execução de um tratamento mais conservador, porém de uma previsibilidade de resultado final mais baixa quando comparada a um procedimento indireto, principalmente pelo fator Clareamento Dental de dente desvitalizado, pelas diferentes respostas que apresenta nas mais diversas situações clínicas. Neste caso ainda contamos com o fato do dente 21 ter clareado além do esperado, fazendo com que o clareamento dos demais dentes, vitais, não tivesse a mesma eficácia alcançada no desvitalizado.

A qualidade do material restaurador, associada a uma técnica de estratificação de camadas, permitiu a perfeita reprodução, no dente 11, das características incisais do dente 21, e também das características cervicais do dente 11, no dente 21. A utilização de uma sequência de discos de lixa, feltro e pasta de polimento foi fundamental para a obtenção de um polimento final adequado.

CONCLUSÃO

A execução de um plano de tratamento bem definido, apesar de intercorrências, e utilização de uma sequência correta de técnicas possibilita que o sucesso do tratamento seja previsível. Os materiais FGM utilizados (clareadores, sistemas de adesão, resinas e sistemas de acabamento e polimento) se mostraram altamente eficientes na execução deste caso de difícil resolução.

REFERÊNCIAS

1. MacIsaac AM, Hoen CM. Intracoronal bleaching: concerns and considerations. J Can Dent Assoc. 1994 Jan;60(1):57-64. Review.
2. Attin T, Paqué F, Ajam F, Lennon A M. Review of the current status of tooth whitening with the walking bleach technique. International Endodontic Journal, 36, 313-329, 2003.
3. Villarroel M et al. Direct Esthetic Restorations Based on Translucency and Opacity of Composite Resins. J Esthet Restor Dent 23:73–88, 2011

Coluna P&D
Ciência em estética

A estética é uma das premissas dos tratamentos odontológicos, com impactos importantes na auto-estima e na qualidade de vida dos pacientes, nos níveis pessoal e das relações interpessoais e profissionais. Para o sucesso do tratamento estético odontológico é essencial que o dentista compreenda as expectativas do paciente e seja capaz de aliar a habilidade em técnicas restauradoras precisas com produtos de excelência.

Neste sentido, como as empresas podem direcionar suas competências para o desenvolvimento de materiais estéticos? Como traduzir ciência (química, física, engenharia de materiais, biologia, farmacologia, microbiologia, engenharia de processos) em estética?

QUÍMICA EM ESTÉTICA

Um dos marcos da odontologia estética foi o desenvolvimento de técnicas adesivas minimamente invasivas, que foi viabilizado pelo emprego de agentes ácidos como condicionantes de superfície dental (esmalte e dentina), pela química dos monômeros metacrílicos e funcionais, pela química dos tratamentos de superfície (processos de silanização), pela química de iniciadores, fotoiniciadores, aminas e peróxidos etc., que em conjunto possibilitam uma adesão micromecânica e química de compósitos resinosos ao dente. Também temos a química das cerâmicas, dos peróxidos associadas aos agentes clareadores, de tratamentos de superfície para implantes dentais, dos fosfatos de cálcio em materiais para enxertia óssea, entre outros.

A base química para a maioria destes processos está nas reações de solubilidade e troca iônica, nas reações de óxido-redução mediadas por radicais livres, nos processos de modificação química da superfície pela fixação de moléculas covalentes, na síntese de produtos nanoestruturados etc.

Olhar para cada um destes processos isoladamente pode ser fácil, mas combiná-los em um único produto é um grande desafio, pois nem sempre se pode contar com a sinergia molecular. É incrível pensar que um sistema adesivo de frasco único precisa agregar em si uma base (monomérica) hidrofílica que seja capaz de penetrar pelas fibras de colágeno do dente e envolvê-las e uma base (monomérica) hidrofóbica que seja capaz de se unir ao compósito restaurador e prevenir a absorção de água. É uma química fina e anos de estudo que estão envolvidos no conteúdo de um frasco âmbar de solução adesiva.

FÍSICA EM ESTÉTICA

A odontologia busca reproduzir a natureza estética dos dentes não apenas em sua forma, mas também em sua cor, e para isso aplica os princípios ópticos de difração e refração da luz, opalescência, translucidez e fluorescência no desenvolvimento de seus produtos e seus sistemas de escalas de cores. Em odontologia, a física encontra-se ainda no estudo da termodinâmica e dos efeitos das mudanças de temperatura, pressão e volume no comportamento reológico e viscoelástico de sistemas resinosos e géis, na seleção do tamanho (macro, micro e nanométrico), da forma (partículas trituradas, esféricas, esferóides, bastões cilíndricos perfurados e bastões misturados a partículas usinadas) e do tipo (dielétrica) das partículas de cargas dos compósitos, no estudo dos fenômenos ópticos e da sua aplicação na aceleração de partículas para os processos de fotopolimerização, no estudo da cinética química e na velocidade das reações de cura, no estudo da micro e da nanoestrutura (morfologia) de superfície etc., bem como no desenvolvimento das embalagens dos produtos, definindo as características que possibilitarão uma maior estabilidade das formulações, menor risco de vazamento e melhor acondicionamento na mesa do dentista.

É incrível pensar em como as fibras de vidro devem estar organizadas em um pino intrarradicular para que ele possa ter máxima resistência e para que seu formato, translucidez e luminosidade (*L, escala CIELab) otimizem a passagem e a reflexão de luz através do canal, possibilitando uma fotopolimerização efetiva de sistemas adesivos e cimentos resinosos dentro do conduto.

ENGENHARIA DE MATERIAIS EM ESTÉTICA

Embora a estética seja um processo dinâmico (as pessoas envelhecem, modificando os conceitos e os padrões de beleza), os produtos odontológicos precisam assegurar a longevidade e a qualidade clínica das restaurações realizadas, e é neste contexto que a engenharia de materiais ganha notoriedade, seja através da seleção de matérias primas diferenciadas ou por meio da criação e da análise de parâmetros que sejam capazes de quantificar e de qualificar numericamente a beleza.

Para que o término cervical de um preparo protético ou de uma restauração direta subgengival possa ser copiado em perfeição, contribuindo para a maximização da estética adesiva e periodontal, é necessário que o profissional faça uso de um agente pró retract. É surpreendente pensar em como a seleção de fibras de elevado desempenho em diferentes parâmetros, como flexibilidade, resistência, baixo peso, capacidade de absorção etc., é essencial para que se possa desenvolver um fio retrator de excelência.

É interessante perceber que os materiais de divulgação dos produtos odontológicos são elaborados com um conjunto de gráficos e/ou tabelas, contendo informações sobre resistência à compressão, flexão, resistência adesiva, resistência à tração (*pull out*), absorção de água etc. Mas, qual é a relevância clínica destes resultados? Dados elevados de resistência à compressão e à flexão, e de microdureza, e dados reduzidos de absorção de água e solubilidade indicam que um produto é capaz de resistir às forças mastigatórias, mantendo-se em estética funcional. Uma alta resistência adesiva ao esmalte e à dentina indica que o material tem uma efetiva adesão micromecânica e/ou química à superfície dental, contribuindo para sua longevidade clínica. Produtos com módulo de elasticidade próximo ao da estrutura dental possibilitam uma melhor distribuição das forças e minimizam o risco de fraturas. Valores baixos de tensão de contração de polimerização indicam que um material produzirá reduzido stress (tensão) sobre a estrutura dental remanescente durante o seu processo de cura/polimerização, possibilitando a realização de uma restauração adesiva mais conservadora. Um alto grau de conversão revela que grande parte de uma base monomérica sofreu uma cura (endurecimento) efetiva, apresentando uma baixa permeabilidade, a qual se traduz clinicamente em estabilidade/longevidade do tratamento (adesivo, restaurador etc.). Um alto valor de profundidade de cura mostra que um produto apresenta um efetivo sistema de polimerização e uma ótima capacidade de transmitir a luz, o que em alguns casos, possibilita seu uso pela técnica de *bulkfill* (incremento único).

BIOLOGIA EM ESTÉTICA

A estética só tem valor se acompanhada de saúde. Uma restauração bonita pode ser percebida em um sorriso com periodontopatia? A beleza de um sorriso consegue prevalecer aos calafrios decorrentes de uma hipersensibilidade dentinária? Um clareamento com base na desidratação e na desmineralização excessiva do dente pode ser considerado como um procedimento minimamente invasivo? Componentes protéticos que não respeitem o espaço biológico garantem um sorriso?

A capacidade de acabamento e polimento de um sistema restaurador é essencial para que se possa obter uma restauração com lisura superficial capaz de prevenir o acúmulo de placa bacteriana e o comprometimento estético pela instalação de uma doença gengival e/ou periodontal. Estes parâmetros, associados à estabilidade de cor de um sistema restaurador, são ainda importantes para que se tenha uma maior longevidade clínica da restauração, prevenindo a necessidade de substituição do material restaurador, e com isso, a remoção adicional da estrutura dental remanescente.

Um agente que remineralize e dessensibilize com nanopartículas de hidroxiapatita possibilita que a composição biológica do dente seja reestabelecida, contribuindo para uma maior eficácia e longevidade destes tratamentos, trazendo ao paciente um sorriso natural e sem restrições às condições de temperatura (quente ou frio), pH (acidez) e osmolaridade (como alta concentração de açúcar) de alimentos sólidos e líquidos.

Em clareamento, um sorriso só pode ser considerado *whiteness* se conquistado ***i)*** com produtos que asseguram uma faixa de pH biologicamente segura do ponto de vista da desmineralização da superfície dental e, ***ii)*** com géis de base aquosa que previnam a desidratação do dente. Benesses adicionais ao tratamento podem ser obtidas com produtos que contenham cálcio em sua composição, que oferecem uma proteção adicional à desmineralização por criar uma "barreira de cálcio" na interface dente-gel clareador, prevenindo a saída de cálcio do dente para o gel.

A conicidade do conduto intrarradicular é uma justificativa biológica para a reprodução deste design em um post, contribuindo para uma melhor distribuição das forças mastigatórias ao longo das fibras periodontais e do tecido ósseo, respeitando uma biologia funcional e preservando a estética rosa (gengival) do sorriso.

FARMACOLOGIA EM ESTÉTICA

Em algumas situações, para que o sucesso em estética seja alcançado, é preciso que a odontologia atue na interface da farmacologia.

Para que possam ser executados com precisão, alguns procedimentos odontológicos (moldagens de elementos dentais, cimentação de coroas, confecção de preparos protéticos ou cavitários subgengivais etc.) requerem retração gengival temporária e controle da presença de fluidos e/ou sangramento, garantindo um bom acesso e visualização do campo operatório. Neste sentido, produtos à base de cloreto de alumínio são um excelente coadjuvante. O cloreto de alumínio é capaz de promover o entumescimento das fibras colágenas dentro dos vasos capilares rompidos, obliterando-os, sendo esta hemostasia livre da geração de coágulos e resíduos que possam aderir e interferir na qualidade dos preparos dentais. Este composto apresenta ainda ação adstringente, diminuindo o lúmen dos vasos sanguíneos.

Um dos efeitos colaterais do clareamento dental é a sensibilidade, e uma das estratégias químicas para se prevenir este efeito é adicionar agentes umectantes, anti-inflamatório e dessensibilizante em sua composição. O nitrato de potássio é um composto que tem sido empregado em sistemas clareadores como um agente dessensibilizante de ação neural. A presença de nitrato de potássio faz com que a concentração deste íon (potássio) se mantenha alta no meio extracelular, despolarizando as fibras nervosas e impedindo, assim, a propagação da transmissão de sinal.

MICROBIOLOGIA EM ESTÉTICA

A odontologia estética busca reproduzir não apenas a beleza, mas também a segurança biológica da cavidade oral, prevenindo seu impacto negativo na saúde geral. Parece inimaginável, mas a propagação sistêmica da infecção bucal é fator complicador de cardiopatias, parto prematuro/baixo peso ao nascer, diabetes, doenças pulmonares, AVC, doença arterial, septicemia etc.

Do ponto de vista industrial, a segurança biológica da cavidade oral pode ser conquistada com o uso de insumos que sejam capazes de alterar o metabolismo bacteriano, com o desenvolvimento de produtos com alta qualidade de polimento, com baixa solubilidade, com design anatômico e com precisão de conectividade.

A clorexidina é um agente químico catiônico com ação bactericida e bacteriostática, que se liga aos fosfolipídios da membrana celular bacteriana e causa alterações da sua permeabilidade iônica, levando à ruptura desta membrana e à inibição da proliferação bacteriana.

Além de sua ação remineralizante, o flúor é um efetivo agente antimicrobiano, que atua inibindo a enolase, uma das enzimas da via metabólica de degradação da glicose (glicólise), resultando na inibição ***i)*** do transporte de açúcares para a célula bacteriana, ***ii)*** da síntese de ATP e ***iii)*** da bomba de prótons transmembrana (H^+/ATPase). Como as bactérias da placa são dependentes desta via metabólica e dos processos citados para sobreviver e para a produção dos ácidos que agem sobre a estrutura dentária durante o processo cariogênico, esta redução do metabolismo de carboidratos promovida pelo flúor reduz a atividade enzimática bacteriana como um todo, exercendo uma ação antibacteriana e de prevenção de formação de cáries.

Monômeros funcionais baseados em amônio quaternário também têm sido empregados em odontologia pela sua ação antibacteriana. Nestes monômeros, a carga positiva do grupamento amônio liga-se às cargas negativas da parede bacteriana, alterando-as por uma inibição de contato ou imobilização bactericida.

Sistemas restauradores que apresentem uma matriz polimérica e cerâmica estável, que reflitam em produtos com baixo teor de porosidade e com alto desempenho de acabamento e polimento, possibilitam a obtenção de trabalhos estéticos com elevada lisura superficial, a qual contribui para um menor acúmulo de placa bacteriana na superfície dental, reduzindo o risco de infecções.

Pinos intrarradiculares que reproduzam a anatomia e o dimensional do conduto radicular reduzem a área livre disponível para o acúmulo de bactérias, o que associado ao uso de materiais para cimentação com efetivo sistema de polimerização e baixa solubilidade, contribuem para um ambiente endodôntico microbiologicamente controlado.

ENGENHARIA DE PROCESSOS EM ESTÉTICA

E como a FGM direciona suas competências para o desenvolvimento de materiais estéticos? Para contornar estes desafios, ela conta com uma equipe multidisciplinar, distribuída nas especialidades de química, física, engenharia de materiais, biologia, farmacologia, microbiologia, odontologia etc. Em adição, ela desenvolve uma *Engenharia de Processos em Estética*, o que a possibilita criar e gerenciar as interfaces de atuação das especialidades em referência em escala industrial, conferindo avanço, tecnologia, conceito e garantia aos seus produtos. Afinal, **VOCÊ MERECE!**

DEPTO DE P&D,
FGM PRODUTOS ODONTOLÓGICOS

Se você quiser compartilhar sua opinião sobre esta matéria ou sobre os assuntos que gostaria que fossem abordados nas próximas edições, escreva para **fgm@fgm.ind.br**

Bráquetes fixos em menos tempo.

Prático: primer
já incorporado à resina
(redução de um passo clínico)

Perfeita
Resistência
Adesiva

Apenas 20 segundos de fotopolimerização

92,7%

Excelente taxa de retenção dos
bráquetes após 6 meses de avaliação clínica*

*Siqueira MR, Stanislawczuk R, Kossatz S, Reis A, Loguercio AD. Avaliação Clínica de uma resina autoadesiva para a colagem de bráquetes ortodônticos. Ortodontia SPO, v.44, n. 5, p. 435-441, 2011.

www.fgm.ind.br

Orthocem, a evolução da Ortodontia.

Excelente
Viscosidade

Contém
Flúor

Orthocem é um adesivo/cimento nanoparticulado para colagem de bráquetes ortodônticos.

Embalagem com 1 seringa 4g + 1 condicionamento ácido.

Você merece.

FGM

Alan Rodrigues

Autor do Livro o Sistema Autoligável – segredos clínicos

Coordenador Internacional de cursos da Self Ligating University

Idealizador do braquete autoligável CRYSTAL 3D *Vítria*; Presidente da Euro Orto Consult

Edison Willrich Sales

Co-Autor do Livro o Sistema Autoligável – segredos clínicos

Professor auxiliar do curso de ortodontia autoligável da Self Ligating University

Diretor clínico da Euro Orto Consult

Fernando Ruiz Gregório

Co-Autor do Livro o Sistema Autoligável – segredos clínicos

Professor auxiliar do curso de ortodontia autoligável da Self Ligating University

MBA Executivo em Saúde FGV

Ortodontia autoligável

A filosofia da bioadaptação transversal dos maxilares, é fundamentada em quatro importantes bases, que são: o sistema de braquetes autoligáveis, fios termoativados de alta tecnologia, Win System e procedimentos clínicos mais biológicos e menos invasivos.

Utilizando as bases da filosofia da bioadaptação transversal dos maxilares, diminuímos em mais de 98% a necessidade de extrações, (experiência clínica dos autores), teremos como conseqüência tratamentos biologicamente mais seguros evitando muitos procedimentos irreversíveis praticados em planejamentos ortodônticos convencionais.

No livro clínico "O Sistema Autoligável – segredos clínicos", Alan Rodrigues & Cols, editora Napoleão, estão demonstrados através da comparação de vários tipos de maloclusões e com todos os sistemas de braquetes autoligados existentes no Mercado atual, o passo a passo clínico da bioadaptação transversal dos maxilares.

Começamos o protocolo clínico desta sequência de caso com a colagem dos braquetes autoligados CRYSTAL 3D *Vítria* (www.crystal3d.com.br) utilizando a resina Orthocem da FGM, **optamos pela Orthocem por ser uma resina que apresenta excelente viscosidade, que permite o correto posicionamento dos braquetes autoligados em todos os dentes, oferece resistência ideal as forças aplicadas sobre os braquetes, inclusive nos tubos dos molares, que também são colados com a Orthocem, por ter uma aplicação simplificada eliminamos assim um tempo do procedimento clínico, iniciando com o condicionamento ácido e a imediata aplicação da resina com o braquete no dente, a Orthocem tem oferecido segurança, rapidez e precisão no procedimento de colagem, que vem de encontro às nossas necessidades clínicas na aplicação da ortodontia autoligável.**

Utilizamos o centro da coroa clínica para o posicionamento dos braquetes autoligados, incluindo os segundos molares, e imediatamente utilizamos como fio inicial o 0.014 termoativado soft estético, que é o fio com propriedades ideais para desencadear as respostas teciduais da bioadaptação transversal dos maxilares, com o Win posicionado inicialmente na linha media e com a evolução do casos passamos os Wins para distal dos incisivos cen-

trais superiores sendo mantido o Win na linha media do inferior.

A desoclusão com build up deve ser feito nos segundos molares, pois os primeiros molares fazem parte da curva de spee, assim teremos um nivelamento mais rápido, após 2 meses colamos o arco inferior e iniciamos também com fio 0.014 termoativado soft estético, sendo introduzido o uso de elásticos leves de uso noturno intermaxilar.

Após 6 meses de nivelamento, introduzimos o fio 0.014 x 0.025 termoativado soft estético para finalização do caso, as cúspides e as incisais foram reconstruídas para devolver as guias de proteção mutua.

Com 12 meses de tratamento iniciamos a intercuspidação com elásticos ¼ leve de uso noturno, com 14 meses de tratamento removemos o aparelho e procedemos a contenção fixa com fio estético superior e inferior.

1.

2.

3.

4.

5.

1-5. Paciente adulto: fotos iniciais da maloclusão.

Sequência clínica 1: Sistema de braquetes autoligados estéticos CRYSTAL 3D *Vítria*, colagem com Orthocem – FGM, fio 0.014 termoativado estético por 4 meses, fio 0.014 x 0.025 termoativado estético para finalização do caso.

Sequência clínica 2: O uso do eslástico leve de uso noturno no sistema autoligável é fundamental desde o início do tratamento tanto para melhora da relação cruzada como para intercuspidação final.

SEQUÊNCIA CLÍNICA 1

6.

7.

SEQUÊNCIA CLÍNICA 2

8.

9.

10.

11.

6. Colagem Orthocem.
7. 4 meses.
8. 10 meses.
9. 14 meses de tratamento.
10-11. Inicial.

12.

13.

14.

15.

16.

17.

12-13. 2 meses.
14-15. 12 meses.
16-17. 14 meses de tratamento.

A bioadaptação transversal dos maxilares é evidente na sequência oclusal do tratamento ortodôntico com sistema autoligável.

18.

19.

20.

21.

18. Inicial.
19. 2 meses.
20. 10 meses.
21. 14 meses de tratamento.
22. Inicial.
23. 6 meses.
24. 12 meses.
25. 14 meses de tratamento.
26. Foto inicial.
27. Tratamento finalizado em 14 meses.

22.

23.

24.

25.

26.

27.

REFERÊNCIA

1. Rodrigues A. et AL. O Sistema Autoligável: segredos clínicos. São Paulo: Napoleão, 2012.

Protetor para braquetes e acessórios
top comfort

Mais praticidade e conforto no tratamento ortodôntico.

Material resinoso fotopolimerizável que previne e protege de forma duradoura os tecidos bucais que podem ter ferimentos com o contato de aparelhos fixos.

Fácil de aplicar: pronto para o uso



Estético: apresenta translucidez.

Simples remoção: com auxílio de um pequeno alicate.

Embalagem com 1 seringa de 2g + 5 ponteiras.

Você merece. FGM

Atualização em SISTEMAS ADESIVOS

Adriana Pigozzo Manso
DDS, MSc, PhD
The University of British Columbia, Faculty of Dentistry, Division of Biomaterials

Ricardo Marins de Carvalho
DDS, PhD
The University of British Columbia, Faculty of Dentistry, Division of Biomaterials

A cada ano diversos sistemas adesivos são colocados no mercado a fim de que produtos mais inteligentes e eficazes possam ser utilizados na prática diária de centenas de milhares de profissionais ao redor do mundo. A tecnologia de adesão ao tecido dentário tem se desenvolvido gradativamente desde quando foi introduzida, há cinquenta anos atrás. Desde então, inúmeros avanços tecnológicos foram alcançados e talvez nós, cirurgiões-dentistas, falhemos em perceber a real dimensão da evolução até agora dentro deste campo. Graças às inúmeras pesquisas clínicas e laboratoriais, adesivos são constantemente submetidos a atualizações em sua composição química a fim de que eventuais problemas reportados nos estudos científicos possam ser reduzidos ou, idealmente, eliminados. O grande desafio para estes materiais, entretanto, está no fato de que devem produzir adesões efetivas e simultâneas a dois substratos muito diferentes, dentina e esmalte. Além disso, ao contrário do que ocorre na indústria de polímeros, na Odontologia espera-se produzir em poucos minutos, em condições limitadas de temperatura e pressão, e na presença de umidade, um composto polimérico híbrido que possa durar décadas em função, num ambiente úmido e colonizado por bactérias.

Devido a todos estes fatores, cabe ao profissional entender as características do material utilizado a fim de que as melhores propriedades do mesmo sejam obtidas ao final de cada procedimento restaurador adesivo. Atualmente, diante do enorme número de produtos disponíveis no mercado, tornou-se um desafio para o clínico eleger o melhor sistema para as diversas situações clínicas. Assim, buscamos nesta breve atualização sobre o assunto, trazer fundamentos e bases científicas suficientes para conduzir ao pensamento crítico de cada profissional sobre a seleção dos materiais mais adequados para sua prática diária.

Na atualidade entende-se que a adesão aos tecidos dentais duros pode ser obtida de 3 maneiras principais: por sistemas adesivos de condicionamento ácido total; por sistemas adesivos de auto-condicionamento; ou através do uso de cimentos de ionômero de vidro.[1] Os Sistemas Condicionamento Total englobam todos os adesivos disponíveis no mercado que utilizam um passo separado para o condicionamento ácido, normalmente o ácido fosfórico a 32-37%, que é lavado após a sua aplicação. Nos Sistemas Autocondicionantes, em contrapartida, o agente ácido está incorporado no primer (sistemas autocondicionantes de 2 passos) ou no primer/adesivo (sistemas autocondicionantes de 1 passo). Em ambos os casos, o primer ácido não é removido da superfície por meio de lavagem, e sim incorporado ao conteúdo resultante para a formação da camada híbrida. Estudos laboratoriais e clínicos constantemente comparam a performance dos diferentes sistemas adesivos aos diferentes substratos com testes de resistência adesiva, imediatos e ao longo do tempo, e consequentemente identificam benefícios e limitações de cada sistema para cada situação clínica em particular.[2-7] Embora não exista a possibilidade de se correlacionar diretamente os dados laboratoriais e resultados clínicos, podemos claramente observar que estudos laboratoriais podem, de certa forma, predizer a efetividade clínica de um material adesivo.[1,8]

SISTEMAS DE CONDICIONAMENTO ÁCIDO TOTAL

Considerados tradicionais, têm inúmeros representantes disponíveis no mercado. Podem ser apresentados na versão 3 passos, onde condicionamento ácido, primer e adesivo constituem passos separados; ou na versão 2 passos, onde os passos de primer e adesivo acontecem em um único momento. Ambas as versões (2 ou 3 passos), têm efetividade extensivamente comprovada em esmalte.[9,10] O condicionamento ácido e a característica essencialmente mineral do esmalte conferem a este grupo de sistemas adesivos excelentes resultados e estabilidade de união ao longo do tempo, demonstrados por inúmeros estudos clínicos de avaliação de selantes, restaurações diretas e indiretas[11-13]

Em contrapartida, quando o enfoque é dado para a adesão à dentina, diversos fatores devem ser levados em consideração, por se tratar de um substrato rico em água e matéria orgânica. Sistemas adesivos de condicionamento ácido total, quando utilizados na dentina, exigem maior cuidado quanto à técnica de aplicação. Os mesmos requerem uma condição de umidade 'ideal' no substrato previamente à sua aplicação; e necessitam de uma adequada evaporação dos solventes residuais e água, presentes na mistura, antes da polimerização. Água e solventes remanescentes, polimerizados juntamente com o adesivo, produzem um material com propriedades mecânicas inferiores.[14-16]

Dentre os solventes anidros, etanol e acetona são os mais comumente utilizados em adesivos dentinários. Embora sistemas com acetona tenham excelente performance clínica, os mesmos têm uma maior sensibilidade quanto à umidade ideal do substrato.[14] Para tais sistemas, a "janela de oportunidade" é mais estreita do que para aqueles à base de etanol, o que requer maior cuidado operatório na obtenção e manutenção da umidade ideal do substrato durante o procedimento adesivo.[17] Etanol, em contrapartida, permite que a dentina esteja levemente mais seca antes de sua aplicação, fato que resulta em uma maior amplitude no espectro de umidade ideal, tornando-os menos sensíveis às variações de umidade superficial durante o procedimento adesivo.[17] Por essa razão, praticamente todos os sistemas adesivos de condicionamento total atualmente disponíveis no mercado utilizam o etanol como solvente.

> "Os sistemas de 2 passos, por outro lado, combinam primer e adesivo em um único frasco, o que reduz o tempo operatório pela redução de um passo clínico."

Dentre os sistemas de condicionamento ácido total, a versão 3 passos é considerada padrão para estudos sobre adesão à dentina, por ter sido extensivamente avaliado e por demonstrar significante estabilidade adesiva ao longo do tempo.[9,10,12] Os sistemas de 2 passos, por outro lado, combinam primer e adesivo em um único frasco, o que reduz o tempo operatório pela redução de um passo clínico. Embora tais sistemas, chamados simplificados, apresentem boa performance clínica especialmente quando há esmalte nas margens da cavidade, observa-se significante redução de valores de resistência adesiva ao longo do tempo em dentina. Desta forma, cavidades de classe V ou mesmo classe II com margens em dentina devem receber atenção especial quando da seleção do sistema adesivo. Dentina esclerótica, afetada por cárie e profunda são os substratos usualmente disponíveis para adesão, na grande maioria dos procedimentos clínicos diários. Tais substratos, combinados ou isolados, comprometem a qualidade da adesão à dentina e devem ser cuidadosamente considerados quando da seleção e aplicação do sistema adesivo.[2, 18]

Morfologicamente, a camada híbrida resultante da aplicação de ambos os sistemas de condicionamento ácido total, 2 ou 3 passos, é bastante similar. Por se tratar de sistemas adesivos que empregam o condicionamento ácido em um passo separado, usualmente com ácido fosfórico por 15 segundos, a profundidade de desmineralização e subsequente camada híbrida formada são equivalentes à aproximadamente 3-5µm de espessura.[19] A smear-layer, produzida durante o preparo cavitário, é invariavelmente removida durante o condicionamento ácido total, e o material adesivo infiltrado posteriormente constitui-se essencialmente de monômeros e solventes. Idealmente, a camada híbrida poderia ser caracterizada como uma rede tridimensional de polímero e colágeno que funcionaria como uma conexão contínua e estável entre a resina adesiva e o substrato dentinário. Entretanto, há suficiente evidência de que tal objetivo não é atingido,[20,21] e a camada híbrida é atualmente nominada como o "elo mais fraco" na adesão resina/dentina.[22,23]

No caso dos sistemas de 3 passos, o primer contém essencialmente monômeros hidrofílicos e solventes.

O adesivo por sua vez, constitui-se basicamente de monômeros de característica mais hidrofóbica, que se ligam aos monômeros hidrofílicos presentes no primer. Desta forma, cria-se uma camada superficial hidrofóbica na interface adesiva, e, portanto mais resistente à degradação hidrolítica, e que funciona como um agente de relativo selamento da camada híbrida.[22,24] Nos sistemas adesivos de 2 passos, primer e adesivo estão combinados em um mesmo passo. Assim, solventes, monômeros hidrofílicos e hidrofóbicos estão contidos num frasco único com o intuito de simplificação de técnica. A mistura de tais monômeros e solventes, adicionados à água presente no substrato, pode resultar em uma mistura não homogênea à medida que os solventes mais voláteis evaporam e a água remanesce. Tal evento, chamado de separação de fases,[20,24,25] resulta na produção de uma camada híbrida incompletamente infiltrada e mais susceptível à degradação hidrolítica e proteolítica após algum tempo de serviço clínico.

Assim, fica claro que a camada híbrida produzida por sistemas adesivos de condicionamento ácido total é, na maioria das vezes, imperfeita. Incompleta infiltração por toda a extensão da zona desmineralizada; presença de água residual na mistura polimerizada; separação de fases dada pela heterogeneidade do composto; incompleta evaporação dos solventes antes da polimerização; contaminação da superfície durante o procedimento adesivo; e sub-polimerização do material são eventos que podem acontecer, combinados ou não, e resultar em camadas híbridas parcialmente infiltradas.[22] Assim, o cuidado clínico e o entendimento da dinâmica do procedimento adesivo para o material de escolha são cruciais a fim de que os melhores resultados sejam obtidos de cada sistema adesivo, para cada situação clínica. Em sistemas adesivos de condicionamento ácido total de 2 passos, a experiência do operador é fundamental para a obtenção de melhores resultados de resistência adesiva. Diferenças significantes foram encontradas quando sistemas adesivos de 2 passos foram avaliados por estudantes ou profissionais experientes.[26] Embora se saiba que os diversos sistemas de condicionamento ácido total disponível no mercado apresentem variabilidade entre si, nota-se que dentre os materiais de um mesmo grupo, tais variações são mais dependentes da técnica, da qualidade do substrato dentinário e do cuidado operatório durante a aplicação, do que da marca/fabricante do material propriamente dito.[18,26,27] É importante ressaltar que seguir as instruções do fabricante quanto ao manuseio e armazenagem são fundamentais para a obtenção dos melhores resultados clínicos, minimizando eventos de sensibilidade pós-operatória e falhas prematuras das restaurações adesivas, seja por cárie recorrente, manchamento da interface ou perda da restauração.

SISTEMAS AUTOCONDICIONANTES

Apresentam atualmente benefícios que têm levado a um constante crescimento de sua popularidade dentre os profissionais. Facilidade de uso, redução do tempo operatório, substancial redução na sensibilidade da técnica, e a baixa incidência de sensibilidade pós-operatória são fatores determinantes na seleção de tais materiais para procedimentos adesivos.[5,28,29] Em contrapartida, a deficiente habilidade de adesão ao esmalte ainda é considerada a maior limitação deste grupo de materiais adesivos, o que restringe seu uso em algumas situações clínicas onde a retenção ao esmalte é fundamental.[3] Neste caso, o condicionamento ácido seletivo do esmalte pode ser considerado uma alternativa para contornar tal limitação do material.[29]

Sistemas autocondicionantes apresentam a vantagem de desmineralizar e infiltrar a superfície dentária simultaneamente, e na mesma profundidade, teoricamente assegurando a completa penetração do adesivo na área desmineralizada.[29] A interação dos sistemas autocondicionantes com o substrato dental depende em grande parte de sua química. Os sistemas autocondicionantes são comercialmente apresentados em sistemas de 2 passos ou de 1 passo. Em ambas as situações, o passo do condicionamento ácido e posterior lavagem, são eliminados. Devido à natureza autocondicionante do material, há necessidade de que o pH seja ácido, e este fator desempenha um papel bastante importante, principalmente no que se refere à profundidade de desmineralização e consequente interação que o sistema pode produzir.[29] Embora todos os sistemas autocondicionantes tenham um pH ácido, que pode variar de produto para produto em torno de 0.3 até 2.5, os mais ácidos produzem obviamente uma camada híbrida mais espessa enquanto os mais suaves, menos espessa (Tabela 1)[29] Ainda, a acidez do primer é responsável pela qualidade de adesão ao esmalte. Tal evento pode ser facilmente explicado se considerarmos que um autocondicionante “agressivo” produz uma interface semelhante à de um adesivo de condicionamento total, entretanto difere no fato de que os íons de fosfato de cálcio não são lavados da superfície e se apresentam bastante instáveis em meio aquoso, enfraquecendo a interface adesiva. Portanto, sistemas de condicionamento ácido total ainda é a melhor escolha quando se trata de adesão ao esmalte.[4,30,31]

Tabela 1. Classificação dos sistemas adesivos autocondicionantes quanto à sua capacidade de desmineralização.

pH do adesivo	Agressividade	Profundidade de desmineralização
< 1	Agressivo	Aproximadamente 4μm
1 – 2	Agressividade moderada	Entre 1 e 2 μm
≅ 2	Suave	Entre 0.5 e 1μm
> 2.5	Ultra-suave	Aproximadamente 300 nanômetros (0.3μm)

A performance destes materiais é bastante variável e também depende da classe de adesivo autocondicionante à que pertence, 1 ou 2 passos, e principalmente do monômero que o mesmo utiliza. Os sistemas autocondicionantes possuem os chamados monômeros funcionais, que fazem o condicionamento da superfície dentária. 4-META (ácido metacriloiloxietil trimetílico), 10-MDP (10-Metacriloiloxidecil dihidrogênio fosfato) e Fenil-P (2-(Metacriloxi)etil Fenil Fosfato) são os mais comumente usados e interagem com a hidroxiapatita presente na estrutura dental de maneiras diferentes. Sabe-se que um pré-requisito para uma boa adesão é a obtenção do embricamento micro-mecânico entre o adesivo e a estrutura dental. Entretanto, recentemente têm-se investigado com maior atenção o potencial benefício de se ter uma interação química entre os monômeros funcionais e a estrutura dental.[29] A maneira como as moléculas dos monômeros interagem com a hidroxiapatita tem sido descrita no chamado "Conceito de Adesão-Descalcificação".[29] Este modelo postula basicamente que os ácidos contidos nos monômeros funcionais se aderem ionicamente ao cálcio da hidroxiapatita, liberando fosfato e hidroxila para a própria solução, mantendo a superfície neutra. Dependendo da estabilidade da união entre o monômero funcional e o cálcio da estrutura dental, a molécula poderá permanecer aderida ou não. Moléculas como o 10-MDP (de alguns sistemas autocondicionantes) e o ácido polialcenóico (de cimentos de ionômero de vidro) se aderem quimicamente ao cálcio da hidroxiapatita e têm uma limitada ação descalcificante. Neste caso, os cristais de hidroxiapatita são mantidos na interface adesiva e dificilmente são dissolvidos. Moléculas como o Fenil-P e 4-META (em autocondicionantes), em contrapartida, se aderem inicialmente ao cálcio, mas são em seguida dissolvidas, resultando em remoção dos íons cálcio da superfície e conseqüente efeito de condicionamento da mesma. Assim, monômeros funcionais devem apresentar não apenas um potencial de adesão química, mas a capacidade de manter tais uniões estáveis em meio aquoso. Sabe-se que a união química promovida pelo monômero funcional 10-MDP é mais efetiva e estável em água do que àquelas produzidas pelo 4-META e Fenil-P, respectivamente. Assim, diferentemente do que ocorre nos sistemas adesivos de condicionamento ácido total, a performance dos sistemas autocondicionantes tem relação direta e crucial com a química envolvida na produção do material. Considera-se que os adesivos autocondicionantes à base de 10-MDP apresentam os melhores desempenhos em testes laboratoriais e clínicos devido à superior integração produzida quimicamente com a hidroxiapatita da dentina.

> "[...] sabe-se hoje que o MDP tem a melhor performance em adesão química à hidroxiapatita."

Autocondicionantes de dois passos consistem de um primer autocondicionante (primeiro passo) e de uma resina adesiva (segundo passo). São considerados padrão para estudos comparativos entre sistemas adesivos autocondicionantes, em função do longo tempo de investigação científica e da consistência de seus valores de adesão. Assim como nos sistemas de condicionamento ácido total de 3 passos, os autocondicionantes de 2 passos apresentam um passo separado para a aplicação da resina adesiva, que se constitui essencialmente de monômeros hidrofóbicos, conferindo da mesma forma maior estabilidade em resultados de resistência adesiva. *Autocondicionantes de passo único* combinam o primer autocondicionante e a resina adesiva num mesmo passo operatório. Entretanto, os produtos de passo único têm duas formas de apresentação comercial, de acordo com o fabricante, podendo ser em frascos separados (2 componentes) ou num mesmo frasco (componente único). Os primeiros apresentam maior estabilidade química por permitirem que componentes químicos que potencialmente podem se anular sejam mantidos em frascos separados até o momento da aplicação. Entretanto, necessitam de uma efetiva mistura de ambos os componentes imediatamente antes da aplicação clínica, o que alguns consideram um passo clínico extra e indesejável. Os autocondicionantes de passo único e frasco único são os verdadeiros sistemas "all-in-one", pois combinam ácido, primer e adesivo em um único frasco e não requerem misturas preliminares ao seu uso. Em contrapartida, apresentam tempo de vida útil bastante limitado, principalmente quando são armazenados à temperatura ambiente. Isso

ocorre devido ao fato de que alguns componentes químicos podem potencialmente reagir entre si, anulando ou comprometendo sua ação ou estabilidade ao longo do tempo. Esse fator deve ser levado em consideração quando da eleição de tais adesivos para sua prática clínica. A intrincada mistura de componentes hidrofílicos, hidrofóbicos, ácidos, solventes e água (necessária para a ionização do agente autocondicionante) faz com que estes materiais simplificados sejam acompanhados por diversas limitações. Entre estas, reporta-se resistência adesiva imediata e durabilidade inferiores aos sistemas multi-passos (autocondicionantes de 2 passos ou de condicionamento total). Clinicamente, nota-se aumentado manchamento marginal mesmo em curto tempo de avaliação clínica, e maior porcentagem de perda de restaurações Classe V, onde clinicamente se avalia a efetividade adesiva de um material.

> "Os sais formados entre o MDP e o Cálcio (MDP-Ca) são hidroliticamente estáveis,[38, 39] o que definitivamente contribui para o aumento longevidade da camada híbrida, e por conseqüência, da interface adesiva. Assim, fica claro que muitas perspectivas futuras surgem com as recentes descobertas sobre o monômero funcional MDP."

O MONÔMERO FUNCIONAL MDP (10-METACRILOILOXIDECIL DIHIDROGÊNIO FOSFATO)

O monômero funcional MDP surgiu no mercado há cerca de 18 anos atrás, patenteado pela empresa Kuraray. Apenas após expirar o período da patente é que outras empresas puderam utilizar tal monômero na fabricação de sistemas adesivos, primers e cimentos resinosos. Muito recentemente, grupos de pesquisa passaram a investigar o real papel deste monômero na formação da interface adesiva e na sua durabilidade. Sabe-se que o mesmo tem a capacidade de se unir de forma duradoura com a dentina.[32,33] A união promovida por este monômero confere, além do mecanismo micromecânico, uma interação química primária entre o monômero funcional MDP e a hidroxiapatita que remanesce ao redor das fibrilas de colágeno expostas. Quando tal união ocorre, mantêm-se a hidroxiapatita como um abrigo natural ao redor do colágeno exposto,[34] criando-se uma interface protegida do processo de degradação por uma zona ácido-resistente.[35,36]

Dentre os vários monômeros funcionais utilizados em sistemas adesivos de uso odontológico, como Fenil P, 4-MET e outros monômeros a base de fosfatos, sabe-se hoje que o MDP tem a melhor performance em adesão química à hidroxiapatita. Embora tal interação química não resulte em aumento de valores de resistência adesiva, sabe-se que torna a interface mais resistente ao processo de biodegradação, o que melhora a estabilidade da união adesiva.[34] Análises químicas e ultra-estruturais recentemente demonstraram que o MDP reage com a hidroxiapatita formando camadas nanoestratificadas na interface. Neste processo, o Cálcio liberado pela dissolução da hidroxiapatita se difunde dentro da camada híbrida e se une às moléculas de MDP formando nanocamadas do sal de MPD-Ca. Cada nanocamada mede cerca de 3.5nm e pode ocorrer dentro da camada híbrida e em diferentes graus, dependendo do sistema adesivo aplicado. A concentração de MDP, a presença de carga, e a forma de apresentação do adesivo (número de passos) são fatores que podem alterar a característica das nanocamadas.[34,37] Embora ainda não se conheça a real importância de tais nanocamadas, acredita-se que as mesmas possam ser as responsáveis pela melhor estabilidade adesiva vastamente documentada para os sistemas adesivos autocondicionantes de 2 passos.[32] Os sais formados entre o MDP e o Cálcio (MDP-Ca) são hidroliticamente estáveis,[38,39] o que definitivamente contribui para o aumento longevidade da camada híbrida, e por conseqüência, da interface adesiva. Assim, fica claro que muitas perspectivas futuras surgem com as recentes descobertas sobre o monômero funcional MDP.

CONCLUSÃO

Atualmente sugere-se que a estabilidade dos componentes da interface adesiva talvez tenha um papel secundário na sobrevivência clínica de restaurações

adesivas.[40] Estudos clínicos recentes demonstram que restaurações de resina composta podem permanecer viáveis clinicamente mesmo após muitos anos de serviço clínico.[41,42] Assim, a degradação dos constituintes da camada híbrida, amplamente demonstrada por estudos laboratoriais,[9,12] talvez não represente necessariamente a falha clínica das restaurações adesivas.

Desta forma, fica claro que todo o conhecimento gerado por pesquisas clínicas e laboratoriais direciona o desenvolvimento de novos produtos, assim como orienta os profissionais da área sobre as limitações e vantagens de cada sistema adesivo em particular, conduzindo a seleção dos materiais com melhor performance. Entretanto, cabe a cada profissional selecionar aqueles que melhor se aplicam a cada situação clínica em particular, assim como entender claramente os mecanismos de adesão que os mesmos utilizam a fim de que especial cuidado seja dedicado durante a execução deste importante passo operatório. Por último, não devemos esquecer que a premissa de excelência do tratamento odontológico está em tratar o paciente de suas condições bucais desfavoráveis, e não somente curar as sequelas da doença cárie.

REFERÊNCIAS

1. Van Meerbeek B, De Munck J, Yoshida Y, Inoue S, Vargas M, Vijay P, Van Landuyt K, Lambrechts P, Vanherle G. Buonocore memorial lecture. Adhesion to enamel and dentin: current status and future challenges. Oper Dent 2003;28: 215-35.
2. Tay FR, Pashley DH. Resin bonding to cervical sclerotic dentin: a review. J Dent 2004;32: 173-96.
3. Erickson RL, Barkmeier WW, Latta MA. The role of etching in bonding to enamel: a comparison of self-etching and etch-and-rinse adhesive systems. Dent Mater 2009;25: 1459-67.
4. Frankenberger R, Tay FR. Self-etch vs etch-and-rinse adhesives: effect of thermo--mechanical fatigue loading on marginal quality of bonded resin composite restorations. Dent Mater 2005;21: 397-412.
5. van Dijken JW, Pallesen U. Long-term dentin retention of etch-and-rinse and self--etch adhesives and a resin-modified glass ionomer cement in non-carious cervical lesions. Dent Mater 2008;24: 915-22.
6. Kwong SM, Cheung GS, Kei LH, Itthagarun A, Smales RJ, Tay FR, Pashley DH. Micro-tensile bond strengths to sclerotic dentin using a self-etching and a total--etching technique. Dent Mater 2002;18: 359-69.
7. Koshiro K, Inoue S, Tanaka T, Koase K, Fujita M, Hashimoto M, Sano H. In vivo degradation of resin-dentin bonds produced by a self-etch vs. a total-etch adhesive system. Eur J Oral Sci 2004;112: 368-75.
8. Heintze SD, Thunpithayakul C, Armstrong SR, Rousson V. Correlation between microtensile bond strength data and clinical outcome of Class V restorations. Dent Mater 2011;27: 114-25.
9. Pashley DH, Tay FR, Breschi L, Tjaderhane L, Carvalho RM, Carrilho M, Tezvergil--Mutluay A. State of the art etch-and-rinse adhesives. Dent Mater 2011;27: 1-16.
10. De Munck J, Van Meerbeek B, Yoshida Y, Inoue S, Vargas M, Suzuki K, Lambrechts P, Vanherle G. Four-year water degradation of total-etch adhesives bonded to dentin. J Dent Res 2003;82: 136-40.
11. Kuhnisch J, Mansmann U, Heinrich-Weltzien R, Hickel R. Longevity of materials for pit and fissure sealing--results from a meta-analysis. Dent Mater 2012;28: 298-303.
12. Breschi L, Mazzoni A, Ruggeri A, Cadenaro M, Di Lenarda R, De Stefano Dorigo E. Dental adhesion review: aging and stability of the bonded interface. Dent Mater 2008;24: 90-101.
13. Ozturk E, Bolay S, Hickel R, Ilie N. Shear bond strength of porcelain laminate veneers to enamel, dentine and enamel-dentine complex bonded with different adhesive luting systems. J Dent 2012.
14. Tay FR, Gwinnett JA, Wei SH. Micromorphological spectrum from overdrying to overwetting acid-conditioned dentin in water-free acetone-based, single-bottle primer/adhesives. Dent Mater 1996;12: 236-44.
15. Yiu CK, Pashley EL, Hiraishi N, King NM, Goracci C, Ferrari M, Carvalho RM, Pashley DH, Tay FR. Solvent and water retention in dental adhesive blends after evaporation. Biomaterials 2005;26: 6863-72.
16. Cadenaro M, Breschi L, Rueggeberg FA, Suchko M, Grodin E, Agee K, Di Lenarda R, Tay FR, Pashley DH. Effects of residual ethanol on the rate and degree of conversion of five experimental resins. Dent Mater 2009;25: 621-8.
17. Reis A, Loguercio AD, Azevedo CL, de Carvalho RM, da Julio Singer M, Grande RH. Moisture spectrum of demineralized dentin for adhesive systems with different solvent bases. J Adhes Dent 2003;5: 183-92.
18. Pereira PN, Okuda M, Sano H, Yoshikawa T, Burrow MF, Tagami J. Effect of intrinsic wetness and regional difference on dentin bond strength. Dent Mater 1999;15: 46-53.
19. Hashimoto M, Ohno H, Endo K, Kaga M, Sano H, Oguchi H. The effect of hybrid layer thickness on bond strength: demineralized dentin zone of the hybrid layer. Dent Mater 2000;16: 406-11.
20. Spencer P, Wang Y, Walker MP, Wieliczka DM, Swafford JR. Interfacial chemistry of the dentin/adhesive bond. J Dent Res 2000;79: 1458-63.
21. Wang Y, Spencer P. Hybridization efficiency of the adhesive/dentin interface with wet bonding. J Dent Res 2003;82: 141-5.
22. Spencer P, Ye Q, Park J, Topp EM, Misra A, Marangos O, Wang Y, Bohaty BS, Singh V, Sene F, Eslick J, Camarda K, Katz JL. Adhesive/Dentin interface: the weak link in the composite restoration. Ann Biomed Eng 2010;38: 1989-2003.
23. Sano H, Yoshikawa T, Pereira PN, Kanemura N, Morigami M, Tagami J, Pashley DH. Long-term durability of dentin bonds made with a self-etching primer, in vivo. J Dent Res 1999;78: 906-11.
24. Spencer P, Wang Y. Adhesive phase separation at the dentin interface under wet bonding conditions. J Biomed Mater Res 2002;62: 447-56.
25. Spencer P, Wang Y, Katz JL. Identification of collagen encapsulation at the dentin/adhesive interface. J Adhes Dent 2004;6: 91-5.
26. Giachetti L, Scaminaci Russo D, Rossi Campani E, Baldini M, Nieri M, Ferrari M. Comparison of experienced and inexperienced operators on bond strengths of total-etch and self-etch bonding systems. Am J Dent 2011;24: 271-6.
27. Holtan JR, Nystrom GP, Olin PS, Phelps RA, 2nd, Phillips JJ, Douglas WH. Bond strength of six dentinal adhesives. J Dent 1994;22: 92-6.
28. Yoshiyama M, Matsuo T, Ebisu S, Pashley D. Regional bond strengths of self--etching/self-priming adhesive systems. J Dent 1998;26: 609-16.
29. Van Meerbeek B, Yoshihara K, Yoshida Y, Mine A, De Munck J, Van Landuyt KL. State of the art of self-etch adhesives. Dent Mater 2011;27: 17-28.
30. Cardoso MV, de Almeida Neves A, Mine A, Coutinho E, Van Landuyt K, De Munck J, Van Meerbeek B. Current aspects on bonding effectiveness and stability in adhesive dentistry. Aust Dent J 2011;56 Suppl 1: 31-44.
31. Erickson RL, Barkmeier WW, Kimmes NS. Bond strength of self-etch adhesives to pre-etched enamel. Dent Mater 2009;25: 1187-94.
32. Inoue S, Koshiro K, Yoshida Y, De Munck J, Nagakane K, Suzuki K, Sano H, Van Meerbeek B. Hydrolytic stability of self-etch adhesives bonded to dentin. J Dent Res 2005;84: 1160-4.
33. Peumans M, De Munck J, Van Landuyt KL, Poitevin A, Lambrechts P, Van Meerbeek B. Eight-year clinical evaluation of a 2-step self-etch adhesive with and without selective enamel etching. Dent Mater 2010;26: 1176-84.
34. Yoshida Y, Yoshihara K, Nagaoka N, Hayakawa S, Torii Y, Ogawa T, Osaka A, Meerbeek BV. Self-assembled Nano-layering at the Adhesive interface. J Dent Res 2012;91: 376-81.
35. Nurrohman H, Nikaido T, Takagaki T, Sadr A, Ichinose S, Tagami J. Apatite crystal protection against acid-attack beneath resin-dentin interface with four adhesives: TEM and crystallography evidence. Dent Mater 2012;28: e89-98.
36. Fujita K, Ma S, Aida M, Maeda T, Ikemi T, Hirata M, Nishiyama N. Effect of reacted acidic monomer with calcium on bonding performance. J Dent Res 2011;90: 607-12.
37. Yoshihara K, Yoshida Y, Hayakawa S, Nagaoka N, Irie M, Ogawa T, Van Landuyt KL, Osaka A, Suzuki K, Minagi S, Van Meerbeek B. Nanolayering of phosphoric acid ester monomer on enamel and dentin. Acta Biomater 2011;7: 3187-95.
38. Van Landuyt KL, Yoshida Y, Hirata I, Snauwaert J, De Munck J, Okazaki M, Suzuki K, Lambrechts P, Van Meerbeek B. Influence of the chemical structure of functional monomers on their adhesive performance. J Dent Res 2008;87: 757-61.
39. Yoshida Y, Nagakane K, Fukuda R, Nakayama Y, Okazaki M, Shintani H, Inoue S, Tagawa Y, Suzuki K, De Munck J, Van Meerbeek B. Comparative study on adhesive performance of functional monomers. J Dent Res 2004;83: 454-8.
40. Carvalho RM, Manso AP, Geraldeli S, Tay FR, Pashley DH. Durability of bonds and clinical success of adhesive restorations. Dent Mater 2012;28: 72-86.
41. Da Rosa Rodolpho PA, Donassollo TA, Cenci MS, Loguercio AD, Moraes RR, Bronkhorst EM, Opdam NJ, Demarco FF. 22-Year clinical evaluation of the performance of two posterior composites with different filler characteristics. Dent Mater 2011.
42. Opdam NJ, Bronkhorst EM, Loomans BA, Huysmans MC. 12-year survival of composite vs. amalgam restorations. J Dent Res 2010;89: 1063-7.

O segredo do AMBAR.

Potencial de adesão química e micromecânica.

Capacidade de manter união estável em meio aquoso.

MDP

- Adesivo para esmalte e dentina.
- Primer + bond num único produto.
- Contém Nanopartículas.

97,1% das restaurações com Ambar, após 6 meses, mantiveram-se estáveis e sem necessidade de reparo.

Estudo clínico conduzido por Dr . Alessandro Loguércio, Dra. Alessandra Reis, Dra. Letícia Ferri e Dra. Thays Costa - Universidade Estadual de Ponta Grossa - PR em lesões cervicais não cariosas. O estudo completo está publicado no Perfil Técnico de Ambar, disponível no site www.fgm.ind.br.

Dr. Jorge Perdigão:
Universidade de Minnesota – EUA

"Ambar resultou em camada híbrida completamente preenchida pelo adesivo."

Dr. Alessandro Loguercio:
Universidade Estadual de Ponta Grossa

"Os resultados clínicos e laboratoriais obtidos com Ambar demonstram que, realmente esse adesivo é um material de excelente qualidade."

Disponíveis em 4 e 6ml.

www.fgm.ind.br

Você merece. FGM

O que os experts falam sobre SISTEMAS ADESIVOS?

Atualmente um dos materiais mais referenciados na literatura é o material adesivo. A odontologia adesiva tem evoluído de forma significativa quando se busca adesão dos materiais restauradores aos substratos dentais com a utilização de sistemas adesivos.
Veja o que os pesquisadores reconhecidos mundialmente abordam nessa entrevista sobre esse tema, que é de suma relevância para a prática diária:

FGM: O QUE DEVEMOS CONSIDERAR PARA A ESCOLHA DE UM SISTEMA ADESIVO?

Dra Cecília Veronezi: Que seja um adesivo com uma técnica simplificada de utilização. Que tenha uma boa adesão inicial e que esta se mantenha estável ao longo do tempo, principalmente não sofrendo degradação hidrolítica.

Dra Cecília Veronezi
Professora da Universidade do Sagrado Coração (USC), Bauru-SP nas disciplinas de Materiais Dentários, Dentística e Estágio Supervisionado em Integrada Restauradora

FGM: EXISTE INFLUÊNCIA DO SUBSTRATO DENTAL NA QUALIDADE DA ADESÃO?

Dra Renata Pascotto: Sendo o esmalte e a dentina substratos diferentes quanto à composição e estrutura é esperado que respondam de maneira distinta a um mesmo tratamento. O esmalte apresenta uma estrutura cristalina, prismática, contendo 96% de substância inorgânica (cristais de hidroxiapatita) e permeabilidade seletiva. A exposição ao meio bucal influencia sua composição e estrutura, de forma que o processo de maturação de sua estrutura poderia exercer influências na união com os materiais restauradores. O esmalte maduro é acelular e mais mineralizado na superfície externa (camada de Darling). Quando se realiza o condicionamento da superfície com o ácido fosfórico a 37% a reação ácido/esmalte resulta em produtos que são solúveis e facilmente removíveis durante lavagem da área condicionada, deixando os microporos livres para serem preenchidos com o sistema adesivo que, ao ser polimerizado propicia a formação de projeções resinosas denominadas tags, responsáveis pelas microretenções.

Por sua vez, a dentina é constituída por 35% de substância orgânica e água. O material orgânico consiste em fibras colágenas que são recobertas por cristais de hidroxiapatita, responsáveis pelos 65% de componentes inorgânicos na sua composição. Os prolongamentos dos odontoblastos existentes no interior de sua estrutura tubular conferem a esse substrato, maior permeabilidade e umidade quando comparada ao esmalte. O mecanismo de união à dentina pode ser determinado por processos distintos: embricamento mecânico (adesão de superfície e formação de tags resinosos intratubulares); e formação de precipitados unidos química e mecanicamente ao substrato dentinário (hibridização). A quantidade (re-

sistência de união) e a qualidade (selamento marginal) da adesão dependem de quanto os monômeros resinosos irão penetrar na zona de dentina desmineralizada e da regularidade da camada híbrida. Tais fatos relacionam-se com as características do substrato, as condições de umidade da dentina, o método de aplicação do primer e o tipo de agente adesivo. Frente a uma agressão, a dentina responde às irritações químicas e mecânicas com modificações na sua estrutura e composição, resultando na sua hipermineralização (esclerose dentinária). Essa dentina apresenta túbulos mais retorcidos, obliterados parcial ou totalmente e em número menor que a dentina hígida. A dentina alterada interfere na adesividade do material restaurador à estrutura dentária, pois, o condicionamento ácido e a formação das projeções resinosas em seu interior ficam prejudicados, reduzindo a adesão. Os tags dentinários exercem uma influência mais representativa em dentina profunda do que em dentina superficial, até porque esta última possui uma área maior de dentina intertubular para hibridização. Por outro lado, quanto maior a profundidade da cavidade, maior o número e o diâmetro dos túbulos dentinários e consequentemente maior a umidade do substrato, fato que interfere diretamente na qualidade da adesão. Além disso, a dentina subjacente a uma lesão de cárie ou a uma restauração é diferente da dentina jovem, recém-cortada.

Vale a pena ressaltar que a maioria das superfícies dentinárias restauradas clinicamente estão alteradas, seja fisiologicamente ou patologicamente, podendo responder de maneira diferente ao processo adesivo.

Dra Renata Pascotto
Professora Associada do Curso de Odontologia da universidade Estadual de Maringá (UEM). Mestre e doutora em Dentística pela faculdade de Odontologia de Bauru-USP. Coordenadora Adjunta do curso de Pós-graduação em odontologia Integrada (mestrado da UEM)

FGM: A SENSIBILIDADE DENTINÁRIA PÓS-OPERATÓRIA ESTÁ MAIS RELACIONADA COM A QUALIDADE DA ADESÃO PROPORCIONADA PELOS SISTEMAS ADESIVOS DO QUE COM OUTROS FATORES RELACIONADOS COM A RESTAURAÇÃO. QUAIS AS INFORMAÇÕES QUE VOCÊ CONSIDERA RELEVANTE PARA O CLÍNICO PARA EVITAR ESTE INCÔMODO?

Prof Dr Fabio Sene: Ter a oportunidade de falar e esclarecer fatores sobre sensibilidade pós-restaurações adesivas é um grande prazer, pois se trata de um assunto extremamente importante e desafiador, principalmente para o clínico diário. Entretanto, na maioria das vezes com soluções mais fáceis do que imaginamos, desde que alguns aspectos relacionados às técnicas e materiais sejam respeitados.

Ao se falar em restaurações adesivas, sejam elas diretas ou indiretas, já temos que ter em mente que pelo fato de serem materiais poliméricos de alta sensibilidade que vão sofrer deformações dimensionais na cavidade requer uma técnica de aplicação que não pode ter erros, pelo fato de quimicamente terem limitações inerentes ao material, por isso a técnica de aplicação do mesmo tem que ser a mais apurada possível. Sendo assim, a sensibilidade pós-operatória esta relacionada tanto com a qualidade adesiva proporcionada pelos sistemas atuais tanto quanto aos fatores operatórios relacionados à restauração.

Considerando os fatores relacionados à sensibilidade pós-restaurações adesivas, vamos discorrer sucintamente os que consideramos de mais importantes, porém de fácil resolução e controle quando respeitamos os mesmos.

1. TRATAMENTO DENTINÁRIO PÓS PREPARO CAVITÁRIO

Um dos fatores de maior responsabilidade na sensibilidade pós-restaurações adesivas é, sem dúvida, o incorreto tratamento dentinário pós preparo cavitário. Certamente a técnica adesiva trouxe benefícios fantásticos

para a odontologia, entretanto, o uso abusivo e incorreto desses materiais, muitas vezes sem o uso de isolamento absoluto do campo operatório e aplicado sobre um substrato dentinário não adequado aos mesmos, traz como consequência fenômeno doloroso ao paciente.

Infelizmente mesmo com toda evolução e desenvolvimento dos sistemas adesivos, os mesmos ainda são deficientes em determinados tipos de substrato dentinário: dentina profunda, dentina esclerótica, dentina afetada por cárie, pois infelizmente os sistemas adesivos ainda são extremamente deficientes, com péssima penetração e adesão sobre esses substratos.

Sendo assim, sem dúvida alguma, para se evitar a sensibilidade pós-restaurações adesivas, é, de extrema prudência e segurança, o uso de forramentos e bases, à base de cimento de hidróxido de cálcio e/ou cimentos de ionômero de vidro, para melhorar o selamento sobre esses substratos, sem prejuízo algum na adesividade e retenção.

2. SISTEMAS ADESIVOS

Certamente a escolha, uso e aplicação incorreta dos mesmos implicam, sem dúvida, em sensibilidade e dor. Um dos maiores erros dos clínicos é desconhecer o sistema que estão utilizando e pensar que todo sistema é igual e de mesma técnica de aplicação. É de extrema importância, conhecer fatores como:

A. Intrínsecos ao material:

- Tipo de sistema utilizado (convencionais simplificados ou de 2 passos que usam condicionamento ácido dentinário ou sistemas autocondicionantes);
- Tipo de solvente;
- Tipo de monômeros.

B. Extrínsecos ao material:

- Uso de isolamento absoluto do campo operatório;
- Umidade dentinária necessária para cada sistema;
- Tipo de aplicação (ativa ou passiva);
- Tipo e tempo de evaporação do solvente;
- Manter esses produtos sempre em lugar fresco e fechado;

adesivos à base de acetona devem ser aplicados em um substrato ligeiramente mais úmido e de maneira passiva. Ao passo que adesivos à base de água e álcool devem ser aplicados em uma dentina mais seca de maneira ativa.

adesivos que usam ácido fosfórico devem ser aplicados em dentina úmida, ao passo que adesivos autocondicionantes devem ser aplicados em dentina seca.

- Uso de brushes pequenos para se evitar o excesso de adesivos
- Não utilizar o adesivo que escorre pelo frasco

Enfim, todo cuidado e critério devem ser mantidos na realização do procedimento adesivo, para que a interface adesiva seja formada e estabelecida sem a menor incorporação possível de erros que possam comprometer a integridade da mesma.

Importante o profissional entender, que os sistemas adesivos por si só são substâncias muito sensíveis e cada sistema deve ser individualizado e respeitado em seu uso.

3. RESINAS COMPOSTAS

As resinas compostas, pelo fato de serem materiais formados por monômeros os quais se contraem para se formar o polímero, devem ser inseridas em pequenos incrementos para que os mesmos sofram o maior grau de penetração da luz e atinjam o maior grau de conversão possível. Além disso, pelo fato de ainda sofrerem o problema da contração de polimerização, quanto menor o incremento inserido, menor o volume da resina e consequentemente menor as tensões geradas por essa contração. Sendo assim é importante o profissional saber que o material irá contrair e gerar tensões na interface, e que essas devem ser minimizadas pela técnica de inserção e polimerização para se evitar a sensibilidade pós-operatória.

4. TÉCNICA DE INSERÇÃO

A mesma, deve ser em pequenos incrementos, com espessura inferior a 2 mm para que o mesmo sofra o maior grau de penetração da luz e conversão dos monômeros em polímeros. Além disso, durante a colocação dos incrementos de resina, o menos possível de paredes aderidas deve ser utilizado de cada vez, para que a área livre para dissipação das tensões de cada incremento seja superior. Outro fator de extrema importância e que

é responsável por grande parte da sensibilidade pós-restaurações adesivas é que, não se devem unir cúspides opostas (no caso vestibular e lingual) com o mesmo incremento, para que não haja competição de forças e, com isso, a deflexão das cúspides. Isso se reflete no momento que o paciente morde e, essas cúspides sob tensão se movimentam, gerando dor.

5. APARELHOS FOTOPOLIMERIZADORES, TÉCNICAS E TEMPO DE FOTOATIVAÇÃO

Outro fator também de importância, responsável na geração de sensibilidade pós-restaurações adesivas, é o uso de aparelhos fotopolimerizadores inadequados e a incorreta técnica de polimerização do sistema resinoso.

Tanto aparelhos de baixa potência quanto aparelhos de altíssima potência, são deletérios para uma restauração adesiva. Enquanto um não vai ter energia suficiente para estimular as moléculas e proporcionar uma adequada conversão dos monômeros em polímeros, comprometendo as propriedades mecânicas e seladoras da resina, a outra extremidade, ao contrário do que se pensa, não melhora as propriedades físicas da resina e, principalmente, vai gerar uma tensão enorme no interior da mesma; tensão essa acumulada, que pode gerar deflexão das cúspides e/ou rompimento da união adesiva, implicando em sensibilidade pós-operatória.

O ideal está em se utilizar aparelhos à base de led e com densidade de potência em torno de 600-800 mw/cm^2 para que a energia aplicada na resina seja suficiente para ativar e polimerizar a resina sem causar grandes tensões internas.

Juntamente com esses aparelhos, a técnica de polimerização é de extrema importância. Embora muitas técnicas têm sido indicadas e criadas, deve se iniciar com potências mais moderadas, permitindo o arranjo mais lento dos monômeros, aumentando a fase pré gel da resina, ao mesmo tempo que o polímero vai se formando e organizando sem o acúmulo exagerado de tensões internas, pois essas vão sendo dissipadas ao longo do processo. Ao fim da polimerização de cada incremento deve-se finalizar com potências maiores (polimerização gradual).

Em relação ao tempo de fotoativação de cada incremento, embora a literatura seja muito contraditória e discrepante, os trabalhos, mas conclusivos ainda consideram mais seguro, um tempo de fotoativação de 40 segundos para cada incremento de resina colocada. Sendo assim, tentativas de se diminuir esse tempo, certamente irão comprometer as propriedades físicas dessa resina, comprometendo assim, toda interface e propriedades seladoras do material, implicando, muitas vezes, em infiltração marginal e sensibilidade dolorosa.

6. AJUSTE OCLUSAL DA RESTAURAÇÃO

Outro fator muitas vezes esquecido ou negligenciado pelo profissional, e que é um grande responsável pela sensibilidade pós-restaurações adesivas, é a não realização ou, realização inadequada, de um ajuste oclusal dessa restauração. Por mais simples que essa restauração seja, um correto ajuste da mesma em máxima intercuspidação, lateralidade esquerda e direita, sem contato deletério principalmente no lado de não trabalho e protrusão, é sem dúvida, um passo de extrema importância para o sucesso do procedimento.

Sendo assim, a técnica adesiva, independente do sistema adesivo, resina composta utilizada e do tipo de restauração adesiva: direta ou indireta, é extremamente complexa, sensível e não pode ser negligenciada em nenhum momento. O profissional deve ter um cuidado e esmero especial, para que não comprometa seu trabalho e cause desconforto ao paciente e a si mesmo.

Prof Dr Fabio Sene
Especialista, mestre e doutor em Dentística restauradora FOB-USP
Residência em Periodontia-IEO BAURU-SP
Especialista em Reabilitação Oral-Integrale / UNICSUL
Doutorado sanduíche pela Univerisity of Missoury – School of Dentstry – Department of Oral Biology
Pesquisador associado do departamento de bioengenharia da kansas University (BERC)
Professor adjunto de odontologia restauradora da Universidade Estadual de Londrina

FGM: DE FATO, A COMPOSIÇÃO MONOMÉRICA DOS SISTEMAS ADESIVOS É UM DOS FATORES DETERMINANTES NO DESEMPENHO DA UNIÃO. QUAIS OS ESTUDOS QUE TÊM SIDO REALIZADOS EM RELAÇÃO À COMPOSIÇÃO DOS ADESIVOS?

Dra Alessandra Reis: Sim, a adequada combinação de monômeros é fundamental para a formação de uma interface adesiva com boa adesão aos substratos dentais. A escolha dos monômeros, fotoiniciadores e solventes é um grande desafio para qualquer empresa de produtos odontológicos. Isto porque, as soluções adesivas na condição não polimerizada, devem ter hidrofilicidade compatível com o substrato dentinário desmineralizado e, após fotoativação, deve produzir um polímero com características hidrófobas para resistir à degradação por hidrólise ao longo do tempo.

Uma característica favorável do adesivo Ambar (FGM Prod. Odontológicos) é que o principal monômero hidrófobo empregado não é o bisfenol glicidil metacrilato (Bis-GMA), e sim o uretano dimetacrilato (UDMA). Isto confere ao material maior grau de conversão[1,2] devido a menor viscosidade do UDMA e também uma boa resistência hidrolítica. De fato, esta maior resistência à degradação por hidrólise foi verificado pelo nosso grupo de pesquisa, que mostrou que o adesivo Ambar (FGM Prod. Odontológicos) apresentou aproximadamente metade da sorção de água e solubilidade que a observada por outros adesivos simplificados como o Prime & Bond NT (Dentsply), XP Bond (Denstsply) e Adper Single Bond 2 (3M ESPE).[3]

Sabe-se que o principal mecanismo de adesão dos sistemas adesivos convencionais é micromecânica. Entretanto alguns estudos têm mostrado que a adição de monômeros funcionais, capazes também de se aderirem quimicamente ao tecido mineralizado do dente, exercem importante papel no desempenho imediato dos adesivos[4,5] e também na sua estabilidade hidrolítica ao longo do tempo.[6] Dentre estes monômeros, o 10-metacriloxidecil di-hidrogênio fosfato (MDP), inicialmente empregado em adesivos autocondionantes da Kuraray, se adere facilmente a hidroxiapatita de forma bastante estável.[4,7]

Apenas recentemente, após o vencimento da patente do monômero MDP, o mesmo passou a ficar disponível para uso por outras empresas. É bem provável que a FGM tenha sido a primeira empresa a incorporar este monômero em um adesivo convencional simplificado. O excelente resultado do Ambar em estudos laboratoriais (internos e de pesquisadores independentes)[8] e em uma recente avaliação clínica[9] atestam a eficácia da composição química deste produto, que foi semelhante ao do adesivo Adper Single Bond 2 (3M ESPE), comercializado e disponível no mercado odontológico há mais de dez anos.

REFERÊNCIAS

1. Floyd CJE, Dickens SH. Network structure of Bis-GMA- and UDMA-based resin systems. Dent Mater 2006; 22:1143-1149.
2. Perdigão J, Gomes G, Sezinando A. Bonding ability of three ethanol-base d adhesives after thermal fatigue. Am J Dent 2011;24:159-164.
3. Reis A, Wambier L, Malaquias T, Wambier DS, Loguercio AD. Effects of warm air drying on water sorption, solubility and adhesive strength of simplified etch-and--rinse adhesives. J Adhes Dent 2012, in press.
4. Yoshida Y, Nagakane K, Fukuda R, Nakayama Y, Okazaki M, Shintani H, Inoue S, Tagawa Y, Suzuki K, De Munck J, Van Meerbeek B. Comparative study on adhesive performance of functional monomers. J Dent Res 2004;83:454-458.
5. Van Landuyt KL, Yoshida Y, Hirata I, Snauwaert J, De Munck J, Okazaki M, Suzuki K, Lambrechts P, Van Meerbeek B. Influence of the chemical structure of functional monomers on their adhesive performance. J Dent Res 2008;87:757-761.
6. Inoue S, Koshiro K, Yoshida Y, De Munck J, Nagakane K, Suzuki K, Sano H, Van Meerbeek B. Hydrolytic stability of self-etch adhesives bonded to dentin. J Dent Res 2005;84:1160-1164.
7. Dabsie F, Grégoire G, Sharrock P. Critical surface energy of composite cement containing MDP (10-methacryloyloxydecyl dihydrogen phosphate) and chemical bonding to hydroxyapatite. J Biomater Sci Polym Ed 2012;23:543-554.
8. Perdigão J, Gomes G, Sezinando A. Bonding ability of three ethanol-based adhesives after thermal fatigue. Am J Dent 2011;24:159-164.
9. Ferri LD. Avaliação clínica de dois adesivos simplificados em lesões cervicais não cariosas: ensaio clínico randomizado. Dissertação (Mestrado) – Universidade Estadual de Ponta Grossa, 2012, 63f.

Dra Alessandra Reis

Doutora em Materiais Dentários pela Universidade de São Paulo-SP. Professora Adjunta de Dentística Restauradora-Universidade Estadual de Ponta Grossa-PR

"O excelente resultado do Ambar em estudos laboratoriais (internos e de pesquisadores independentes)[8] e em uma recente avaliação clínica[9] atestam a eficácia da composição química deste produto [...]".

FGM: QUAL A IMPORTÂNCIA DE ESTUDO CLÍNICOS LONGITUDINAIS PARA A AVALIAÇÃO DE SISTEMAS ADESIVOS?

Prof Dr Leandro Augusto Hilgert: Acredito que os estudos clínicos longitudinais, especialmente aqueles com maiores períodos de acompanhamento, são os que fornecem as mais valiosas contribuições para a avaliação de um sistema adesivo. Afinal, o objetivo final do produto é promover adesão confiável e durável nas restaurações realizadas em nossos pacientes no cotidiano da clínica. É claro que os estudos laboratoriais são fonte de informações importantes, com um controle mais rigoroso das variáveis, além de serem mais rápidos e menos onerosos para sua realização. Alguns critérios analisados em pesquisas laboratoriais podem ser correlacionados ao sucesso clínico.[1] Ou seja, em laboratório pode-se até apontar de forma aproximada se um sistema adesivo funcionará ou não clinicamente. Entretanto, nenhum estudo laboratorial simula perfeitamente a realidade da clínica e o "hostil" ambiente oral como um estudo clínico. Apesar de mais dispendiosos e demorados para gerarem resultados, os estudos clínicos longitudinais com longos períodos de acompanhamento e com metodologias bem definidas (e, claro, as revisões sistemáticas baseadas nesses estudos) são, certamente, as maiores evidências disponíveis para avaliar o sucesso (ou o fracasso) de um sistema adesivo.

Prof Dr Leandro Augusto Hilgert
Professor Adjunto 2 de Dentística da Universidade de Brasília (UnB)
Especialista, Mestre e Doutor em Dentística pela Univ. Federal de Santa Catarina

REFERÊNCIA

1. Van Meerbeek B, et al. Relationship between bond-strength tests and clinical outcomes. Dent Mater. 2010 Feb;26(2):e100-21.

"[...] os estudos clínicos longitudinais com longos períodos de acompanhamento e com metodologias bem definidas (e, claro, as revisões sistemáticas baseadas nesses estudos) são, certamente, as maiores evidências disponíveis para avaliar o sucesso (ou o fracasso) de um sistema adesivo".

FGM: A INADEQUADA POLIMERIZAÇÃO DO ADESIVO PODE OCORRER POR QUAIS FATORES?

Dr Cristian Higashi: Existem diversos fatores que podem contribuir para uma inadequada polimerização dos materiais resinosos, como exemplo podemos citar a baixa intensidade de luz emitida pelo aparelho fotopolimerizador, o baixo tempo de emissão de luz ou até mesmo, uma elevada distância da ponta do aparelho ao material resinoso. (Aravamudhan et al., 2006; Nomoto et al., 2006; Rueggeberg, 2011) Entretanto, quando o material a ser polimerizado é um sistema adesivo, outros fatores relacionados a umidade dentinária e o excesso de solvente presentes na cavidade podem ser fatores contribuintes para uma fraca polimerização.

Sabe-se que para os adesivos convencionais de frasco único, existe uma quantidade ideal de umidade a ser deixada na cavidade previamente a sua aplicação (Reis et al., 2003) e logo após, um adequado jato de ar deve ser realizado para haver uma correta evaporação do solvente presente no sistema adesivo. Quando a quantidade de água deixada é elevada, pode ocorrer uma diluição do adesivo, interferindo na sua adequada polimerização. (Tay et al.,

1996; Paul et al., 1999) Assim como, quando o solvente residual não é adequadamente evaporado pelo jato de ar, áreas de incompleta polimerização do adesivo podem permanecer presentes. (Jacobsen e Soderholm, 1995; Cadenaro et al., 2009; Bail et al., 2012; Navarra et al., 2012).

REFERÊNCIAS

1. Aravamudhan K, Rakowski D, Fan PL. Variation of depth of cure and intensity with distance using LED curing lights. Dent Mater. 2006 Nov;22(11):988-94.
2. Nomoto R, Asada M, McCabe JF, Hirano S. Light exposure required for optimum conversion of light activated resin systems. Dent Mater. 2006 Dec;22(12):1135-42.
3. Rueggeberg FA. State-of-the-art: dental photocuring--a review. Dent Mater. 2011 Jan;27(1):39-52.
4. Reis A, Loguercio AD, Azevedo CL, de Carvalho RM, da Julio Singer M, Grande RH. Moisture spectrum of demineralized dentin for adhesive systems with different solvent bases. J Adhes Dent. 2003 Fall;5(3):183-92.
5. Tay FR, Gwinnett JA, Wei SH. Micromorphological spectrum from overdrying to overwetting acid-conditioned dentin in water-free acetone-based, single-bottle primer/adhesives. Dent Mater. 1996 Jul;12(4):236-44.
6. Paul SJ, Leach M, Rueggeberg FA, Pashley DH. Effect of water content on the physical properties of model dentine primer and bonding resins. J Dent. 1999 Mar;27(3):209-14.
7. Jacobsen T, Söderholm KJ. Some effects of water on dentin bonding. Dent Mater. 1995 Mar;11(2):132-6.
8. Cadenaro M, Breschi L, Rueggeberg FA, Suchko M, Grodin E, Agee K, Di Lenarda R, Tay FR, Pashley DH. Effects of residual ethanol on the rate and degree of conversion of five experimental resins. Dent Mater. 2009 May;25(5):621-8.
9. Bail M, Malacarne-Zanon J, Silva SM, Anauate-Netto A, Nascimento FD, Amore R, Lewgoy H, Pashley DH, Carrilho MR. Effect of air-drying on the solvent evaporation, degree of conversion and water sorption/solubility of dental adhesive models. J Mater Sci Mater Med. 2012 Mar;23(3):629-38.
10. Navarra CO, Breschi L, Turco G, Diolosà M, Fontanive L, Manzoli L, Di Lenarda R, Cadenaro M. Degree of conversion of two-step etch-and-rinse adhesives: In situ micro-Raman analysis. J Dent. 2012 Sep;40(9):711-7.

Dr Cristian Higashi

Mestre em Dentística Restauradora pela UEPG/PR
Doutorado sanduíche na Universidade do Porto/Portugal
Doutorando em Dentística Restauradora na UEPG/PR
Prof. do Curso de Especialização em Dentística do ILAPEO/PR

FGM: QUAIS OS FATORES QUE PODEM CONTRIBUIR PARA O BOM DESEMPENHO DE UM SISTEMA ADESIVO?

Dr Fabiano Araujo: Diferentes mecanismos para aplicação clínica dos sistemas adesivos são preconizados na literatura e atualmente ressaltados nas recomendações dos fabricantes, para melhorar seu desempenho, independente do tipo de substrato dental. Para alcançar uma interação satisfatória, é imprescindível a realização do isolamento do campo operatório, evitando a contaminação por sangue, saliva e umidade. Vale ressaltar que, para assegurar o correto condicionamento da interface dentina-resina, deve-se obedecer ao tempo de aplicação estabelecido para esmalte (30 segundos) e dentina (15 segundos), além de estender cerca de 2 mm além das margens da cavidade. Isto favorecerá a capacidade de molhamento e umedecimento do sistema adesivo considerado fundamental no estabelecimento de um íntimo contato entre este e a estrutura dental, além da consequente adesão micromecânica.[1]

A técnica de adesão deve ser realizada em dentina úmida,[2-4] favorecendo a permeação dos monômeros resinosos na dentina condicionada. O sistema adesivo precisa ser aplicado de forma vigorosa na superfície dentinária,[4-6] preenchendo as irregularidades e microporosidades criadas pelo condicionamento e resultando em uma camada híbrida (sistema adesivo + matriz colágena) adequada. A degradação dos componentes resinosos pode ser aumentada pela remoção incompleta de solvente da camada de adesivo antes da polimerização, sendo necessário aplicar suaves jatos de ar à distância na camada de adesivo para eliminação deste componente (que nesta etapa já cumpriu seu papel). O tempo prolongado de aplicação,[7-9] aliado ao número de camadas do sistema adesivo no substrato dentinário,[10-13] também são mecanismos que favorecem a adesão. Neste sentido, tentativas para eliminar ou reduzir a zona de dentina desmineralizada na interface de união reduzem o número de fibrilas de colágeno não protegidas, acelerando assim a evaporação dos solventes e da água residual da superfície dentinária, aumentando a longevidade de restaurações.[9]

Outro fator em destaque nas pesquisas atuais é a identificação da presença e atividade de enzimas dentinárias (metaloproteinases e catepsinas de cisteína) em dentina mineralizada e no fluido dentinário, o que tem demonstrado contribuir na degradação da camada híbrida.[14] Estudos têm sido realizados para avaliar o uso de digluconato de

clorexidina como inibidor deste processo, demonstrando aumentar a durabilidade da interface resina-dentina.[15-17]

Diante deste contexto, o estágio atual dos sistemas adesivos permite a confecção de uma grande variedade de procedimentos clínicos restauradores com elevado índice de sucesso e resultados previsíveis. Entretanto, para aproveitar ao máximo os benefícios da adesão, não basta empregar os melhores e mais modernos sistemas adesivos, é importante empregá-los seguindo um protocolo clínico cuidadoso, reconhecendo os mecanismos envolvidos, sendo esta a chave para o estabelecimento de resultados satisfatórios.

REFERÊNCIAS

1. Carvalho RM, Manso AP, Geraldeli S, Tay FR, Pashley DH. Durability of bonds and clinical success of adhesive restorations. Dent Mater. 2012;28(1):72-86.
2. Higashi C, Michel MD, Reis A, Loguercio AD, Gomes OM, Gomes JC. Impact of adhesive application and moisture on the mechanical properties of the adhesive interface determined by the nano-indentation technique. Oper Dent 2009;34(1):51-7.
3. Loguercio AD, Loeblein F, Cherobin T, Ogliari F, Piva E, Reis A. Effect of solvent removal on adhesive properties of simplified etch-and-rinse systems and on bond strengths to dry and wet dentin. J Adhes Dent. 2009;11(3):213-9.
4. Zander-Grande C, Ferreira SQ, da Costa TR, Loguercio AD, Reis A. Application of etch-and-rinse adhesives on dry and rewet dentin under rubbing action: a 24-month clinical evaluation. J Am Dent Assoc. 2011;142(7):828-35.
5. Dal-Bianco K, Pellizzaro A, Patzlaft R, Bauer JRO, Loguercio AD, Reis A. Effects of moisture degree and adhesive agitation on the immediate resin-dentin bond strength. Dent Mater. 2006;22(12):1150-6.
6. Amaral RC, Stanislawczuk R, Zander-Grande C, Michel MD, Reis A, Loguercio AD. Active application improves the bonding performance of self-etch adhesives to dentin. J Dent. 2009;37(1):82-90.
7. Miyazaki M, Tsubota K, Onose H, Hinoura K. Influence of adhesive application duration on dentin bond strength of single-application bonding systems. Oper Dent. 2002; 27:278-83.
8. Cardoso PC, Loguercio AD, Vieira LCC, Baratieri LN, Reis A. Effect of prolonged application times on resin-dentin bond strengths. J Adhes Dent. 2005; 7:1-7.
9. Reis A, de Carvalho Cardoso P, Vieira LC, Baratieri LN, Grande RH, Loguercio AD. Effect of prolonged application times on the durability of resin-dentin bonds. Dent Mater. 2008 May;24(5):639-44.
10. Pashley EL, Agee KA, Pashley DH, Tay FR. Effects of one versus two applications of an unfilled, all-in-one adhesive on dentine bonding. J Dent. 2002; 30:83-90.
11. Hashimoto M, Sano H, Yoshida E, Hori M, Kaga M, Oguchi H, Pashley DH. Effects of multiple adhesive coatings on dentin bonding. Oper Dent. 2004; 29:416-23.
12. Ito S, Tay FR, Hashimoto M, Yoshiyama M, Saito T, Brackett WW, Wallerg JL, Pashley DH. Effects of multiple coatings of two all-in-one adhesives on dentin bonding. J Adhes Dent. 2005; 7:133-41.
13. Nakaoki, Y, Sasakawa, W, Horiuchi, S, Nagano F, Ikeda T, Tanaka T, Inoue S, Uno S, Sano H, Sidhu SK. Effect of double-application of all-in-one adhesives on dentin bonding. J Dent. 2005; 33:765-72.
14. Tjäderhane L, Nascimento FD, Breschi L, Mazzoni A, Tersariol IL, Geraldeli S, Tezvergil-Mutluay A, Carrilho MR, Carvalho RM, Tay FR, Pashley DH. Optimizing dentin bond durability: Control of collagen degradation by matrix metalloproteinases and cysteine cathepsins. Dent Mater. 2012; 16.
15. Carrilho MR, Carvalho RM, de Goes MF, di Hipólito V, Geraldeli S, Tay FR, Pashley DH, Tjäderhane L. Chlorhexidine preserves dentin bond in vitro J Dent Res. 2007;86(1):90-94.
16. Soares CJ, Pereira CA, Pereira JC, Santana FR, do Prado CJ. Effect of chlorhexidine application on microtensile bond strength to dentin Oper Dent. 2008;33(2):183-188.
17. Stanislawczuk R, Amaral RC, Zander-Grande C, Gagler D, Reis A, Loguercio AD. Chlorhexidine-containing acid conditioner preserves the longevity of resin-dentin bonds. Oper Dent. 2009;34(4):481-90.

Dr Fabiano Araujo

Especialista, Mestre e Doutor em Dentística (UFSC)
Coordenador da Especialização Integrada em Prótese e Dentística da Universidade Tuiuti do Paraná (UTP)
Coordenador dos Cursos de Odontologia Estética da ABO_São José dos Pinhais
Professor Titular de Dentística e Clínica Integrada - Universidade Tuiuti do Paraná (UTP)
Professor do Aperfeiçoamento em Dentística e Prótese Estética da ABO_SJP

FGM: QUAIS SÃO AS TENDÊNCIAS ATUAIS PARA A PRODUÇÃO DE NOVOS ADESIVOS?

Profa Yasmine Mendes Pupo: A Odontologia Restauradora tem sido aprimorada por inovações relacionadas a materiais, tecnologias e principalmente conceitos, que atuam no mecanismo e segurança biológica da técnica adesiva, para a maior longevidade clínica das restaurações. Diante deste contexto, a tendência de atuação de pesquisadores das indústrias de produtos odontológicos e de instituições de ensino está relacionada ao desenvolvimento de monômeros resinosos com estabilidade química na matriz do adesivo, à síntese e incorporação de componentes que favoreçam a atividade antimicrobiana à interface adesiva, além da inclusão de materiais com características nanométricas e propriedades bioativas capazes de induzirem remineralização e reparação biológica dos tecidos dentais.

As tendências atuais para a produção de novos adesivos relacionam-se principalmente aos procedimentos realizados em dentina, o que ainda permanece como um grande desafio. A degradação da interface de união resina-dentina ocorre principalmente devido à absorção de água, à hidrólise dos ésteres metacrilatos e ativação de metaloproteinases endógenas da matriz em dentina.[1] As características dinâmicas do substrato, que mudam regionalmente com a idade e de acordo com vários está-

mulos intrínsecos e extrínsecos, devem ser consideradas para aumentar a previsibilidade da adesão à dentina.[2] Para atuar nestas nuances desafiadoras, além da adesão micromecânica, tem-se a adesão química destacada por componentes resinosos como por exemplo o 10-Metacriloxidecildihidrogenofosfato (10-MDP), o qual apresenta alta afinidade química à estrutura dental, elevada incorporação de monômeros à hidroxiapatita, estabilidade dos sais de cálcio, favorecendo uma adesão elevada e estável.[3,4] Estudos também indicam o uso de agentes antienzimáticos, tais como a clorhexidina, cloreto de benzalcônio, além da técnica de adesão úmida em etanol, o que também melhora a durabilidade, permitindo que as resinas relativamente mais hidrofóbicas sejam aderidas à dentina.[2]

A partir de protocolos já bem sedimentados na literatura, direcionados à avaliação dos mecanismos modificadores dos sistemas adesivos, testes de durabilidade da resistência de união da interface resina-dentina precisam ser realizados e, por conseguinte estabelecidas estratégias de aplicabilidade que acompanhem o contínuo desenvolvimento destes sistemas. A eficácia clínica após adição de componentes e modificações na estrutura química dos sistemas adesivos precisa ser avaliada pelas taxas de sobrevivência de restaurações colocadas principalmente em lesões cervicais não cariosas.[5-7] Além disso, a inclusão de descoloração e integridade marginal como medidas de resultados também é essencial, uma vez que a falha de margens da restauração é uma razão comum para a substituição e reparo de restaurações adesivas.[6]

A partir desse cenário da Odontologia Restauradora, é necessário acompanhar o desenvolvimento e a aplicabilidade das tendências atribuídas aos sistemas adesivos, as quais atuam nos fatores que determinam o insucesso destes procedimentos. A maior ênfase deve ser estabelecida à assegurada cinética de liberação de ingredientes ativos com potencial antimicrobiano e com propriedades bioativas, em uma quantidade eficaz, durante um período de tempo prolongado e clinicamente relevante.

REFERÊNCIAS

1. Manuja N, Nagpal R, Pandit IK. Dental adhesion: mechanism, techniques and durability. J Clin Pediatr Dent. 2012; 36(3):223-34.
2. Carvalho RM, Tjäderhane L, Manso AP, Carrilho MR, Carvalho CA. Dentin as a bonding substrate. Endodontic Topics. 2012; 21:62–88.
3. Van Landuyt KL, Snauwaert J, Munck JD, Peumans M, Yoshida Y, Poitevin A, Coutinho E, Suzuki K, Lambrechts P, Van Meerbeek B. Systematic review of the chemical composition of contemporary dental adhesives. Biomater. 2007; 28:3757–3785.
4. Yoshida Y, Nagakane K, Fukuda R, Nakayama Y, Okazaki M, Shintani H, et al. Comparative study on adhesive performance of functional monomers. J Dent Res. 2004; 83(6):454–8.
5. Carvalho RM, Manso AP, Geraldeli S, Tay FR, Pashley DH. Durability of bonds and clinical success of adhesive restorations. Dent Mater. 2012; 28(1):72-86.
6. Chee B, Rickman LJ, Satterthwaite JD. Adhesives for the restoration of non-carious cervical lesions: a systematic review. J Dent. 2012; 40(6):443-52.
7. Miyazaki M, Tsubota K, Takamizawa T, Kurokawa H, Rikuta A, Ando S. Factors affecting the in vitro performance of dentin-bonding systems. Jpn Dent Sci Rev. 2012; 48:53-60.

Profa Yasmine Mendes Pupo

Mestre em Dentística Restauradora –Universidade Estadual de Ponta Grossa PR (UEPG)

Doutoranda em Dentística Restauradora - UEPG

Professora Adjunto de Dentística, Materiais Dentários e Clínica Integrada - Universidade Tuiuti do Paraná

Professora da Especialização Integrada de Prótese/Dentística da Universidade Tuiuti do Paraná

"[...] além da adesão micromecânica, tem-se a adesão química destacada por componentes resinosos como, por exemplo, o 10-Metacriloxidecildihidrogenofosfato (10-MDP), o qual apresenta alta afinidade química à estrutura dental, elevada incorporação de monômeros à hidroxiapatita, estabilidade dos sais de cálcio, favorecendo uma adesão elevada e estável.[3,4]

Lorenzo Breschi

Professor Associado, Departamento de Biomedicina, Divisão Ciências Dentais e Biomateriais, Universidade de Trieste – Itália

Chiara Ottavia Navarra

Pesquisadora de pós-doutorado, Departamento de Biomedicina, Divisão Ciências Dentais e Biomateriais, Universidade de Trieste – Itália

Annalisa Mazzoni

Pesquisadora de pós-doutorado, Departamento de Anatomia Humana e Fisiopatologia do Sistema Músculo-esquelético, Universidade de Bolonha – Itália

Milena Cadenaro

Professora Associada, Departamento de Biomedicina Divisão Ciências Dentais e Biomateriais, Universidade de Trieste – Itália

Adesão dental do Ambar

INTRODUÇÃO

A longevidade de adesivos dentários tem aumentado significativamente, permitindo aos clínicos fazerem restaurações adesivas com um nível de sucesso mais previsível. Estudos anteriores de resistência de união tem revelado excelente desempenho das formulações adesivas mais recentes.

Adesivos de dois passos (condicionamento ácido total) são utilizados mundialmente para aderir resinas compostas às superfícies dentárias, contudo, há interesse em saber qual sua estabilidade ao longo do tempo, especialmente se a interface dentina/adesivo estiver exposta à cavidade oral. Uma das principais preocupações relacionadas à instabilidade destes adesivos é o seu grau de polimerização. De fato, a porcentagem de grau de conversão do monômero do adesivo para polímero[1] determina suas propriedades físico-químicas[2] e adesivos polimerizados indevidamente podem resultar em monômeros não polimerizados no ambiente oral.[2-5] Isso poderá influenciar significativamente na estabilidade da adesão.[1,2] Adicionalmente, o menor grau de conversão está correlacionado à alta permeabilidade das interfaces de união criadas por estes adesivos, a qual por sua vez acelera a degradação da união e facilita o desenvolvimento de nanoinfiltração (ex.: difusão de pequenos íons ou moléculas dentro da camada híbrida na ausência de formação de fendas).[7]

Poucos estudos investigaram o grau de conversão de adesivos utilizados na técnica do condicionamento ácido total *in situ* avaliando a cinética da reação de polimerização, e assim, considerando as interações do material com o substrato dentinário. O objetivo deste estudo foi avaliar a resistência de união por microtração, a expressão da nano infiltração na interface e analisar *in situ* o grau de conversão (GC) da interface de união criada por dois adesivos de dois passos (condicionamento ácido total): Ambar (FGM) e Scotchbond 1 XT (3M ESPE, conhecido no Brasil como Adper Single Bond 2).

MATERIAL E MÉTODOS

Ambar (FGM) e Scotchbond 1XT (3M ESPE) foram aplicados em dentina humana de acordo com as instruções dos fabricantes e cobertos com um incremento de 4 mm de resina composta.

A seguir, os espécimes foram:

1. Alguns dentes foram cortados para o ensaio de resistência de união por microtração, onde foram tracionados até a falha, tanto no tempo imediato, como após 6 meses de armazenamento em saliva artificial a 37º C;
2. Outros dentes foram cortados transversalmente obtendo-se duas fatias de 2 mm de espessura, as quais foram polidas expondo a interface de união para ser caracterizada por espectroscopia micro-Raman. Para isto foram realizadas várias varreduras ao redor da interface calculando-se o grau de conversão dentro da camada híbrida.
3. Cada fatia foi então analisada por meio de Microscopia Eletrônica de Varredura (MEV) para a verificação da nanoinfiltração na interface de união.

RESULTADOS

1. Análise de resistência de união por microtração.

Os valores de resistência de união por microtração dos adesivos testados estão descritos a seguir:

SISTEMA ADESIVO	TEMPO IMEDIATO	TEMPO 6 MESES
Ambar	$32,1 \pm 9,8^{b}$ MPa	$27,5 \pm 7,4^{b}$ MPa
Scotchbond 1XT	$40,6 \pm 8,7^{a}$ MPa	$34,5 \pm 6,5^{a,b}$ MPa

As diferentes letras sobrescritas indicam diferença estatística ($p < 0,05$).

Scotchbond 1XT e Ambar mostraram valores altos e similares de GC (79 ± 7% e 77 ± 7%, respectivamente; Fig. 1-3).

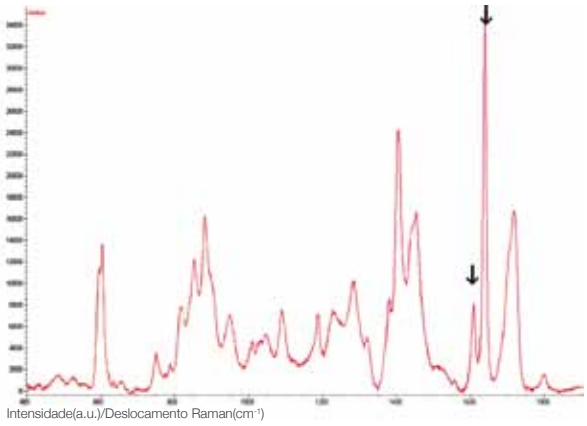

1.

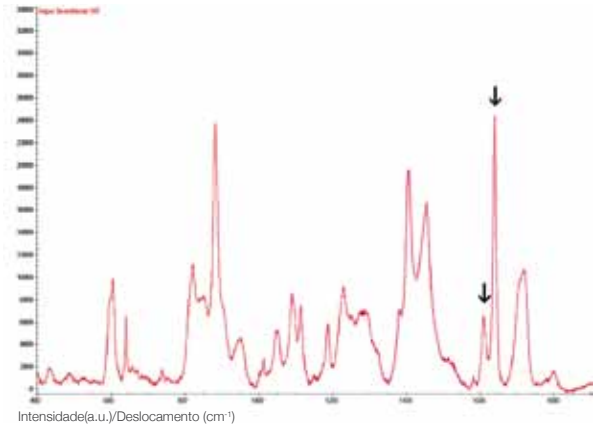

2.

Figura 1 e 2. Espectro micro-Raman dos adesivos Ambar e Scotchbond 1XT não polimerizados, respectivamente. Setas mostram a banda de referência (1610 cm^{-1}) e a banda de reação referente ao grupo C=C (1640 cm^{-1}): esta banda decresce durante a formação dos monômeros em polímeros, e é usado para calcular o grau de conversão.

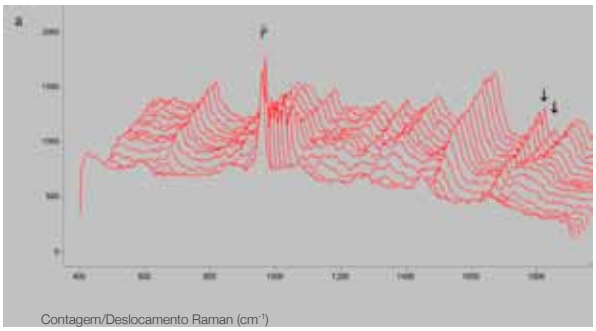

3a.

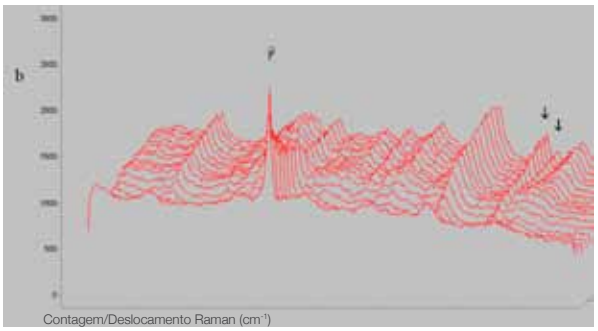

3b.

Figura 3. Mapeamento representativo do espectro de uma análise micro-Raman da interface de união criada por Ambar (a) e Scotchbond 1XT (b) em dentina condicionada. Figuras 3a e 3b mostram o primeiro espectro adquirido em dentina sadia mineralizada, a seguir, mensurações adicionais em intervalos de 1 µm mostram o relativo decréscimo da banda mineral P-O (960 cm-1) devido a presença de camada híbrida. A transição da dentina para o adesivo é bem visível seguindo o espectro da parte inferior para superior; setas indicam as bandas do adesivo, apontadores indicam a banda de mineral.

A avaliação morfológica por MEV mostrou reduzida expressão de nanoinfiltração em ambos os adesivos testados (Fig. 4a e 4b).



4a.



4b.

Figura 4. Análise correlata da interface adesiva em MEV criada por Ambar (4a) e por Scotchbond 1XT (4b). A interface de união criada por ambos os adesivos mostrou ausência de nanoinfiltração.

> A análise de espectroscopia micro-Raman da camada híbrida aplicada na interface dentina/adesivo mostrou grau de conversão similar, apoiando a hipótese de uma polimerização adequada para ambos os adesivos testados. As imagens de MEV mostraram que o tecido dentinário foi bem impregnado por ambos os adesivos testados.

DISCUSSÃO E CONCLUSÃO

Este estudo investigou a resistência de união, a expressão de nanoinfiltração e o grau de conversão de dois adesivos de dois passos (condicionamento ácido total). Os resultados indicam que, mesmo com menores resultados de resistência de união por microtração observados pelo Ambar imediatamente após a adesão, ambos os adesivos testados mostraram resistência de união semelhante após o envelhecimento.

A análise de espectroscopia micro-Raman da camada híbrida aplicada na interface dentina/adesivo mostrou grau de conversão similar, apoiando a hipótese de uma polimerização adequada para ambos os adesivos testados. As imagens de MEV mostraram que o tecido dentinário foi bem impregnado por ambos os adesivos testados.

Embora a literatura reporte que adesivos simplificados (ex.: condicionamento ácido total de dois passos e autocondicionantes de um passo) demonstrem GC mais baixo e maior permeabilidade que adesivos não simplificados (ex.: adesivos que usam condicionamento ácido total de três passos e autocondicionantes de dois passos),[6-10] este estudo *in situ* sugere que adesivos de dois passos de condicionamento ácido total têm comportamento diferente dos adesivos simplificados anteriormente mencionados quando aplicados em dentina humana. Os resultados deste estudo demonstraram que ambos adesivos de dois passos testados mostraram boa resistência de união, polimerização e capacidade de impregnação de dentina.

REFERÊNCIAS

1. Ferracane JL, Greener EH. The effect of resin formulation on the degree of conversion and mechanical properties of dental restorative resins. Journal of Biomedical Materials Research 1986; 20:121–31.
2. Ferracane JL. Elution of leachable components from composites. Journal of Oral Rehabilitation 1994; 21:441–52.
3. Munksgaard EC, Peutzfeldt A, Asmussen E. Elution of TEGDMA and BisGMA from a resin and a resin composite cured with halogen or plasma light. European Journal of Oral Sciences 2000; 108:341–45.
4. Miletic V, Santini A, Trkulja I. Quantification of monomer elution and carbon-carbon double bonds in dental adhesive systems using HPLC and micro-Raman spectroscopy. Journal of Dentistry 2009; 37:177-84.
5. Perdigão J, Gomes G, Sezinando A. Bonding ability of three ethanol-based adhesives after thermal fatigue. American Journal of Dentistry 2011; 24:159-64.
6. Breschi L, Cadenaro M, Antoniolli F, Sauro S, Biasotto M, Prati C, et al. Polymerization kinetics of dental adhesives cured with LED: correlation between extent of conversion and permeability. Dental Materials 2007; 23:1066–72.
7. Cadenaro M, Antoniolli F, Sauro S, Tay FR, Di Lenarda R, Prati C, et al. Degree of conversion and permeability of dental adhesives. European Journal of Oral Sciences 2005; 113:525–30.
8. Sauro S, Mannocci F, Toledano M, Osorio R, Thompson I, Watson TF. Influence of the hydrostatic pulpal pressure on droplets formation in current etch-and-rinse and self-etch adhesives: a video rate/TSM microscopy and fluid filtration study. Dental Materials 2009; 25: 1392–402.
9. Pashley DH, Tay FR, Breschi L, Tjäderhane L, Carvalho RM, Carrilho M, et al. State of the art etch-and-rinse adhesives. Dental Materials 2011; 27:1–16.
10. Sauro S, Pashley DH, Mannocci F, Tay FR, Pilecki P, Sherriff M, et al. Micropermeability of current self-etching and etch-and-rinse adhesives bonded to deep dentine: a comparison study using a double-staining/confocal microscopy technique. European Journal Of Oral Sciences 2008; 116:184–93.

Opallis. Faz da sua restauração, uma obra de arte.
A aplicação de cores básicas de esmalte e dentina combinadas com cores de efeito recriam o aspecto natural do dente, permitindo aos cirurgiões dentistas reproduzir as restaurações com maior estética e funcionalidade.

Você merece.

FGM

Weider Silva

Especialista em Implantodontia e Dentística

Professor dos cursos de Especialização em Implantodontia, Dentística e Prótese (ABO/DF e ABO/TAG-DF)

Lêndiel Olímpio

Especialista em Implantodontia, Prótese e Dentística

Professor do curso de Especialização de Prótese e Dentística da ABOTAG/DF

Gil Montenegro

Mestre em Dentística

Professor do curso de Especialização de Prótese e Dentística da ABOTAG/DF

Tarcísio Pinto

Mestre em Dentística

Professor do curso de Especialização de Prótese e Dentística da ABOTAG/DF

Transformando sorrisos com a utilização de resinas compostas

RELATO DE CASO

Dentes anteriores mal posicionados, manchados e com diastemas entre si, podem comprometer a beleza de um sorriso. Independentemente do caminho escolhido para restabelecer a forma, posição e cor dos dentes a serem tratados, o conhecimento da anatomia e proporção dental é fundamental para o planejamento do caso. Além disso, é importante um planejamento prévio com imagens computadorizadas, modelos encerados e guia de silicone.

Com a evolução dos sistemas adesivos e das resinas compostas, diversas situações clínicas que necessitava estética e /ou resistência, e que antigamente só eram resolvidas com tratamentos protéticos invasivos aliados a utilização de cerâmicas; hoje podem ser solucionados perfeitamente com a utilização de resinas compostas, com mínimo ou nenhum desgaste dentário.

1.

2.

1. Enceramento de diagnóstico.
2. Muralha com silicone.

Além das excelentes propriedades óticas e físicas das resinas de última geração, a redução do número de sessões clínicas e diminuição de custos ao paciente, são vantagens suas, quando comparadas aos tratamentos laboratoriais com cerâmicas.

Este artigo relata o planejamento e a previsibilidade de um caso clínico de restabelecimento do sorriso, de forma natural e harmônica, com a utilização do sistema adesivo Ambar (FGM) e da resina Opallis (FGM), onde nenhum preparo dentário foi executado. Clareamento dos elementos inferiores foi realizado em apenas 1 sessão clínica de 1 hora com o produto Blue Calcium 35% (FGM).

3.

4.

5.

6.

7.

8.

3. Planejamento virtual mostrando a discrepância de comprimento dos centrais.
4. Planejamento virtual mostrando a discrepância de comprimento dos laterias.
5. Planejamento virtual final.
6. Foto lateral direita inicial.
7. Foto frontal inicial.
8. Foto lateral esquerda.

9.

10.

11.

12.

13.

14.

15.

16.

9. Asperização com disco FGM.
10. Ácido fosfórico 37%.
11. Condicionamento ácido por 1 minuto.
12. Sistema adesivo fotopolimerizável.
13. Aplicação do sistema adesivo.
14. Muralha recortada e posicionada.
15. Resinas Opallis utilizadas VL-DA1-T YELLOW-E BLEACH H-EA1.
16. VL-DA1-T YELLOW-E BLEACH H-EA1.

17.

18.

19.

20.

17. Resina VL – região palatina.
18. Resina VL – região palatina.
19. Resina DA1 – mamelos dentinários.
20. Resina T YELLOW - pigmentação.

Cavibrush.
Design Exclusivo.
Fácil aplicação em
regiões de difícil acesso.

Único do mercado com
dois pontos de dobra.

Disponível em 4 tamanhos:
longo, regular, fino, extra-fino.

www.fgm.ind.br

Você merece.

21.

22.

23.

24.

25.

26.

27.

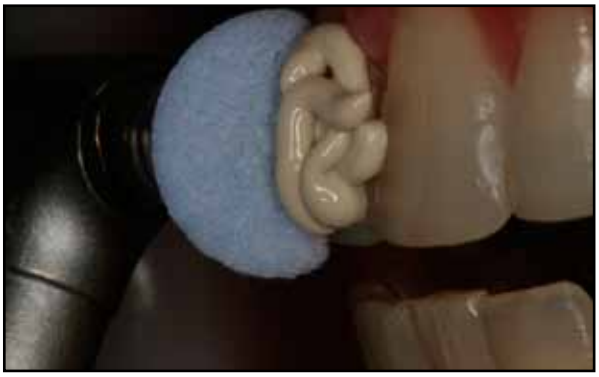
28.

21. Resina EBLEACHH - pigmentação.
22. Resina EA1 – camada de cobertura.
23. Resultado final imediato.
24. Discos de acabamento e polimento + pasta de polimento.
25. Disco de acabamento - maior granulação.
26. Disco de acabamento - média granulação.
27. Disco de acabamento - menor granulação.
28. Disco de polimento + pasta.

29.

30.

31.

32.

33.

34.

35.

29. Foto frontal final.
31. Foto frontal final.
31. Foto lateral direita final.
32. Foto lateral esquerda final.
33. Barreira de proteção gengival.
34. Aplicação da barreira de proteção gengival.
35. Fotopolimerização da barreira de proteção gengival.

36.

37.

38.

39.

40.

41.

42.

36-39. Material clareador – Blue Calcium 35%.
40. Aplicação do produto clareador.
41-42. Afastador de lábio.

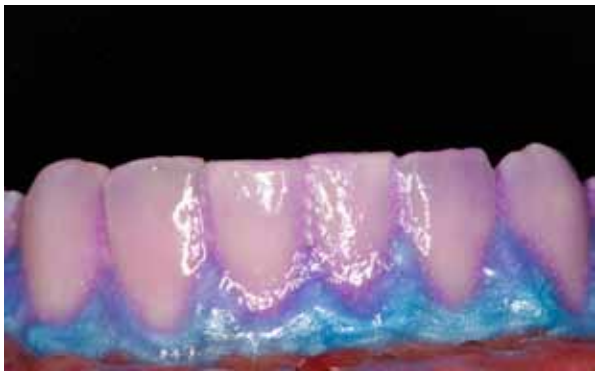

43.

44.

45.

46.

47.

48.

49.

50.

43. Mudança de coloração do material clareador.
44. Finalização do clareamento.
45. Desensibilize.
46.-47 Aplicação de desensibilizante por 10 minutos.
48. Clareamento finalizado.
49. Foto inicial.
50. Foto final.

Simplificando a estratificação restauradora dos dentes posteriores - Relato de caso

Oscar Fernando Muñoz Chávez

Mestre e Doutor em Dentística Restauradora pela UNESP- Araraquara

Professor Assistente Doutor pela Disciplina de Clínica Integrada UNESP- Araraquara

Ana Lúcia Franco

Doutoranda pelo programa de Reabilitação Oral UNESP- Araraquara

Andréia Affonso Barreto Montandon

Mestre e Doutora em Periodontia pela UNESP- Araraquara

Professora Assistente Doutora pela Disciplina de Clínica Integrada UNESP- Araraquara

Weber Adad Ricci

Mestre e Doutor em Reabilitação Oral pela UNESP- Araraquara

Professor Assistente Doutor pela Disciplina de Clínica Integrada UNESP- Araraquara

Luiz Antonio Borelli Barros

Mestre e Doutor em Periodontia pela UNESP- Araraquara

Professor Assistente Doutor pela Disciplina de Clínica Integrada UNESP- Araraquara

RESUMO

Com base em um caso clínico, os autores propõem-se a demonstrar uma técnica simplificada de estratificação em resina composta para dentes posteriores usando a resina Opallis (FGM). Duas cavidades restauradoras do tipo Classe I apresentavam respectivamente, nos dentes 36 e 37, amálgama e ionômero de vidro, que foram substituídas por resina composta. Foi utilizada uma sequência de estratificação que consistiu de uma resina para simular a dentina na caixa pulpar, recoberta por uma resina de esmalte, que, por fim, foi recoberta por uma resina que modula o valor. Ambas as restaurações demonstraram resultados satisfatórios do ponto de vista estético, o que valida a técnica para uso rotineiro em clínica.

INTRODUÇÃO

A odontologia restauradora moderna está centrada em conceitos que envolvem a preservação da estrutura dental e na opção por materiais e técnicas restauradoras capazes de produzir comportamento semelhante ao dos dentes naturais. A resina composta apresenta propriedades mecânicas próximas a da dentina, dentre as quais se podem destacar o módulo de elasticidade e a resiliência. Tais propriedades permitem que este material apresente comportamento, em termos de deformação e absorção de esforços mastigatórios, semelhante ao tecido dentinário perdido.[1,2]

Além disso, a resina composta é capaz de se unir efetivamente aos tecidos dentais, por meio de sistemas adesivos e formação da camada híbrida, de modo comparável a que ocorre naturalmente na junção amelo-dentinária. Assim é possível devolver ao dente restaurado um desempenho biomecânico semelhante do dente íntegro durante a função mastigatória.[3] Somado-se aos fatores citados e a evolução nas propriedades estéticas que os materiais restauradores diretos sofreram nos últimos anos, podemos classificar a resina composta como o material de eleição para restaurar cavidades conservadoras de dentes anteriores e posteriores.[4]

A resina composta atual apresenta uma diversidade de saturações e translucidez que permite ao cirurgião dentista obter estratificações muito semelhantes às produzidas pelo técnico com as cerâmicas odontológicas. Isso é necessário e gera resultados muito interessantes em restaurações anteriores, onde a incidência de luz somada às diferentes nuances do substrato dentário exigem tal aplicabilidade. Porém em dentes posteriores devido as características inerentes à região acrescidas da dificuldade técnica de se trabalhar neste campo exigem uma simplificação na técnica estratificada para otimização dos resultados restauradores.

Diante disso, com base em um caso clínico de restaurações posteriores, propõe-se demonstrar uma técnica restauradora simplificada para a estratificação de resina em dentes posteriores.

RELATO DO CASO

Paciente C.G., 23 anos, procurou a Disciplina de Clínica Integrada da Faculdade de Odontologia de Araraquara (FOAr-UNESP) com queixa de sensibilidade a doce no quarto quadrante. Após análise clínica e radiográfica, constatou-se a presença de uma restauração de amálgama no dente 36 com sinais de infiltração e no dente 37 uma restauração ionomérica proveniente de um capeamento pulpar indireto, ambos sem sintomatologia a estímulos. Portanto, propôs-se a substituição do amálgama por resina composta, assim como, rebaixar o material ionomérico do 37 e restaurar o dente com o mesmo material (Fig. 1).

Após anestesia troncular e isolamento absoluto do campo operatório com grampo e dique de borracha, removemos as restaurações com uma ponta diamantada em alta rotação 1014 sob abundante refrigeração, sendo que no dente 37 mantivemos parte do material como forramento pulpar. Em seguida utilizamos uma fresa esférica carbide 4 em baixa rotação para remover o tecido cariado e, após, o mesmo recebeu limpeza com clorexidina 2% (FGM) para inativar quaisquer resquícios de dentina contaminada (Fig. 2).

Para o dente 36 optou-se por realizar a proteção dentinária com a hibridização do adesivo, visto que a mesma foi classificada como rasa do ponto de vista clínico. Para tanto, em ambos os dentes foi realizado o condicionamento com ácido fosfórico a 37% por 30 segundos em esmalte e 15 segundos em dentina (Fig. 3) seguido de lavagem abundante e secagem com leves jatos de ar. Na seqüência utilizamos novamente a clorexidina 2% (FGM) por 60 segundos seguido de secagem suave, com intuito de reumidificar a dentina seca pelo condicionamento e também para inativar as metaloproteinases dentinárias que podem comprometer a longevidade da restauração pelo prejuízo que causam na deterioração da camada híbrida.[5]

Na sequência utilizamos o adesivo Ambar (FGM), aplicado em quatro camadas com brush sob esfregaço na dentina e esmalte condicionado, secando suavemente o mesmo com leves jatos de ar entre as aplicações e polimerizando apenas a última camada com aparelho fotopolimerizador por 20 s (Fig. 4).

1.

2.

3.

4.

5.

6.

1. Aspecto inicial das restaurações de amálgama e ionômero de vidro nos dentes 36 e 37.
2. Dentes isolados e restaurações removidas, mantendo o ionômero como forramento no dente 37 nas regiões mais profundas.
3. Condicionamento ácido das cavidades preparadas com ácido fosfórico 37%.
4. Após lavagem, secagem do ácido, aplicação de clorexidina 2% (FGM), a aplicação do adesivo monocomponente (Ambar, FGM) nas camadas de esmalte e dentina com brush.
5. Adaptação da resina composta de dentina na cor DA2 (Opallis, FGM), deixando um volume maior nas vertentes que no centro da cavidade.
6. Adaptação da resina composta de esmalte EA2 (Opallis , FGM) sobre a resina de dentina, delimitando os perímetros das cúspides e permitindo um espaço de aproximadamente 1 mm para última camada.

Selecionamos, então, para ambos os dentes uma resina de dentina (DA2, Opallis/FGM) que possuía a cor mais compatível com a cor de fundo do preparo e que possuía a opacidade suficiente para mascarar a dentina reacional e a pigmentação do amálgama no remanescente dentário sadio. Foram aplicadas camadas de resina na caixa pulpar de modo que recobrisse toda dentina exposta e/ou material forrador de maneira abaulada e deixando mais volume nas vertentes que no centro da caixa. Fotopolimerizamos cada incremento por 60 segundos e tomamos cuidado para não unir várias paredes de um só vez, prevenindo assim tensões maiores entre material restaurador e paredes cavitárias (Fig. 5).

Sobre a camada de resina de dentina utilizamos uma resina de esmalte (EA2 Opallis/FGM). Onde foram definidas as vertentes cuspídeas, a resina foi sendo acomodada de maneira a recobrir toda restauração, e reconstruindo todo o esmalte que é espesso nesta região e deixando em torno de 1mm em toda superfície oclusal para o último incremento (Fig. 6).

Nesta segunda camada, é mais importante delimitar os perímetros das cúspides que servirão de referência para as camadas finais, sempre de acordo com as características dos sulcos principais que são individuais para cada dente.[3] Feito isso, pode-se utilizar de pigmentos nas áreas de sulco evidenciando estas regiões.

No último incremento, utilizamos uma resina para modular o valor da restauração (VM Opallis/FGM). Então realizamos a escultura anatômica das vertentes e sulcos procurando segmentar a reconstrução das mesmas evitando, assim, também tensões desnecessárias durante a fotopolimerização. No final, recobrimos toda restauração com glicerina gel e polimerizamos mais uma vez com intuito de inibir a camada superficial exposta ao oxigênio, e assim contribuir para manutenção da estética superficial por mais tempo (Figs. 7-8).

7.

8.

9.

7. Escultura final da restauração com resina para modulação de valor VM (Opallis , FGM). Vista oclusal.
8. Escultura final vista vestibular.
9. Polimento final pós uma semana utilizando feltro impregnada com pasta diamantada (FGM).

10.

11.

10. Vista oclusal final pós uma semana.
11. Foto inicial.

Na mesma sessão foram feitos os ajustes oclusais e o acabamento da restauração com fresas multilaminadas em baixa rotação, na sessão seguinte demos o polimento, utilizando o disco de feltro em baixa rotação, impregnado com pasta diamantada (FGM) mesclada com óleo natural, seguido da utilização de escova de borracha impregnada com carbeto de silício para o brilho final. (Figs. 9-10).

DISCUSSÃO

A incidência da luz é diferente nos dentes posteriores em relação aos anteriores, o que faz com que o mimetismo das restaurações apresente características individuais, sendo que nos dentes posteriores os aspectos relacionados com o valor, opacidade e translucidez são mais importantes que as dimensões de matiz e croma.[6,7]

A dentina dos dentes posteriores também apresenta características específicas, como alto grau de saturação e maior opacidade. Portanto, nestas porções de dentina perdida é natural utilizarmos resinas de menor translucidez (A2 Dentina), compatíveis com a cor da área.

Sabendo que os dentes posteriores possuem grandes espessuras de esmalte seria lógico utilizar resinas que reproduzam características de alta translucidez visando restaurar esta parte que é substancialmente perdida nas

cavidades posteriores. No caso em questão, decidimos reproduzir esta área perdida com espessuras suficientes de resina para esmalte (A2 esmalte) recobertas com uma resina para modular o valor na última camada (VM, valor médio).

Esta última camada deve levar em consideração que certas áreas dos dentes posteriores possuem alta translucidez (pontas de cúspides, cristas marginais e vértices) e essas áreas podem apresentar aspectos esbranquiçados ou acinzentados. Esses são fatores a mais que devem ser considerados ao escolher entre uma resina de alto, médio ou baixo valor, e assim, conseguir uma reprodução ótica mais fiel das características do dente natural.

CONCLUSÃO

Utilizando-se sequencialmente uma resina para dentina, ou opaca, seguida de uma resina para esmalte recoberta com uma resina para modular o valor, obtivemos restaurações satisfatórias do ponto de vista estético em dentes posteriores.

REFERÊNCIAS

1. Anusavice KJ. Phillips' Science of Dental Material. 11th ed. St. Louis:Saunders Company;2009.
2. Stanford JW, Weigel KV, Paffenbarger GC, Sweeney WT. Compressive properties of hard tooth tissues and some restorative materials. J Am Dent Assoc. 1960; 60:746-56.
3. Hirata,R. Tips: dicas em Odontologia Estética,São Paulo: Artes Médicas, 2011, 576p.
4. Ferracane, J.L. Resin composite- State of the art. Dental Materials 27; 2011: 29-38.
5. Boushell L. ,Swift E. Dentin Bonding: Matrix Metalloproteinases and clorexidine. J. Est. Rest. Dent.2011;3(5): 347-352
6. Dietschi,D.Free hand bonding in the esthetic treatment of anterior teeth: creating the illusion. J Esthet Dent. 1997;9(4):156-64.
7. Vanini L. Light and color in anterior composite restorations. Pract Periodomtics Aesthet dent. 1996 Sep;8 (7): 673-82;quiz 684.

LLiS
A simplicidade que dá resultado.
Excelente custo x benefício.
contém nanopartículas
sistema simplificado de cores
fácil polimento e retenção de brilho
indicada para dentes anteriores e posteriores
- Kit (5 Cores):EA2, EA3, EA3.5, EB2 e DA3 (Universal);
- Refil (esmalte):EA1, EA2, EA3, EA3.5, EA4, EB1, EB2, EB3, EC2, EC3 e Incisal;
- Refil (dentina):DA1, DA2, DA3 (Universal), DA3.5, DB2.
FGM
O LÍDER DE MERCADO
www.fgm.ind.br
Você merece.
FGM

Fabiano Araujo

Especialista, Mestre e Doutor em Dentística (UFSC)

Coordenador da Especialização Integrada em Prótese e Dentística da Universidade Tuiuti do Paraná (UTP)

Coordenador dos Cursos de Odontologia Estética da ABO_São José dos Pinhais

Professor Titular de Dentística e Clínica Integrada - Universidade Tuiuti do Paraná (UTP)

Professor do Aperfeiçoamento em Dentística e Prótese Estética da ABO_SJP

fabianoaraujo_@hotmail.com

Reestruturação estética: obtendo naturalidade utilizando a resina Llis

RELATO DO CASO

O caso de uma jovem paciente, 20 anos de idade, com incisivo central superior fraturado e levemente escurecido por trauma e restauração nitidamente em desacordo com suas exigências estéticas ilustra este relato (Fig.1a). O dente apresentava vitalidade pulpar e, além da cor discrepante, tinha péssima estética, com falta de material, mesmo já tendo recebido dois tratamentos restauradores prévios (Figs.1b-1f). Os demais dentes estavam satisfatórios, porém amarelados.

A descoloração presente foi tratada com clareamento caseiro com peróxido de carbamida a 10% (Whiteness Perfect, FGM) por 20 dias. A cor obtida igualou as tonalidades da arcada. A seguir, resina composta foi acrescentada ao dente 21, restaurando provisoriamente a anatomia palatina e incisal e permitindo a moldagem com silicona para obtenção de uma matriz para inserção da resina palatina (Fig.2).

1a.

1a. Aspecto inicial do sorriso.

A restauração foi executada seguindo um protocolo clínico determinado: condicionamento ácido total com gel de ácido fosfórico a 37% por 30s em esmalte e 15s em dentina, lavagem pelo mesmo tempo, secagem suave com jato de ar e papel absorvente, aplicação do sistema adesivo (Ambar, FGM) de acordo com as recomendações do fabricante e fotopolimerização por 20s. Utilizando uma espátula, preencheu-se a guia de silicona com resina Llis translúcida Incisal, reproduzindo a espessura do esmalte palatino. Levando a matriz de encontro aos dentes, promoveu-se a fotopolimerização da camada por vestibular (Fig.3). Após remover a matriz, pode-se verificar o contorno conseguido. A seguir, com resina Llis opaca DA2 iniciou-se a reprodução da porção de dentina, mascarando levemente a região da fratura. Tonalidades decrescentes foram aplicadas sucessivamente (resina Llis opaca DA1), partindo da linha de fratura até próximo ao bordo incisal, reproduzindo a dentina e seus mamelos. Corante branco e resina Llis EA1 foram aplicados para mimetizar pequenas hipoplasias dos dentes vizinhos (Fig.4). No bor-

1b.

1c.

1d.

1e.

1f.

2.

3.

1b a 1f. Detalhes da desarmonia estética presente, sob diversos ângulos.
2. Matriz de silicona para inserção da resina palatina.
3. Fotopolimerização da primeira camada de resina.

do incisal, um filete da resina Llis opaca DA2 foi inserido, conferindo um halo opaco ao dente. O terço incisal foi preenchido com resina translúcida Incisal (Fig.5), seguida da aplicação de resina Llis EB1 translúcida, conferindo alto valor e naturalidade ao esmalte artificial. Acabamento inicial foi realizado e a paciente dispensada.

No retorno, procedeu-se a texturização da superfície e seu polimento final (Figs.6a-6c). A caracterização foi realizada com pontas diamantadas extrafinas e o polimento com lixas, discos abrasivos (Diamond PRO, FGM) e pasta diamantada (Diamond Excel, FGM) com discos de feltro (Diamond Flex, FGM). Ao final desta etapa foi possível observar a excelente estética obtida com as resinas utilizadas (Figs.7a-7c), sendo necessárias apenas orientações de alimentação e higienização por parte do paciente, além da confecção de uma placa de proteção para os dentes anteriores.

4.

5.

6a.

6b.

6c.

7a.

8.

4. Corante branco e resina EA1 aplicados para caracterizar os mamelos dentinários.
5. Terço incisal preenchido com resina translúcida Incisal.
6a-6c. Definição da área de espelho, texturização e polimento final.
7a-7c. Detalhes da excelente estética obtida e cores de resinas utilizadas.
8. Aspecto inicial do sorriso.

RETRAÇÃO

Proretract
está disponível em
7 espessuras e cores
diferentes para atender
diversos casos e técnicas.

Fácil inserção no
sulco gengival sem
lesão aos tecidos.

Composto por fibras
100% egípcias.

Alta capacidade de absorção e expansão possibilitando que todo o procedimento seja efetuado a seco com a gengiva deslocada.

Embalagens com 1 frasco de 150 ou 250cm.

Você merece.

FGM

Detalhes da estética restauradora aos Detalhes da Culinária

Em nosso dia a dia, observamos que muitos profissionais dentistas se apegam em outras atividades – hobbies - para fugir da rotina de trabalho e aos poucos descobrimos algumas curiosidades particulares que são surpreendentes. Nesta edição, conversamos com o Dr. José Carlos Garofalo*, especialista em Odontologia Restauradora e Estética, que nos conta de uma forma descontraída a sua trajetória como dentista/professor, até sua descoberta pelos dotes culinários.

FALE UM POUCO DE SUA TRAJETÓRIA ATÉ CHEGAR NA ODONTOLOGIA.

Na verdade, minha vida toda esteve ligada à Odontologia. Meu pai tinha um pequeno laboratório de prótese e já aos 11 anos de idade comecei a frequentar este laboratório, fazendo serviços de office boy e também aprendendo serviços básicos de um laboratório nos anos 70 como inclusão de padrões de cera para fundição, montagens de dentes para próteses totais, enceramento para coroas e restaurações metálicas fundidas. Trabalhava no laboratório em período parcial, ao mesmo tempo em que fazia minha formação tradicional nos antigos ginásio e colegial. Trabalhei no laboratório até meus 16 anos, quando o curso colegial em período integral passou a impedir a continuidade desta atividade.

POR QUAL MOTIVO O DR. ESCOLHEU A ODONTOLOGIA COMO PROFISSÃO?

Trabalhando no laboratório de meu pai, tive a oportunidade de conhecer, conviver e frequentar os consultórios de grandes nomes da Odontologia da época, alguns que mais tarde se tornariam meus professores. Dentre eles, Gilberto Marcucci, Walter Genovese, Antonio Rodrigues, Antonio Fernando Tomazzi. Conheci também ainda adolescente o Prof. José Luiz Lages Marques. O trabalho no laboratório e o exemplo destes profissionais certamente foram meus grandes motivadores para escolher a Odontologia como opção de carreira.

QUAIS FORAM OS PRINCIPAIS TROPEÇOS DURANTE A TRAJETÓRIA?

Não sei se posso dizer que minha trajetória teve tropeços. Teve sim dificuldades, muitas dificuldades, obstáculos que foram sempre vencidos e que me ajudaram a ser o profissional que sou hoje. Tem sido uma carreira construída degrau a degrau. E olha que esta escada é bem longa. Apesar de ter pai protético, o começo foi difícil. Logo que me formei, arrendei um pequeno consultório popular no centro de São Paulo e arrumei um emprego numa clínica como plantonista onde duas vezes por semana trabalhava das nove da noite às 8 da manhã. E de lá, ía direto para meu consultório arrendado. Essa toada se estendeu por 4 anos, até as vésperas do nascimento de minha filha, quando decidi largar os plantões para ficar mais tempo e mais perto da minha recém montada família. Lá se vão 25 anos de formado, e ao longo destes anos fui alçando vôos mais altos e que até aqui sempre me trouxeram uma enorme satisfação e nenhum arrependimento pela escolha da Odontologia como profissão.

QUAIS FORAM AS MAIORES CONQUISTAS COM A PROFISSÃO?

Indiscutivelmente a maior conquista com a profissão é o reconhecimento como profissional ético, responsável e que trabalha visando não só o crescimento financeiro, mas também a manutenção do bom nome de nossa profissão. Ser um nome de referência na Odontologia

brasileira é sem sombra de dúvidas uma conquista que vai muito além das minhas expectativas e pretensões durante minha formação acadêmica. Ter o reconhecimento de meus pacientes, meus alunos, de meus colegas professores e das empresas do mercado odontológico é o grande prêmio de minha carreira e tem sido um grande fator de motivação profissional.

SABEMOS DE SEU MAIOR HOBBY, O DE COZINHAR, COMO COMEÇOU?

Na verdade o meu grande hobby, quase um vício, são os esportes, quer seja como praticante, quer seja como apreciador. Sempre fiz atividade física de competição e já pratiquei basquete, vôlei, handebol, futebol, atletismo, especialmente até o final da faculdade. Hoje, já mais velho e com os compromissos impostos pela profissão, o tênis e as corridas de rua são minhas atividades de eleição. Quanto à culinária, está no sangue e na história familiar. Minha família é de origem italiana. Cresci vendo minha mãe, avó e bisavó criando e reproduzindo pratos fantásticos. E a comida sempre foi o fator agregador da família nas festas e nos finais de semana. Era em torno das pastas e das polentas que manifestávamos nosso afeto e nossas paixões. Para completar o quadro, minha esposa é filha de gregos. Uma cultura com igual paixão pela boa mesa. O cenário das festas e finais de semana é o mesmo. Só aumentaram as opções de cardápio. Minha sogra também cozinha divinamente, o que fez com que filhos e netos recebessem dos dois lados da família, a cultura da apologia à boa comida. Italianos e gregos juntos: quando não estamos comendo, estamos pensando no que iremos comer. A gastronomia e a culinária, como hobby, entraram na minha vida mais recentemente. Há alguns anos, fui com um grande amigo de infância e hoje colega de profissão, Arnaldo Gondo, fazer um curso de culinária japonesa. Pura farra e diversão. Mas gostei da

brincadeira e me arrisquei nesta requintada e meticulosa culinária. Dos sushis e sashimis para a culinária ocidental foi um pulo. Comecei arriscando o básico das pastas e risotos apenas para minha esposa e filhos, depois para uma parte maior da família nos almoços de domingo. À medida que os pratos íam dando certo, aumentava meu interesse para conhecer técnicas e novos pratos. Tornei-me um assíduo telespectador de programas de culinária e colecionador de receitas coletadas em livros, sites e programas sobre o assunto. É um universo muito rico e que permite infindáveis combinações e variações, principalmente para quem tem prazer em descobrir novos sabores e provar novas possibilidades.

QUAIS SÃO OS PRAZERES DESTE HOBBY?

A gastronomia é um hobby muito eclético e democrático. O prazer de comer está presente tanto num prato da mais sofisticada culinária de bistrot francês como num arroz fresquinho coroado por um ovo frito com a gema deliciosamente mole. É tão prazeroso recordar de um determinado prato degustado numa viagem marcante, quanto lembrar-se do sabor aconchegante do tempero da mãe ou da avó vivenciado na infância. Tem a ver muito com estado de espírito, momentos de nossas vidas, presença de pessoas marcantes em nossa existência. E eu não abro mão deste ecletismo. Às vezes me permito escolher ingredientes requintados, como para fazer um prato de lagosta para o aniversário de minha filha e outras vezes abro a geladeira e busco aquilo que tiver para transformar em risotos de última hora. Tem também o prazer da novidade, do experimento, da combinação de temperos, do pôr-se à prova, do tentar fazer igual a este ou aquele famoso chef. Mas o grande prazer de cozinhar é dividir o produto final com quem a gente gosta. Nada como reunir pessoas queridas e poder oferecer a elas um pouco do nosso trabalho, da nossa paixão. São momentos únicos e que em casa procuramos repetir sempre. Estar com quem se gosta em torno de uma boa comida, um bom vinho, é muito revigorante.

CONSEGUE ASSOCIAR ALGUMAS EMOÇÕES DA SUA PROFISSÃO COM O DE SEU HOBBY?

Sim, muitas. Minha área de atuação é a Odontologia restauradora Estética. Requer preciosismo, atenção, observação de detalhes, capricho, harmonia, técnica apurada, tal qual a gastronomia. Em ambas, a satisfação dos "clientes" é o grande objetivo. Tornar a satisfação também em algo surpreendente, é um grande desafio. Acho que minha profissão e meu hobby, exigem de mim as mesmas qualidades.

QUAL É SEU MAIOR SONHO?

Bem, relacionado à gastronomia, meus grandes sonhos são poder viajar e apreciar os sabores de grandes cozinhas. Se possível investir um bom tempo em cursos para aprimorar meus conhecimentos e conhecer de forma profissional aquilo que hoje faço de forma absolutamente amadora e intuitiva. Itália e França logicamente fazem parte deste roteiro, mas há um lugar especial guardado para o turismo gastronômico asiático, particularmente China e Tailândia. Como objetivo de vida, o que quero é poder viver muitos e muitos anos com a chama do fogão acesa, e minha família e amigos em volta da mesa com os pratos que cozinho. Muitos causos e muitas risadas certamente.

DEPOIS DE COLOCAR ÁGUA NA BOCA, O DR. GAROFALO NOS PRESENTEOU COM UMA DAS SUAS RECEITAS PREFERIDAS. ANOTE E BOM APETITE!

"É tão prazeroso recordar de um determinado prato degustado numa viagem marcante, quanto lembrar-se do sabor aconchegante do tempero da mãe ou da avó vivenciado na infância. Tem a ver muito com estado de espírito, momentos de nossas vidas, presença de pessoas marcantes em nossa existência".

Lulas Recheadas com Shimeji

Receita para 4 porções:

4 lulas médias limpas. Escolher lulas sem furos na pele, para evitar perda do recheio.
Cabeças de lula
600 gr de cogumelos shimeji
pimenta dedo de moça picada a gosto
1 maço de salsa e cebolinha picados
Azeite de oliva
1 copo de saquê
1 colher de chá de óleo de gergelim
3 colheres de sopa de shoyo
1 colher de chá de gengibre ralado
2 dentes de alho
1 cebola média cortada em tiras finas
1/2 tablete de manteiga
Sal
Pimenta-do-reino

Modo de preparo:

Para o recheio: Em uma frigideira funda ou panela grande, derreta a manteiga com um fio de azeite para não queimar a manteiga. Refogue a cebola, o alho, a pimenta dedo-de-moça picada (coloque a quantidade que desejar) e o gengibre até que a cebola fique transparente. Acrescente os cogumelos shimeji picados e deixe murchar por cerca de 5 minutos. Tempere com a pimenta do reino moída na hora. Acrescente o saquê, o shoyo e óleo de gergelim e misture bem enquanto refoga toda a mistura por cerca de 15 minutos. Acrescente a salsa e cebolinhas picadas. Corrija o sal. Lembre-se que o shoyo já é salgado, por isso não acrescente sal antes do shoyo. Apague o fogo e deixe a frigideira tampada enquanto esfria.

Recheando as lulas:

Assim que os cogumelos esfriarem um pouco, com auxílio de uma colher, vá recheando as lulas com o cuidado de não compactar demais as camadas de recheio. Recheie as lulas até a altura de 2cm da borda. Feche com um palito. Em uma frigideira pré-aquecida, coloque um fio de azeite e doure as lulas já recheadas até que todos os lados estejam ligeiramente corados. Retire da frigideira, coloque em um refratário e deixe em forno pré-aquecido a 180 graus por mais 10 minutos. Na mesma frigideira, com um fio de azeite, coloque as cabeças de lula para fritar ligeiramente, temperando com sal e pimenta a gosto. Reserve para a decoração do prato. Retire as lulas do forno e corte com uma faca bem afiada em anéis de 1,5 a 2cm de espessura. Salpique com salsinha picada. Para decorar o prato use as cabeças de lula e um pouco do recheio que sobrou. Sirva acompanhada de arroz branco ou salada.

*** Prof. e Dr. José Carlos Garófalo**

Mestre em Dentística Restauradora pela FOUSP

Especialista em Dentística Restauradora pela FOUSP

Coordenador dos cursos de Especialização em Dentística do CETAO

Coordenador dos cursos de Atualização em Odontologia Estética e Adesiva do CETAO

Professor Efetivo do curso de Especialização em Dentística da EAP-APCD

Só um cimento tão potente consegue unir eficiência

Sistema de auto-mistura:
praticidade na aplicação,
sem desperdício e sem bolhas.

Excelente viscosidade:
facilitando a manipulação.

Cura DUAL:
polimerização com e sem luz.

allcem
e alta resistência adesiva.
Trans
corcolor
5°C - 20°C
41°F - 68°F
PP
FGM
allcem
A2
A3
Disponível em:
1 seringa com corpo duplo de 5g
ou seringas individuais de 2,5g cada.
Cores: A1, A2, A3 e Trans.
Você merece.
FGM

Maciel Jr

Especialista em Dentística Restauradora pela FOB/USP e mestre em Dentística Restauradora pela UNESP/Araraquara

macieljuniorpg@yahoo.com.br

Harmonização do sorriso com cimentação de facetas: avaliação após 4 anos

RELATO DE CASO

Laminados cerâmicos apresentam uma solução extremamente satisfatória para solucionar problemas estéticos amplos. O sucesso do tratamento inicia-se com o correto planejamento e o entendimento por parte do paciente do plano de trabalho proposto. De extrema importância também é a técnica de preparo, a escolha do material assim como o laboratório responsável pela execução dos laminados.

1.

2.

3.

4.

1. Situação clínica inicial demonstrando restaurações anteriores com anatomia, textura e vedamento marginal insatisfatórios.
2. Situação clínica intra-bucal.
3. Profilaxia prévia ao início do clareamento.
4. Clareamento sendo realizado com Whiteness HP. Foram realizadas 3 aplicações consecutivas e foram utilizadas mais 3 seringas de Whiteness Perfect a 10%.

Neste caso apresentado aqui, uma paciente do gênero feminino de 54 anos solicitou uma melhoria no sorriso, sendo que após uma avaliação clínica e radiográfica foi sugerido facetas de 14 a 24, exceto no 23 aonde foi indicado uma coroa de porcelana pura. Previamente ao início dos trabalhos clínicos foi realizado um enceramento diagnóstico para facilitar a confecção dos preparos, melhorar a visualização por parte da paciente do tratamento a ser realizado e possibilitar que os provisórios sejam realizados de uma maneira muita parecida com o tratamento definitivo. Também foi planejada a realização de clareamento prévio nas arcadas superior e inferior.

5.

6.

7.

8.

9.

5. Após o final do clareamento, um polimento e um recontorno cosmético dos dentes anteriores foi realizado, principalmente na região das ameias.
6. Clinicamente pode ser observado que não há espaço para a papila o que comprometeria uma adequada composição do sorriso. Com uma tira de lixa para compósito, a ameia é aberta cuidadosamente para não abrir o ponto de contato.
7. A lixa para polimento foi utilizada em todos os incisivos.
8. A região da embrasura também foi melhorada.
9. Situação clínica imediatamente após o término do recontorno cosmético e polimento.

10.

11.

12.

13.

14.

15.

16.

17.

10. Após 30 dias foi iniciado o trabalho de facetamento dos dentes.
11. Intra-bucalmente pode ser observado uma grande melhora na região papilar.
12. Em uma fotografia com melhor contraste ainda podemos verificar a inadequação das restaurações anteriores.
13. Foi realizado um enceramento diagnóstico para facilitar a confecção dos preparos, melhorar o entendimento por parte da paciente do tratamento a ser realizado e possibilitar que os provisórios sejam realizados de uma maneira muita parecida com o tratamento definitivo.
14. Uma primeira moldagem do enceramento foi feita com o intuito de facilitar o preparo dos elementos a serem facetados.
15. Os preparos foram realizados com uma broca 2135.
16. Canaletas de orientação na face vestibular foram feitas para facilitar a confecção dos preparos.
17. As inclinações da face vestibular foram seguidas durante a confecção dos preparos.

18.

19.

20.

21.

22.

23.

24.

25.

18. As canaletas foram demarcadas com uma broca 2135.
19. O desgaste foi orientado com a moldagem prévia do enceramento diagnóstico.
20. Para melhorar a estabilidade da faceta e a situação estética, a região incisal foi desgastada. Como comparação o dente 21 ainda não foi desgastado.
21. O desgaste incisal foi realizado também com uma broca 2135, seguindo uma inclinação de 45 graus em relação ao longo eixo do dente.
22. Com a moldagem do enceramento a quantidade de desgaste pode ser conferida e regularizada.
23. Desgastes realizados necessitando apenas de acabamento e polimento dos preparos.
24. As bordas dos preparos foram arredondadas e prismas de esmalte sem suporte foram removidos.
25. O ponto de contato foi aberto com um tira de lixa metálica.

26.

27.

28.

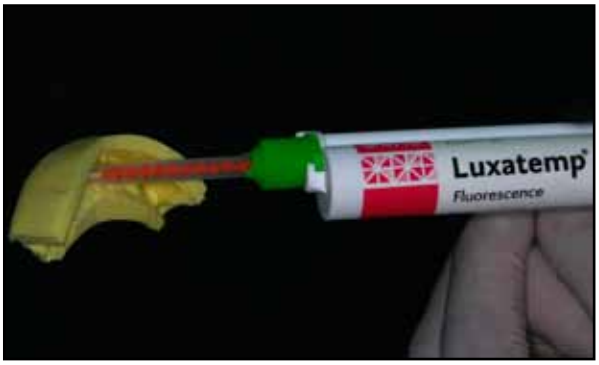

29.

30.

31.

32.

33.

26. Polimento foi realizado com brocas de granulação fina e discos Diamond Pro (FGM).
27. Preparos prontos para serem moldados.
28. Segunda moldagem do enceramento para poder facilitar a confecção das facetas provisórias.
29. Inserção do material para confecção dos provisórios dentro da moldagem feita do enceramento diagnóstico.
30. Molde do enceramento diagnóstico levado na boca para confecção dos provisórios.
31. Sorriso com os provisórios em posição.
32. Situação intra-bucal imediatamente após a remoção do molde. Ainda não foi feito o acabamento dos provisórios.
33. Modelo de gesso com as peças de Emax prontas.

34.

35.

36.

37.

38.

39.

40.

41.

34. Visão por incisal da peças prontas.

35-37. Visão aproximada das peças de porcelana Emax.

38-41. Peças de Emax fora do modelo de gesso.

42.

43.

44.

45.

46.

47.

48.

49.

42. Sorriso com os provisórios antes da cimentação das peças.
43. Visão dos provisórios intra-bucalmente antes da cimentação da peças.
44. Facetas de Emax sendo testadas antes da cimentação.
45. Condac Porcelana (FGM) utilizado para condicionamento interno das peças.
46. Condac Porcelana (FGM) sendo aplicado na parte interna da faceta.
47. Aspecto interno da faceta após condicionamento.
48. Comparação entre uma faceta condicionada e outra não.
49. Isolamento do campo operatório para a cimentação.

50.

51.

52.

53.

54.

55.

56.

50. Profilaxia dos preparos.
51. Condac 37 (FGM) aplicado na região direita da arcada superior.
52. Controle da umidade após a aplicação do Condac 37.
53. Primer sendo aplicado com um Cavibrush (FGM).
54. Adesivo sendo aplicado com um Cavibrush.
55. Fotopolimerização do sistema adesivo.
56. Após a fotopolimerização dos preparos, o silano Prosil (FGM) é aplicado na parte interna das facetas.

57.

58.

59.

60.

61.

62.

63.

64.

65.

57-59. Seqüência de aplicação do silano Prosil na faceta.
60. Cimento Allcem cor A2 selecionado para cimentação das facetas.
61. Cimento Allcem sendo levado ao interior da faceta.
62-63. Faceta sendo levada em posição para a cimentação.
64. Remoção dos excessos de cimento.
65. Lado direito cimentado.

66.

67.

68.

69.

70.

71.

72.



73.

66. Faceta do elemento 21 sendo inserido.
67. Faceta do dente 22 sendo inserida imediatamente após a inserção da faceta do 21.
68. Facetas dos elementos 21 e 22 já posicionadas.
69. Remoção dos excessos de cimento dos dentes 21 e 22.
70. Cimento Allcem sendo inserido no interior da coroa do 23.
71. Coroa do 23 sendo inserida no preparo.
72. Coroa do 23 sendo pressionada no preparo.
73. Fotopolimerização dos elementos do lado esquerdo.

74.

75.

76.

77.

78.

79.

80.

81.

82.

83.

74-75. Facetas cimentadas.

76-77. Situação final após 1 semana da cimentação das peças de porcelana.

78. Vista aproximada dos incisivos após a cimentação.

79. Sorriso final após a cimentação das peças de porcelana.

80-83. Sorriso final após a cimentação das peças de porcelana.

84.

85.

87.

88.

89.

84-85. Fotos finais de rosto da paciente.

86-88. Controle após 4 anos.

Whitepost.

Representação do produto meramente ilustrativa

Radiopacidade

Alta Translucidez

Excelente Condutividade de luz

Elasticidade Semelhante à Dentina

Alta Estética

Pino Silanizado

Dupla Conicidade
Especial- DCE

Design e Eficiência aliados à perfeita adaptação.

White Post é um pino de fibra de vidro de Alta Resistência Mecânica que atua como reforço intrarradicular e promove retenção para o material restaurador definitivo ou núcleo de preenchimento, em restaurações indiretas.
White Post apresenta Dupla Conicidade e 2 versões: DC e DCE – Especial.

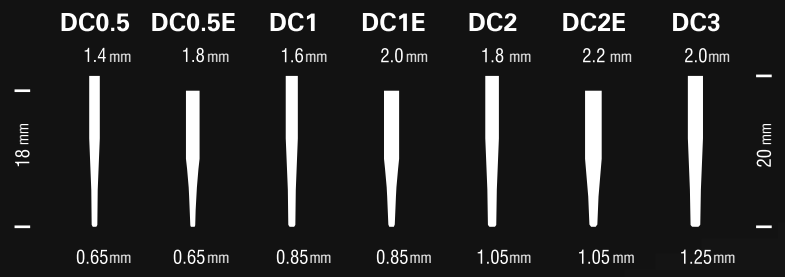

Você merece. FGM

Erika Manuela Asteria Clavijo

Especialista e Mestranda em Endodontia pela FOP-Unicamp

erikaclavijo@hotmail.com

Victor Grover Rene Clavijo

Especialista, Mestre e Doutor em Dentística pela FOAR-Unesp

Caio Cezar Randi Ferraz

Professor associado do departamento de Odontologia Restauradora, área de Endodontia, da Faculdade de Odontologia de Piracicaba da FOP-Unicamp

Pino de fibra de vidro anatômico após retratamento endodôntico – Blindagem coronária

RESUMO

Retentores intrarradiculares são frequentemente utilizados em dentes tratados endodonticamente que sofreram perda excessiva de estrutura coronária. O objetivo deste relato é demonstrar um tratamento no qual houve reintervenção endodôntica no elemento 11 que encontrava-se escurecido e selamento coronário imediato através da confecção de pino de fibra de vidro modelado com resina composta. Descrevendo a técnica empregada para cada procedimento realizado.

INTRODUÇÃO

O retratamento endodôntico não cirúrgico, tem como objetivo, o acesso à câmara pulpar e a remoção de materiais do espaço de canais radiculares e, se presente, promover o reparo de lesões de origem patológica ou iatrogênica. A técnica consiste em promover uma eficaz desinfecção dos canais radiculares através de um novo tratamento, obturação hermética tridimensional, e impedir a re-infecção através de uma restauração coronária.[1]

O correto selamento do elemento dental após o tratamento endodôntico possui essencial importância no reparo dos tecidos perirradiculares, este procedimento consiste na realização de uma restauração adequada, devolução da função e da estética, proteção do remanescente dental e prevenção de uma possível infiltração coronária e posterior contaminação bacteriana.[2,3]

Retentores intrarradiculares são frequentemente utilizados em dentes tratados endodonticamente que sofreram perda excessiva de estrutura coronária. A escolha dos materiais utilizados na restauração de dentes tratados endodonticamente mudou desde a utilização exclusiva de materiais muito rígidos (aço inoxidável, ouro e dióxido de zircônia) a materiais que apresentam características mecânicas que mais se assemelham à dentina (resinas compostas e pinos de fibra).[4]

A seleção do material a ser utilizado na confecção do retentor intrarradicular é fundamental para o sucesso na restauração de dentes tratados endodonticamente. Em raízes fragilizadas a seleção do material deve ser mais

criteriosa, nestes casos o elo mais fraco são as paredes radiculares, e a sua proteção é almejada. O material ideal deve ser satisfatoriamente elástico para se deformar e até mesmo ir à ruptura, antes de danificar o remanescente dental. O desejável é que o pino e o dente atuem como um corpo único, para isso é necessário que o material restaurador tenha características mecânicas semelhantes às da dentina, boa adaptação e união adesiva entre eles.[5,6] Neste contexto os pinos de fibra de vidro possuem vantagem em relação aos núcleos metálicos fundidos, pois possuem módulo de elasticidade de 45 (GPa)[7] enquanto os pinos metálicos (liga de níquel cromo) possuem módulo de elasticidade de 210 (GPa) e a dentina de 18,6 (GPa).[5]

O objetivo deste relato é demonstrar um tratamento no qual houve reintervenção endodôntica e selamento coronário imediato através da confecção de pino de fibra de vidro modelado com resina composta.

REVISÃO DE LITERATURA

A maioria dos fatores de insucesso associados aos tratamentos endodônticos iniciais ocorrem quando a infecção primária intrarradicular não pode ser prevenida ou eliminada. Problemas técnicos decorrentes da falta de aderência a protocolos de tratamento amplamente aceitos pela especialidade estão associados à infecção intra-canal e incluem: controle asséptico inadequado do campo operatório, cavidades de acesso defeituosas, não localização de canais, limpeza e modelagem insuficientes dos canais e falhas na obturação e restauração que facilitam a recontaminação via infiltração coronária.[8]

As causas de fracasso dos dentes endodonticamente tratados podem ser classificadas em três categorias: protética, periodontal e endodôntica. Vire[9] em um trabalho com 116 dentes extraídos concluiu que 59.4% dos fracassos foram de origem protética, 32% de origem periodontal e apenas 8.6% das causas de fracasso foram classificadas como de origem endodôntica.

Imura et al.,[10] em 2007, avaliaram o resultado do tratamento endodôntico inicial e retratamento não cirúrgico realizado por um especialista em endodontia em seu escritório particular. Um total de 2000 dentes foram examinados clínico e radiograficamente, os resultados foram analisados estatisticamente pelo teste Exato de Pearson ou Fisher e regressão logística multivariada. A análise multivariada avaliou associações conjuntas entre vários fatores e revelou que dentes sem restauração definitiva podem influenciar negativamente no índice de sucesso do tratamento endodôntico.

Outro estudo investigou a relação de sucesso e fracasso entre a presença da restauração coronária e o tratamento endodôntico. Foi realizado um estudo com 200 dentes tratados endodonticamente. As proservações foram realizadas após 3.5 e 4.5 anos após o tratamento endodôntico inicial. Os resultados mostraram que dentes com restaurações coronárias definitivas proporcionaram um índice de sucesso de 80%, e dentes desprovidos de restauração apresentaram um índice de sucesso de 60%.[11]

Grandini et al.,[12] 2003 realizou um relato de caso clínico no qual foi apresentado a combinação de um pino de fibra de vidro com um cimento resinoso de cura dual. Foi realizado um pino anatômico reembasado com resina composta, foi alcançado um ajuste do pino as paredes do canal radicular, reduzindo assim a linha de cimentação entre retentor intarrradicular e parede dentinária.

Clavijo et al.,[13] (2008) realizaram um relato de caso clínico utilizando a técnica do pino anatômico indireto de fibra de vidro, no qual foi descrito uma alternativa para reabilitar dentes tratados enododonticamente com extensa perda coronária, devido ao comportamento biomecânico deste material ser semelhante ao da dentina. Segundo Clavijo[14] (2006) a restauração com este material torna mínimo o risco de fraturas radiculares irreversíveis.

RELATO DE CASO CLÍNICO

Paciente gênero masculino 32 anos procurou tratamento odontológico com queixa estética relatando que gostaria de realizar um tratamento no dente 11 que se encontrava muito escurecido (Fig. 1). Após anamnese, avaliação clínica e radiográfica chegou-se ao seguinte diagnóstico: Dente 11: Tratamento endodôntico com coroa escurecida e restaurada em resina composta. O paciente relatou que o tratamento endodôntico inicial (Fig. 2) foi realizado há 15 anos devido a um abscesso dental associado ao elemento 11.

Através do exame clínico inicial observou-se que o paciente possuía boa higiene bucal e não tinha sinais de gengivite e/ou doença periodontal. Como plano de tratamento optou-se por retratamento endodôntico do dente 11 e confecção de pino anatômico imediatamente após o retratamento endodôntico e confecção de provisório no elemento 11.

Antes de iniciar o procedimento endodôntico, o dente 11 foi preparado e foi confeccionado um provisório (Fig. 3). Para a realização do tratamento endodôntico o

1.

3.

4.

2.

5.

1. Aspecto inicial.
2. Radiografia inicial.
3. Provisório confeccionado antes do tratamento.
4. Remoção do provisório.
5. Dente 11 após remoção do provisório.

provisório foi removido (Fig. 4 e 5) e realizou-se isolamento absoluto à distância para não agredir a gengiva do elemento 11 (Fig. 6 e 7).

A remoção do material obturador foi realizada com auxílio de brocas tipo largo #2, gatttes: #4 #3 e #2 (Fig. 8) e limas manuais (Fig. 9). Foi utilizado soro fisiológico como substância irrigadora e clorexidina gel 2% como substância química auxiliar para o retratamento endodôntico. Após a desobturação, o canal radicular foi preparado com a técnica da FOP-UNICAMP com patência e ampliação foraminal. A camada de smear layer foi removida com EDTA 17%, foi realizado irrigação final com soro fisiológico. Procedeu-se a prova do cone (Figs.10 e 11) e obturação endodôntica com cimento resinoso à base de hidróxido de cálcio, cone único de guta percha e termo ativação com onda contínua de condensação (Fig. 12) Após o retratamento endodôntico do dente 11 (Fig. 13) inciou-se a confecção do pino modelado segundo protocolo relatado por Grandini et al 2003 e Clavijo, VGR. et al 2006,2008,2009.

6.

7.

8.

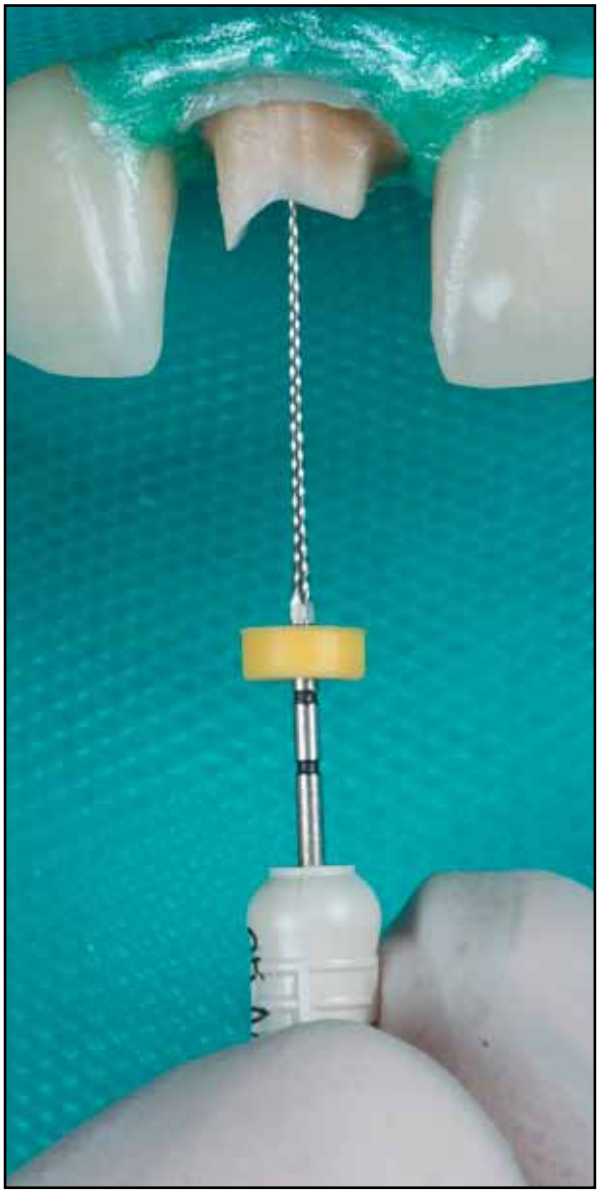

9.

6. Isolamento absoluto a distância.
7. Isolamento absoluto a distância vista oclusal.
8. Remoção da guta percha.
9. Retratamento endodôntico.

Preparo do Conduto radicular:

As paredes internas do remanescente radicular foram regularizadas com a broca do sistema de pinos de fibra de vidro White Post DC (FGM, Brasil) n° 3 (Figs. 14 e 15), para evitar retenções que impedissem a modelagem do conduto. O pino de fibra de vidro White Post DC n° 3 (Fig. 16) foi introduzido no conduto (Fig.17) para verificação da adaptação do pino à extremidade final do preparo radicular através de uma radiografia periapical (Fig. 18).

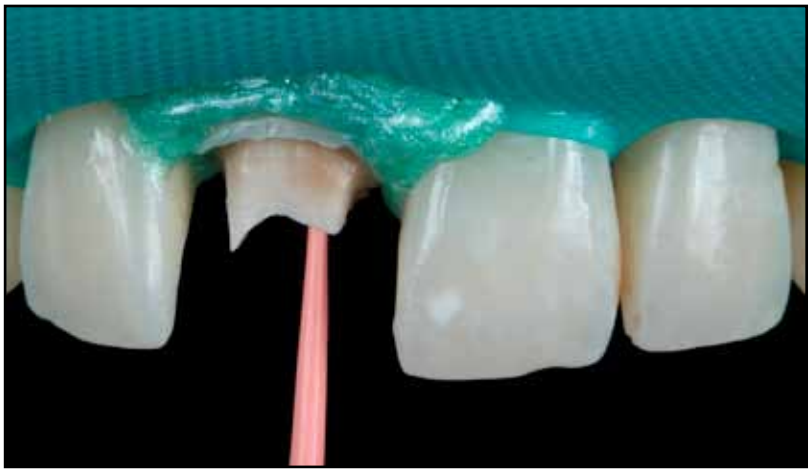

10.

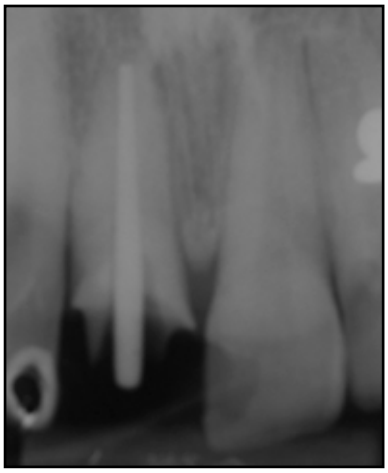

11.

12.

13.

14.

15.

10. Prova do cone.
11. Radiografia periapical da prova do cone.
12. Termo ativação com onda contínua de condensação.
13. Obturação dente 11.
14. Broca do sistema de pinos de fibra de vidro White Post DC (FGM, Brasil) n° 3.
15. Regularizando as paredes do conduto radicular com a broca do sistema de pinos de fibra de vidro White Post DC (FGM, Brasil) n° 3.

Confecção do pino anatômico:

O tratamento da superfície do pino de fibra de vidro foi realizado previamente com ácido fosfórico a 37% (Condac 37- FGM, Brasil) (Fig. 19) por 60 segundos, lavagem em água corrente (Fig. 20) por 30 segundos, secagem, aplicação de silano (Fig. 21) por 1 minuto, aplicação do adesivo (Fig. 22), remoção dos excessos com jato de ar (Fig.23) e fotopolimerização por 40 segundos (Fig.24)

Realizou-se o isolamento do remanescente radicular

16.

17.

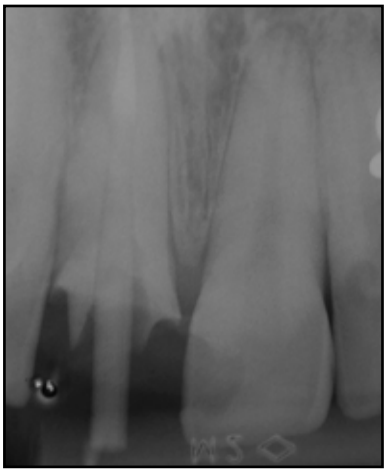
18.


19.

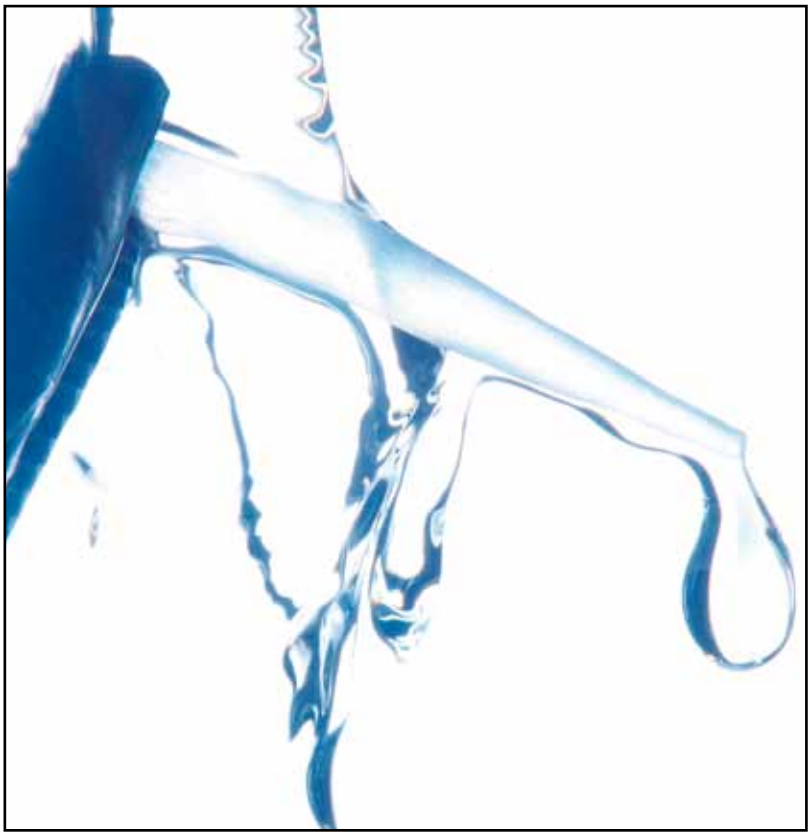
20.

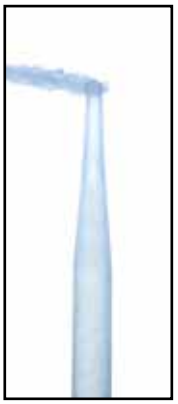
21.

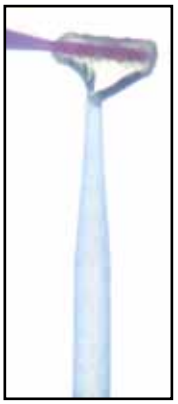
22.


23.

24.

16. Pino de fibra de vidro White Post DC n° 3.
17. Prova do pino.
18. Radiografia periapical da prova do pino.
19. Tratamento da superfície do pino de fibra de vidro com ácido fosfórico a 37%.
20. Lavagem do pino de fibra de vidro em água corrente.
21. Aplicação de silano no pino de fibra de vidro.
22. Aplicação do adesivo no pino de fibra de vidro.
23. Jato de ar no pino de fibra de vidro.
24. Fotopolimerização do pino de fibra de vidro.

com gel à base de natrosol (Fig. 25), uma porção de resina composta microhíbrida (Opallis – FGM, Brasil) foi modelada ao pino com auxílio dos dedos e o conjunto resina composta sem fotoativação + pino de fibra de vidro foi inserido no conduto radicular (Fig. 26), os excessos foram removidos com auxílio de uma espátula (Figs. 27 e 28). O conjunto foi fotoativado por 10 segundos (Fig.29). O pino anatômico foi removido (Figs. 30 e 31) cuidadosamente e completou-se a fotoativação por mais 60 segundos fora do canal radicular (Fig. 32). Com uma ponta diamantada em multiplicador de velocidade, a superfície de resina composta foi asperizada suavemente para remoção de possíveis distorções após a fotopolimerização. O conjunto foi reinserido, verificando a adaptação do mesmo, finalizando assim a confecção do pino anatômico (Fig. 33).

O tratamento da superfície do pino anatômico (Fig. 34) foi realizado com ácido fosfórico a 37% (Condac 37-FGM, Brasil) por 60 segundos (Fig. 35), lavagem com água (Fig. 36) por 30 segundos, secagem, aplicação de silano por 1minuto, adesivo (Fig. 37) e fotopolimerização

25.

26.

27.

28.


29.

30.

31.

25. Isolamento do remanescente radicular com gel a base de natrosol.
26. Resina composta + pino de fibra de vidro sendo inserido no conduto radicular.
27. Remoção do excesso de resina com auxílio de uma espátula.
28. Após a remoção do excesso de resina composta.
29. Fotoativação por 10 segundos.
30. Remoção do pino anatômico.
31. Remoção do pino anatômico.

por 40 segundos. Na seqüência, realizou-se assepsia do canal radicular com clorexidina a 2% por 1 min, seguido de lavagem e secagem.

Cimentação do pino anatômico:

O conduto radicular foi tratado com acido fosfórico a 37 % (Condac 37- FGM, Brasil) por 15 segundos, seguido de lavagem com água e secagem com cones de papel absorvente. Aplicação do primer com micropincel, leve jato de ar para remoção dos excessos e espera de 20 segundos. Aplicação de adesivo com micropincel, remoção de excessos com cone de papel absorvente, jato de ar para evaporação do solvente e fotopolimerização por 40 segundos. O cimento resinoso AllCem (FGM, Brasil) de presa dual foi inserido no interior do conduto radicular e uma camada foi aplicada ao pino e inserido no conduto radicular (Fig. 38) . Os excessos foram removidos com um pincel (Fig. 39) e sonda exploradora e foi realizado fotopolimerazação por 60 segundos na face vestibular e 60 segundos na face lingual.

32.

33.

34.

35.

36.

37.

32. Fotoativação do pino anatômico por 60 segundos fora do canal radicular.
33. Pino anatômico finalizado.
34. Pino anatômico.
35. Tratamento da superfície do pino anatômico com ácido fosfórico a 37%.
36. Lavagem do pino anatômico em água corrente.
37. Aplicação adesivo no pino anatômico.

Reconstrução da Parte coronária

A confecção da porção coronária do pino anatômico iniciou-se segundo o protocolo: aplicação de ácido fosfórico a 37% (Condac 37- FGM, Brasil) por 60 segundos (Fig. 40), lavagem com jato de água (Fig. 41), secagem, aplicação do adesivo (Fig. 42) e fotoativação por 40 segundos (Fig. 43).

A seguir, foi inserida a resina composta Opallis (FGM, Brasil) para confecção do preenchimento da parte coronária (Fig. 44) e fotopolimerização por 40 segundos

38.

39.

40.

41.

42.


43.

44.


45.

38. Cimentação do pino anatômico no dente 11.
39. Remoção do excesso de cimento resinoso com um pincel.
40. Aplicação de ácido fosfórico a 37% na parte coronária.
41. Lavagem com jato de ar e água.
42. Aplicação do adesivo.
43. Fotoativação por 40 segundos.
44. Confecção do preenchimento da parte coronária com resina composta.
45. Fotopolimerização do núcleo de preenchimento.

(Fig. 45). Foi realizado o corte do pino (Figs. 46 e 47) e o preparo com ponta diamantada 3098 MF e executou-se término em ombro arredondado, para confecção da restauração indireta em cerâmica ametálica.

46.

47.

48.

49.

46. Corte do pino.
47. Após o corte do pino.
48. Preparo do elemento 11.
49. Afastamento gengival.

Você tem inúmeras razões para escolher o ionômero de vidro com melhor desempenho clínico!

Maxxion C
Para cimentação
• Baixa solubilidade em água
• Alta capacidade de adesão
• Biocompatível

Maxxion R
Restaurador
• Melhor desempenho clínico: maior liberação e recarga de flúor
• Excelente performance na técnica de ART
• Maior efeito antimicrobiano contra *S. mutans*.

www.fgm.ind.br

Você merece.

FGM

Finalizado o preparo (Fig. 48), iniciou-se o procedimento de moldagem. Utilizou-se silicone de adição e procedeu-se a afastamento gengival, pela técnica do fio duplo (Fig.49). A restauração provisória indireta foi confeccionada com auxílio de uma guia de silicone Zetalabor, obtida de um modelo com enceramento diagnóstico inicial (Figs. 50 e 51).

Desta forma, foi finalizado, em única sessão, o retratamento endodôntico associado a blindagem coronária imediata, com pino anatômico de fibra de vidro (Fig. 52).

50.

51.

52.

53.

54.

50.Confecção da restauração provisória em resina bis-acrílica.

51.Polimento restauração provisória com pontas exacerapol (DHPRO - Paraná - Brasil).

52.Radiografia Final.

53.Aspecto inicial.

54.Restauração provisória final - T.P.D Murilo Calgaro. Após essa etapa inicia-se a finalização estética através de cirurgia de recobrimento do dente 23, clareamento dental e confecção de coroa cerâmica no dente 11.

DISCUSSÃO

No presente caso clínico a reintervenção endodôntica foi recomendada devido ao tempo decorrido desde o tratamento endodôntico inicial (15 anos) e também por insatisfação estética da paciente e necessidade de troca de restauração com infiltração coronária.

Optou-se pelo selamento coronário após o tratamento endodôntico. Pino de fibra de vidro foi reembasado com resina composta e cimentado imediatamente após o retratamento endodôntico com o uso de isolamento absoluto. Diminuindo a quantidade de sessões operatórias e o risco de contaminação dos canais radiculares via infiltração coronária que ocorre quando os canais são selados com cimentos provisórios[10] ou submetidos a procedimentos restauradores sem a utilização de isolamento absoluto. Adicionando ao tratamento endodôntico (neste caso) a confecção e cimentação do núcleo de preenchimento, pois este também contribui para a retenção da restauração final e para a vedação do espaço do sistema de canais radiculares.

Neste caso clínico, optou-se pela utilização de retentor intrarradicular de fibra de vidro e pela formação de uma restauração monobloco, com a união em um único complexo biomecânico entre estrutura dentária e materiais de reconstrução (pino intrarradicular, agente cimentante e material de preenchimento coronário), dadas suas propriedades mecânicas similares às da estrutura dentária, especialmente, módulo de elasticidade semelhante ao da dentina (18GPa), possibilidade de se confeccionar o retentor em uma única sessão, logo após o retratamento endodôntico, com a presença de isolamento absolute de acordo com Chugal et al., 2007 e Clavijo at el., 2008.[12]

Optou-se pelo reembasamento do retentor de fibra de vidro com resina composta, devido à ampla abertura do canal radicular, diminuindo-se assim a espessura de cimento nos canais radiculares, pois esse tipo de tratamento exerce pressão de assentamento sobre o cimento contra as paredes dentinárias, fazendo com que penetrem mais no substrato[14] o que aumenta sua retenção, por causa do embricamento mecânico do retentor intrarradicular, e evita o aumento do volume de cimento no interior do conduto, a probabilidade de inclusão de bolhas e conseqüentemente a perda de retenção dos retentores intrarradiculares, que é a principal causa de falha dos retentores de fibra de vidro.

Neste caso clínico foi realizado o imediato selamento, proteção da estrutura dental remanescente e restabelecimento da estética e da função mastigatória conforme as evidencias clinicas e científicas.[12,13,14]

CONCLUSÃO

De acordo com o relato de caso clínico e a revisão de literatura apresentados é plausível concluir:

O selamento coronário possui extrema relevância para o sucesso e previsibilidade do tratamento/ retratamento endodôntico.

O pino anatômico cimentado imediatamente após a endodontia proporciona um selamento melhor que uma restauração realizada com um material provisório. O trabalho realizado pelo Endodontista e Protesista possibilita a elaboração de um plano de tratamento e diagnóstico integrado, além de possibilitar a seleção do material e técnica a serem utilizados, dentre a diversidade disponível na atualidade.

REFERÊNCIAS

1. Fristad I, Molven O, Halse A. Nonsurgically retreated root filled teeth: Radiographic findings after 20-27 years. Int Endod J. 2004; 37: 12-8.
2. Hommez GM, Coppens CR, De Moor RJ.Periapical health related to the quality of coronal restorations and root fillings. Int Endod J. 2002 Aug;35(8):680-9.
3. Mindiola MJ, Mickel AK, Sami C, Jones JJ, Lalumandier JA, Nelson SS. J Endod. Endodontic treatment in an American Indian population: a 10-year retrospective study. J Endod. 2006 Sep;32(9):828-32. Epub 2006 Jul 3.
4. Boschian Pest L, Cavalli G, Bertani P, & Gagliani M (2002) Adhesive post-endodontic restorations with fiber posts: push-out tests and SEM observations Dental Materials 18(8) 596-602.
5. Ferrari M, Vichi A, García-Godoy F. Clinical evaluation of fiber-reinforced epoxy resin posts and cast post and cores. Am J Dent. 2000 May; 13(Spec No):15B-18B.
6. Fonseca RG, Santos JG, Adabo GL. Influence of activation modes on diametral tensile strength of dual-curing resin cements. Braz Oral Res. 2005 Oct--Dec;19(4):267-71. Epub 2006 Feb 14.
7. Akkayan B, Gülmez T. . Resistance to fracture of endodontically treated teeth restored with different post systems. J Prosthet Dent. 2002 Apr; 87(4):431-7
8. Nair PNR. On the causes of persistent apical periodontitis: a review. Int End J. 2006; 39:249-81.
9. Vire DE. Failure of endodontically treated teeth: classification and evaluation. J Endod. 1991 Jul;17(7):338-42.
10. Imura N, Pinheiro ET, Gomes BPFA, Zaia AA, Ferraz CCR, Souza-Filho FJ. The outcome of endodontic treatment: a retrospective study of 2000 cases performed by a specialist. J Endod. 2007; 33: 1278-1282.
11. Chugal NM, Clive JM, Spangberg LS.Endodontic treatment outcome: Effect of the permanent restoration. Oral Surg Oral Med Oral Pathol Oral Radiol Endod. 2007 Oct;104(4):576-82.
12. Grandini S, Sapio S, Simonetti M. Use of anatomic post and core for reconstructing an endodontically treated tooth: a case report. J Adhes Dent. 2003; 5:243-7.
13. Clavijo VGR, Monsano R, Calisto LR, Kabach W, Clavijo EMA, Andrade MF. Reabilitação de dentes tratados endodonticamente com pinos anatômicos indiretos de fibra de vidro. Rev Dental Press Estet. 2008 Abr- Jun; 5 (2): 31 – 49
14. Clavijo VGR, Análise da resistência á fratura de raízes fragilizadas utilizando diferentes técnicas de pinos intra-radiculares [tese]. Araraquara: faculdade de odontologia, UNESP 2006.

REMINERALIZAÇÃO E DESSENSIBILIZAÇÃO COMPROVADAS NUM ÚNICO PRODUTO.*

* Calazans FS et al. Effect of bioactive principles in bovine enamel subjected to erosion. J Dent Res#91(Spec Iss B):504, 2012(www.dentalresearch.org).
** Vide Perfil Técnico Desensibilize Nano P (www.nanop.com.br)

desensibilize NANO P

Tripla ação remineralizante: Cálcio + Flúor + Hidroxiapatita

Nanopartículas de Hidroxiapatita
Fluoreto De Sódio
Nitrato De Potássio

Contém 1 seringa com 3g + 5 ponteiras para aplicação.

Alguns alimentos e bebidas aumentam a pressão nos túbulos dentinários.

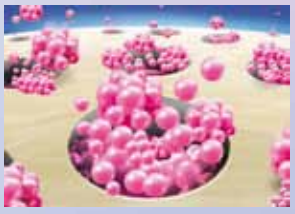

Nano P oclui os túbulos dentinários eliminando os estímulos da dor.

www.fgm.ind.br

Você merece. FGM

Pesquisa com produtos FGM

A FGM APRESENTA EVIDÊNCIAS CIENTÍFICAS

O constante aprimoramento de nossos produtos é obtido, em grande parte, pelo embasamento científico que recebemos de centros de pesquisa que realizam diversos ensaios com nossos materiais, ora testando características dos produtos propriamente ditos ora testando a eficácia de diferentes técnicas. De uma maneira ou de outra, todos ganham com este ciclo: fabricante, profissional e paciente. Por isso somos imensamente gratos a todos os pesquisadores interessados em gerar conhecimento de qualidade, e nosso papel é o de ajudar a difundi-lo para que nossos leitores fiquem por dentro dos resultados dessas relevantes pesquisas.

1 CARVALHO LD, LOPES G. **Resistência adesiva ao cisalhamento de sistemas adesivos em diferentes protocolos de aplicação.** *J Dent Res #91* (Spec. Iss B): 163513, 2012 (www.dentalresearch.org).

Objetivo: Avaliar a efetividade de dois adesivos de condicionamento ácido total, aplicados em dentina de diferentes maneiras.

Métodos: Vinte e quatro dentes bovinos extraídos tiveram sua face vestibular coronal desgastadas até expor dentina e então foram seccionados em duas partes iguais a serem utilizadas com o mesmo adesivo. Cada parte do dente recebeu o adesivo aplicado de maneiras diferentes. Os adesivos foram aplicados dos seguintes modos (n=12): G1: **AMBAR (FGM)** fotopolimerizado imediatamente (A0); G2: **AMBAR (FGM)** fotopolimerizado 30s após aplicação (A30); G3: Tetric N-Bond (Ivoclar/Vivadent) fotopolimerizado imediatamente (T0) e G4: Tetric N-Bond (Ivoclar/Vivadent) fotopolimerizado 30s após aplicação (T30). Cilindros de resina fluida **Opallis Flow (FGM)** na cor A1, com 1,4mm de diâmetro, foram coladas aos adesivos fotopolimerizáveis. As amostras foram armazenadas a 24º C por 24h e então submetidos ao teste de resistência adesiva ao cisalhamento em uma máquina INSTRON de ensaio universal (modelo 4444). Teste ANOVA unifatorial não demonstrou diferenças estatísticas entre grupos.

Resultados: Os valores médios de resistência adesiva ao cisalhamento (SBS) para os grupos testados foram: 9,32MPa (A0), 9,51MPa (A30), 8,42MPa (T0) e 10,07MPa (T30).

Conclusão: os sistemas adesivos testados mostraram resistência adesiva similar em dentina bovina e o modo de aplicação não influenciou os resultados de adesão.

2

DA ROCHA KBF, ANDRADA MAC, BERNARDON JK, VIEIRA LCC E BARATIERI LN. **Avaliação clínica de um compósito microhíbrido em lesões cervicais não cariosas.** *J Dent Res #91* (Spec. Iss B): 166061, 2012 (www.dentalresearch.org).

Objetivos: o propósito deste estudo foi o de avaliar o desempenho clínico de um compósito microhíbrido universal **(Opallis, FGM)** em restaurações de lesões cervicais não cariosas (LCNC) durante 18 meses.

Métodos: Vinte e cinco pacientes afetados por quarenta LCNC (n=40) localizadas em pré-molares superiores e inferiores foram selecionados de acordo com critérios de inclusão/exclusão previamente estabelecidos. As LCNC foram restauradas por um operador treinado, sem biselamento, sob a técnica incremental e fotopolimerizando de acordo com a recomendação do fabricante. As restaurações foram analisadas no momento inicial (baseline), 6 meses e 18 meses, por dois examinadores calibrados de acordo com os critérios modificados USPHS para estabilidade de cor, brilho de superfície, manutenção da forma anatômica, retenção, integridade marginal, descoloração marginal, incidência de cárie, saúde periodontal e hipersensibilidade pós-operatória.

Resultados: Todas as restaurações receberam ALFA (A) nos critérios clínicos do momento inicial até 18 meses de visitas (40A/40A/40A), exceto para brilho de superfície (40A/40A/35A) e manutenção da anatomia (40A/40A/35A) aos 18 meses. A análise estatística conduzida pelo teste de Wald revelou nenhuma diferença estatística para os critérios avaliados.

Conclusão: O desempenho clínico de 18 meses do compósito universal **Opallis (FGM)** em restaurações de LCNC foi considerado satisfatório.

3

PEREIRA PNR, ARAUJO KS, CORREA PE, SAMPAIO PC, MACEDO JL, GARCIA FC E HILGERT LA. **Grau de conversão de resinas compostas sob diferentes protocolos de polimerização tardia.** *J Dent Res #91* (Spec. Iss B): 166024, 2012 (www.dentalresearch.org).

Objetivos: o propósito deste estudo foi o de avaliar o efeito de diferentes protocolos de polimerização tardia no grau de conversão (GC) de três resinas compostas comerciais.

Métodos: Quinze discos de resina composta de 0,5mm (cor A2) foram fabricados utilizando Z350XT (3M ESPE), Opallis (FGM) ou Empress Direct (Ivoclar Vivadent), e fotopolimerizados durante 20s com LED (Bluephase G2, Ivoclar Vivadent). Dez discos foram divididos em dois grupos de pós-polimerização (125º C por 10 minutos ou 130º C em um ciclo de autoclave). Os outros cinco discos foram utilizados como grupo controle (somente fotopolimerizados). O GC foi determinado por meio de espectroscopia infravermelho por transformada de Fourier com reflectância total atenuada após 48h. Os dados foram analisados por ANOVA unifatorial e teste de Tukey (p<0,05).

Resultados:

	Z350 XT			Empress Direct			Opallis		
	GC (%)	DP	p=0,33	GC (%)	DP	p<0,01	GC (%)	DP	p<0,02
Fotopolimerizador	64,19	1,07	A	67,68	0,90	A	70,78	1,02	AB
Forno (125°C)	65,79	2,54	A	71,41	0,45	C	69,96	0,65	A
Autoclave (130°C)	64,31	1,48	A	68,98	0,83	B	71,55	0,33	B

*Letras iguais na mesma linha indicam p>0,05.

Conclusões: o aumento do grau de conversão frente às estratégias de polimerização tardia foi demonstrado ser compósito-dependente. Embora diferenças estatísticas tenham sido mostradas para Empress Direct e Opallis, estas diferenças não foram grandes o suficientes para sugerir uso rotineiro destas estratégias de polimerização tardia. Suportado por Pibic (CNPq) 2010/2011.

4

SOUZA JB, SILVA CO, LOPES LG, ESTRELA C E ESTRELA CRA. **Eficácia antimicrobiana de cimentos de inômero de vidro.** *J Dent Res #91* (Spec. Iss B): 1731, 2012 (www.dentalresearch.org).

Objetivo: Avaliar a atividade antimicrobiana de três ionômeros de vidro (Vitremer-3M ESPE, **Maxxion R-FGM** e Vidrion R-SS WHITE).

Métodos: a efetividade antimicrobiana foi avaliada por meio do método de difusão em agar em placas de Petri com 20ml de BHIA previamente inoculadas com 0,1ml de indicador biológico (Streptococcus mutans – ATCC 25175) e então mantidas em atmosfera adequada por 48h. Zonas de inibição microbiana, indicativo da efetividade dos materiais testados, foram mensuradas utilizando um calibrador digital com uma resolução de 0,01mm, após 24h e 48h.

Resultados: O **Maxxion R (FGM)** foi efetivo na bactéria analisada, em 24h e 48h, estabelecendo diferentes zonas de inibição de crescimento. O cimento Vitremer mostrou atividade antimicrobiana apenas após 48h enquanto o Vidrion R não promoveu zona de inibição. Dentre os produtos testados, o maior halo de inibição foi observado no cimento Vitremer.

Conclusão: Os cimentos Vitremer e **Maxxion R (FGM)** demonstraram atividade antimicrobiana contra *Streptococcus mutans.*

5

BONIFACIO C, HESSE D, RAGGIO DP, BÖNECKER M, VAN LOVEREN C, VAN AMERONGEN E. **Influência da marca de cimento de ionômero de vidro na taxa de sobrevivência de restaurações ART proximais.** *J Dent Res #91* (Spec. Iss B): 166110, 2012 (www.dentalresearch.org).

Objetivos: estudos laboratoriais mostram comportamentos diversos entre diferentes marcas de cimentos de ionômero de vidro (CIV), enquanto resultados clínicos são geralmente realizados com os materiais mais fortes e mais caros. Como as falhas de restaurações proximais em CIV no ART são principalmente relacionadas a propriedades mecânicas do CIV, o objetivo deste estudo foi o de avaliar a taxa de sobrevivência de restaurações proximais ART utilizando três diferentes marcas comerciais de CIV.

Métodos: Um total de 262 molares decíduos com lesões de cárie proximais foram restaurados em crianças de 5-8 anos de idade na cidade de Itatiba-SP. Os pacientes foram randomicamente alocados em três grupos: G1 – Fuji IX (GC, BE); G2 – HI Dense (Shofu, GE) e G3 – **Maxxion R (FGM)**. Após a remoção da cárie por instrumentos manuais, as cavidades foram restauradas com um dos ionômeros de vidro por dois operadores treinados. As restaurações foram avaliadas após 1, 6, 12, 18, 24, 30 e 36 meses de acordo com o critério de ART. Restaurações falhas foram, quando possível, reparadas ou substituídas por outras restaurações ART utilizando o mesmo CIV. O teste chi quadrado (5% de significância) foi utilizado para avaliar a influência da marca do CIV, superfície dental e operadores na taxa de sobrevivência em cada avaliação. As restaurações reparadas foram também avaliadas em relação a sobrevivência do dente e da marca do CIV.

Resultados: não houve diferença na taxa de sucesso entre as diferentes marcas de CIV. Foram encontradas diferenças significativas no operador e na superfície dental em todas as avaliações, com a face distal apresentando maior número de falhas. A taxa de sobrevivência das restaurações foi de 12% após 36 meses. Das restaurações reparadas, a taxa de sobrevivência de dentes foi de 74% e não houve diferença entre as diferentes marcas de CIV.

Conclusão: Não houve influência da marca do CIV na taxa de sobrevivência de restaurações ART em proximais. Reparar e substituir restaurações falhas é indicado para aumentar a sobrevivência dos dentes.

6

MARTINS MV, LOPES G, GONDO R. **Avaliação clínica da efetividade do peróxido de hidrogênio a 20% na técnica de clareamento ambulatorial.** *J Dent Res #91* (Spec. Iss B): 164062, 2012 (www.dentalresearch.org).

Objetivos: o objetivo deste estudo foi o de avaliar o uso do peróxido de hidrogênio a 20% para aplicação em consultório para a alteração de cor, número de sessões requeridas e hipersensibilidade dental.

Métodos: Quinze pacientes selecionados foram submetidos a diferentes técnicas de clareamento divididos em quadrantes, Grupo 1: quadrantes direitos receberam peróxido de hidrogênio a 35% **(Whiteness HP Blue 35%, FGM**), Grupo 2: quadrantes esquerdos receberam peróxido de hidrogênio a 20% **(Whiteness HP Blue 20%, FGM)**. Foi aplicada barreira gengival **(Top Dam, FGM)** seguida da aplicação do gel clareador do segundo premolar direito ao segundo permolar esquerdo. Uma tira de Mylar foi posicionada entre os incisivos centrais superiores para isolar os géis. O tempo de aplicação foi de acordo com as recomendações do fabricante, repetidas semanalmente até atingir a satisfação do paciente, com um máximo de 6 sessões. A avaliação da cor foi feita de incisivos a caninos superiores, utilizando uma escala de cores (Vita 3D Master) e um espectrofotômetro (Vita Easyshade) em momentos inicial e antes de cada sessão de clareamento. A hipersensibilidade foi aferida com escala 0-10 VAS.

Resultados: Os resultados mostraram que não houve diferença estatística entre os agentes clareadores quanto a alteração de cor, o grupo 2 necessitou do mesmo número de sessões que o grupo 1. Para hipersensibilidade dentária, não houve diferença estatística entre os agentes clareadores.

Conclusão: o peróxido de hidrogênio a 20% é tão efetivo quanto o 35% de acordo com este estudo.

7

CARVALHO FG, BRASIL VLM, FILHO TJS, CARLO HL, SANTOS EL, BARROS SR E VIEIRA AAP. **Efeito *in vitro* de produtos para remineralização na erosão do esmalte.** *J Dent Res #91* (Spec. Iss B): 163321, 2012 (www.dentalresearch.org).

Objetivo: Avaliar a efetividade de um verniz fluoretado, uma pasta de CPP-ACP e uma pasta de nanofosfato de cálcio na prevenção de erosão em esmalte produzida por um refrigerante utilizando microdureza Knoop (KHN).

Métodos: Sessenta amostras de esmalte humano (4x4mm) foram randomicamente elencados para quatro grupos (n=12) de acordo com os produtos de remineralização aplicados: 1 - controle (sem aplicação), 2 - pasta CPP-ACP (MI Paste Plus – GC America), 3 – verniz fluoretado (Duraphat – Colgate) e 4 – pasta de nanofosfato de cálcio **(Desensibilize Nano-P – FGM)**. As mensurações iniciais KHN foram feitas em cada amostra e foram conduzidos quatro ciclos de desmineralização-remineralização diários de cinco minutos de imersão em refrigerante de cola e duas horas em saliva artificial, durante sete dias. Imediatamente em seguida de cada desafio erosivo, as amostras foram expostas aos produtos de acordo com cada grupo, exceto ao verniz fluoretado que foi aplicado somente uma vez após o primeiro desafio erosivo. Todas as amostras foram armazenadas em saliva artificial entre e após os ciclos. As mensurações finais de KHN foram feitas após o desafio erosivo. Os dados foram analisados utilizando o teste T, ANOVA de dois fatores e teste de Tukey.

Resultados: O valor médio inicial de KHN e desvio padrão foi de aproximadamente 358.3 + 7.0 KHN para todos os grupos. A dureza do esmalte diminuiu significativamente após imersão em refrigerante de cola para todos os grupos (teste T, $p<0,05$). Após o desafio erosivo, não houve diferença estatística significativa entre os grupos 1 (96.8 +- 11.4) e 3 (91.7 +- 14.1) em valores de KHN. O grupo 4 mostrou valores KHN significativamente maiores (187.2 +- 27.9) em comparação com o grupo 2 (141.8 +- 16.5) (teste Tukey, $p<0,05$). A porcentagem de mudança de microdureza de esmalte foi menor para o grupo 4 (49.0 +- 7.9) em comparação com os grupos 1 (72.4 +- 3.0), 2 (60.6 +- 4.0) e 3 (73.4 +- 5.5).

Conclusão: o uso da pasta a base de nanofosfato de cálcio (Desensibilize Nano-P - FGM) e CPP-ACP têm efeito protetor do esmalte contra erosão em modelo *in vitro*.

NORMAS
de divulgação de casos clínicos

Prezado Doutor.

A FGM está investindo em uma nova forma de divulgar seus produtos, suas técnicas e também divulgar os trabalhos realizados por seus parceiros. Esta nova forma de divulgação é esta revista, editada e impressa especificamente para a FGM. A circulação da revista, atualmente, acontece em todo Brasil e em breve deverá ser estendida para a América Latina e Europa.

Visando facilitar o trabalho de seleção de casos clínicos para a revista e nosso banco de dados para divulgação em outros meios que a empresa possui, estamos apresentando um protocolo para orientar a apresentação dos trabalhos clínicos.

Pedimos sua atenção para orientação dos dados abaixo.

Enviar para:
FGM Produtos Odontológicos - Depto. Consultoria Científica.
Av. Edgar Nelson Meister, 474 – Dist. Industrial – Joinville/SC – CEP 89219 501
ou **fgm@fgm.ind.br**

ARTIGO

Título em português, nome do(s) autor (res), com respectiva titulação resumo, introdução, revisão da literatura, proposição, material (ais) e método(s), resultados, discussão, conclusões, referências bibliográficas e foto do autor.

RELATO DE CASO CLÍNICO

Título em português, nome(s) do(s) autor (res) com respectiva titulação, resumo, introdução e/ou proposição, revisão da literatura, discussão, conclusões, referências bibliográficas e foto do autor.

APRESENTAÇÃO DA TÉCNICA

Título em português, nome(s) do(s) autor (res), titulação do(s) autor (res), resumo, introdução e/ou proposição, apresentação da(s) técnica(s), discussão, conclusões, referências bibliográficas e foto do autor.

SEQÜÊNCIA ILUSTRATIVA DE CASO CLÍNICO

Título em português, nome(s) do(s) autor (es), descritivo do caso clínico indicando os dados relevantes como idade, sexo, diagnóstico tratamento proposto e resultados.

TEXTO

O texto deverá ser fornecido em uma via impressa e em um arquivo digital preparado no software “Word for Windows”. Fonte Arial 12. Para os casos das legendas das imagens dos procedimentos (passo-a passo), estas devem seguir como mencionado acima, sendo que devidamente numeradas de acordo com as fotos encaminhadas.

PROFISSIONAL

Enviar uma via impressa e um arquivo digital preparado no software “Word for Windows” fonte Arial 12, com mini currículo e também encaminhar assinatura em papel branco livre de linhas para fins de digitalização.

FOTOGRAFIAS

As fotografias deverão ser enviadas em alta resolução, numeradas de acordo com a sua seqüência e já

recortadas todas no mesmo tamanho, de modo que fique centralizado o assunto de interesse.

- Não serão aceitas fotografias em Power Point ou Word.
- Não serão aceitas imagens fotográficas fora de foco, com excesso de brilho, escuras ou com outro problema que impeça a visualização do assunto de interesse ou a reprodução.
- Foto do autor: Deve retratar o autor principal isoladamente ou com sua equipe atualizada e em cores. O formato mínimo para a fotografia em papel é de 5cm x 7cm, preferencialmente em meio digital de alta resolução.
- Não será aceita foto do autor fora do foco ou com outro problema que impeça a reprodução.

QUESTÕES ÉTICAS

- Na apresentação de imagens e texto, deve-se evitar o uso de iniciais, nome e número de registro de pacientes. O paciente não poderá ser identificado ou estar reconhecível em fotografias, a não ser que dê por escrito o seu consentimento de publicação, o qual deve acompanhar os originais.
- Os trabalhos deverão estar acompanhados de Declaração de Responsabilidade e Transferência de direitos autorais, assinados por todos os autores.

ETAPAS DE AVALIAÇÃO

Os trabalhos serão avaliados pela Consultoria Científica da FGM que decidirá quanto à compatibilidade da linha editorial, sobre a divulgação e o período a ser divulgado.

Será aplicada a compatibilidade do trabalho frente à indicação prevista para o produto.

A Comissão de avaliação emitirá um parecer sobre os originais, contendo uma das três possíveis avaliações: “desfavoráveis” “sujeitos a modificação” ou “favoráveis”.

Os originais, com avaliação sujeita a modificações, serão remetidos ao (s) autor (es) para que estes realizem as modificações pertinentes no prazo máximo de 20 dias.

Uma vez realizadas as modificações pelo(s) autor (es), estas são revisadas pelo avaliador e, se forem consideradas suficientes e adequadas, os originais recebem, então, a avaliação “favoráveis”.

FORMA DE APRESENTAÇÃO DE CASOS

Os casos clínicos enviados farão parte dos arquivos da empresa FGM Produtos Odontológicos e poderão ser utilizados a qualquer momento para divulgação na revista, encartes, jornal, cursos, site e quaisquer outros meios de propaganda, citando-se sempre o (s) nome(s) do(s) autor(es).

Desejavelmente os casos clínicos deverão ser realizados unicamente com produtos FGM. Casos onde os produtos de consumo (que não são de importância maior), não sejam FGM, a etapa de seu uso pode ser mencionada, porém sem o nome comercial do produto e sem foto.

Produtos importantes à técnica que não estejam disponíveis na linha FGM poderão ser mencionados.

Todos os casos clínicos deverão vir acompanhados de fotos iniciais intrabucais e /ou do sorriso do paciente, destacando-se as alterações iniciais do caso. A seguir deverão ser apresentadas as fotos ilustrando os passos da sua execução e citando-se os produtos utilizados (ex: condicionador ácido, resina opaca, resina de dentina, resina de esmalte, resinas de efeito ou valor, discos de polimento e pastas, gel clareador, desensibilizantes etc). Por último deve ser anexada a foto com o resultado final intrabucal e ou do sorriso do paciente.

EXEMPLOS

Nos casos de restaurações de resina composta, deve ser valorizado o detalhamento do passo a passo utilizado. Por exemplo, nos casos de uma restauração policromática devem ser mencionadas as cores utilizadas e em que seqüência.

Nos casos de Pinos de fibra de vidro solicitamos a foto inicial, radiografia inicial, desobturação do conduto, prova do pino com exame radiográfico e a seqüência completa da cimentação, fotografia final e exame radiográfico.

Consultoria Científica FGM

FGM Produtos Odontológicos.

Acabamento e polimento nos mínimos detalhes.

Completa linha para acabamento e polimento para que as restaurações, clínicas e laboratoriais, possam chegar ao nível máximo de estética.

FGM

Você merece.

www.fgm.ind.br