Você merece. FGM

FGM, uma marca brasileira
presente em **todo o mundo.**

Expediente

CORPO EDITORIAL
Friedrich Georg Mittelstädt
Bianca Mittelstädt
Adeilton Ramos Braz
Buno Lippmann
Constanza Odebrecht
Letícia Dias Ferri
Vanessa Cardoso

DIRETORIA DE COMUNICAÇÃO E MARKETING
Bianca Mittelstädt
Adeilton Ramos Braz
Ana Claudia Silveira
Joana Fernandes
Jonathan Santana
Lais Mizuno
Marluce Atanásio
Tiago Pesce

COLABORADORES DESTA EDIÇÃO
Paula Mathias
Luiz Carlos Machado Miguel
Ricardo Mario Duque Ortiz
Teresa Vale
André Luiz Fraga Briso
Alessandra Reis B. de Oliveira
Fabiano Araújo
Albano Bueno
Plínio Precoma
Carlos Augusto de Oliveira Fernandes
Marília Mota Silva
Patrícia Maria Soares Lima Thé
Carlos Kose
Alessandro Dourado Loguércio
Andréa Brito Conceição
Daniela Andriolli
Felipe Matos da Fonseca
Bert Richter
Christian Bruns
Linda Wong
Ana Carolina Magalhães
Marcela Pagani Calabria
Lucia Fávaro Francisconi
Luciana Mascarenhas Dantas
Diana Ferreira Gadelha de Araújo
Marília Afonso Rabelo Buzalaf
José Carlos Pereira
Adalberto Lippmann
Luís Henrique Fisher
Leonardo Muniz
Edson Araujo
Jorge Perdigão
Maciel Jr.
Isis V. Luque Martinez
Antônio Setsuo Sakamoto Junior
Carlos Eduardo Vieira
Roberto Caproni
Dudu Medeiros

CONSELHO EDITORIAL
Friedrich Georg Mittelstädt
Bianca Mittelstädt
Adeilton Ramos Braz
Constanza Odebrecht
Letícia Dias Ferri

FOTO CAPA
Dudu Medeiros

PROJETO GRÁFICO
EF Design Gráfico

FGMNews é uma publicação da FGM
Volume 14 - Janeiro 2012
Endereço: Av. Edgar Nelson Meister, 474 - CEP 89210-501, Joinville / SC
(47) 3441-6100
www.fgm.ind.br
fgm@fgm.ind.br

Sumário

Desenvolvendo soluções inovadoras 4

O emprego da técnica associada em clareamento dental: O que dizem os experts? 8

Clareamento de consultório para dentes vitais e não vitais (Whiteness HP Blue Calcium 35%) 14

Clareamento com Whiteness HPmaxx 18

Otimizando a estética de dentes escurecidos após tratamento endodôntico por meio de clareamento interno – Relato de caso clínico 22

Clareamento dental com White Class 7 ½% 32

Alternativas conservadoras para a resolução estética de manchas ocasionadas por fluorose 35

FGM segue na conquista de novos mercados 42

Análise clínica da redução de hiperestesia dentinária cervical pela pasta Desensibilize Nano P: Resultados preliminares 46

"A arte de desenvolver sorrisos" 52

Tratamento estético conservador com restaurações adesivas 60

Transformação de laterais conóides após tratamento ortodôntico 67

Abordagem estética e conservadora com uma técnica adesiva simplificada 72

Harmonia do sorriso com facetas estéticas diretas 76

Faceta em resina composta – Relato de caso 82

FGM incentiva qualidade em pesquisa durante a SBPqO 86

Especialista ensina como implementar soluções de gestão e mercado nos consultórios 88

A utilização do sistema adesivo Ambar para cimentação de pinos White Post e restauração de incisivos centrais inferiores fraturados utilizando Opallis 92

Troca de experiências por todo o mundo! 100

Top Comfort - Prevenção e intervenção em lesões causadas na mucosa bucal por acessórios ortodônticos 103

Fotografia na odontologia: uma forma inovadora de potencializar seu trabalho 106

Pesquisa com produtos FGM 108

14

32

56

76

100

106

Desenvolvendo soluções inovadoras

FGM. Novas tecnologias, novos produtos e novos desafios fizeram deste ano um ano de muito aprendizado e satisfação. 2011 foi mais um ano de conquistas para toda a Família, que faz parte deste grande sucesso. Buscando desde o inicio inovar e oferecer soluções para o mercado odontológico, o casal Mittelstadt tem hoje, ao lado de todos os colaboradores, muitos motivos para comemorar.
Nesta entrevista com a Srª Bianca você vai conhecer um pouco o que pensam, e os planos dos diretores da FGM.

COMO VOCÊS APROVEITAM AS HORAS LIVRES?

O Fred adora pescaria, joga sinuca e quando dá tempo pratica tênis de mesa com os funcionários da empresa. Temos um grupo que joga muito bem e até participa de campeonatos. Eu uso meu tempo livre para curtir nossos dois filhos. Meu trabalho exige que eu viaje muito, por isso, quando posso, quero me divertir ao lado deles.

E O QUE FAZEM JUNTOS?

Vamos ao cinema, fazemos caminhadas e freqüentamos bons restaurantes. Todos lá em casa gostam de comida japonesa e de frutos do mar. Em Santa Catarina há excelentes opções para quem aprecia este tipo de culinária. Falando em culinária, o Fred cozinha muito bem – prepara desde uma moqueca deliciosa até feijoada. Aos sábados, logo que acordam, os meninos esperam as panquecas feitas pelo pai para o café da manhã. Já se tornou uma tradição.

MUDANDO O FOCO PARA A ÁREA PROFISSIONAL. COMO FOI A CRIAÇÃO DA FGM?

O Fred estudando Química e eu formada em Geografia, sempre sonhávamos em montar um negócio próprio. Nossa primeira tentativa foi o desenvolvimento de uma cola para a indústria moveleira por meio de diversos aditivos, que não deu muito certo. Em uma ocasião os professores da Universidade Federal de Santa Catarina (UFSC) comentaram com o Fred sobre a necessidade de um produto nacional para clareamento dental e o alto preço cobrado pelos fabricantes de produtos importados. Foi a boa ideia que precisávamos para juntar nossa vontade empreendedora com um nicho promissor de mercado.

> "Tudo que é novidade demanda recursos significativos, porque envolve tempo, trabalho de diversos profissionais e, em alguns casos, desenvolvimento de processos produtivos específicos com equipamentos especiais."

ENFRENTARAM DIFICULDADES?

Muitas! Era o inicio da década de 90, não havia internet, o que dificultava o acesso à informação. Com muito trabalho desenvolvemos um produto nacional de qualidade e com valor acessível. Decidimos ir a luta, e nós mesmos entregávamos amostras e folhetos nos consultórios. Começamos a participação em congressos de odontologia. Tivemos ainda especial atenção em atender as necessidades do canal distribuidor. Ao contrário das multinacionais, na época não impunhamos regras, nem quantidades mínimas de compras por mês. Buscamos atender tanto os pequenos como os grandes

distribuidores, com treinamento, assessoria técnica, enfim, com diferencial.

E COMO FOI A ACEITAÇÃO?

Havia um grande tabu contra a empresa nacional. Na época os dentistas acreditavam que só produtos importados ofereciam qualidade e segurança. À medida que fomos concretizando nossa marca no país e nos tornando conhecidos, a opinião dos dentistas foi mudando. Hoje, a FGM dita tendência e a concorrência segue, seja no design de embalagem, na assessoria técnica, nos treinamentos ou no kit de marketing para os dentistas.

> "Nos últimos cinco anos, obtivemos recursos importantes junto a Financiadora de Estudos e Projetos (FINEP), que permitiram avanços numa velocidade muito maior do que conseguiríamos com recursos próprios"

CITE UMA GRANDE CONQUISTA DA FGM

Fundamos a empresa em 1996 e apenas três anos depois a marca Whiteness já estava consolidada. Seguido dessa conquista alcançamos 80% do mercado brasileiro e também a liderança em diversos países.

QUAIS OS FATORES QUE TORNAM A FGM UMA EMPRESA INOVADORA?

Lançamentos são importantes a qualquer organização, mas simples idéias não bastam. Elas precisam surgir de forma séria para que se tornem um sucesso. No setor odontológico são imprescindíveis evidências científicas que comprovam a eficácia e segurança do produto, e estes se tornam os argumentos mais fortes para a divulgação. Estas evidências são exploradas através de catálogos técnicos, palestras e hands-on, revista FGM News, além de um site repleto de informações. A FGM também tem um suporte eficaz com dentistas para consumidores através de uma central de relacionamento que em sua estrutura permite atender todos os clientes independente de sua localidade. Sem contar o atendimento personalizado via telefone com os consultores técnicos ou via Web, em nosso site ou redes sociais.

Estas preocupações nos garantem um passo à frente do mercado, pois conseguimos perceber as reais necessidades de nossos clientes.

COMO ESTÁ O MERCADO ATUAL?

Bastante aquecido. Prova disso, é a grande procura pelos cursos que ministramos em todo o Brasil. Oferecemos qualidade e segurança com preço justo, o que vem atraindo cada vez mais clientes. Uma surpresa boa é o mercado nacional e o da da América Latina, que vem crescendo acima das expectativas.

E O FUTURO?

O mercado pede para que a dinâmica das indústrias seja ágil e a FGM tem projetos para atender esta demanda. Continuaremos com o trabalho de desenvolvimento de tecnologias e busca constante por soluções inovadoras em Odontologia, que resultem em praticidade e benefícios para o dentista.

whiteness
clareamento dental

0800 644 6100 | www.fgm.ind.br

Você merece. FGM

UMA NOVA EXPRESSÃO AO SORRISO DE SEUS PACIENTES.

LIDERANÇA ABSOLUTA
whiteness
clareamento dental
+ 8 MILHÕES DE SORRISOS

Whiteness Clareamento Dental traz a qualidade desejada para a conquista de sorrisos mais belos. Com mais de 16 anos de experiência, a família **Whiteness** detém as mais inovadoras tecnologias para suprir as suas expectativas.
Confie na marca líder de mercado e some o sorriso de seus pacientes com os mais de 8 milhões já abrilhantados com esta marca.

O emprego da técnica associada em clareamento dental: O que dizem os experts?

Atualmente podemos classificar as técnicas tradicionais de clareamento dental em duas categorias: ambulatorial ou domiciliar. Estas técnicas, quando bem indicadas e executadas, trazem resultados satisfatórios com segurança ao paciente. Atualmente, alguns autores vêm preconizando o uso da chamada técnica de clareamento associada para resolução de determinados casos. Esta técnica combina sessões de clareamento em consultório com o uso domiciliar em moldeiras. A técnica demonstra diversos benefícios e vem se tornando mais popular a cada dia.
Perguntamos para alguns profissionais renomados nacional e internacionalmente quais suas impressões particulares sobre o assunto. A seguir eles traduzem anos de experiência clínica e laboratorial em informações e dicas valiosas para os leitores de FGM News:

QUAL A RECEPTIVIDADE DOS PACIENTES QUANDO SE RECOMENDA A TÉCNICA ASSOCIADA?

Professora Paula Mathias: A receptividade dos pacientes à técnica de clareamento associada é bastante elevada, já que ela combina rapidez e eficácia na obtenção de resultados satisfatórios para o clareamento dental. Isso porque com o clareamento de consultório conseguimos dar mais agilidade ao processo clareador, reduzindo o tempo de uso domiciliar do gel clareador aplicado em moldeiras personalizadas. Além disso, há um significativo aumento na motivação dos pacientes, que passam a colaborar ainda mais com a técnica de clareamento caseira, garantindo excelentes resultados.

Dra Paula Mathias
Professora Adjunta da Faculdade de Odontologia da Universidade Federal da Bahia
Professora dos cursos de Atualização em Estética e de Especialização em Dentística da FOUFBA e da EAP-ABO - Bahia
Mestre e Doutora em Clínica Odontológica - Dentística pela Faculdade de Odontologia de Piracicaba - UNICAMP

DE QUE FORMA A TÉCNICA ASSOCIADA IMPACTA NO CUSTO DO PROCEDIMENTO PARA O PROFISSIONAL E PACIENTE?

Professor Luiz Carlos Machado Miguel: Os procedimentos estéticos, e principalmente os procedimentos clareadores nas suas diversas formas, tem ocupado um lugar de destaque dentro da moderna Odontologia. Os tratamentos clareadores, com a utilização de peróxidos de uma forma conservadora e não invasiva na estrutura dental, trazem ao paciente uma satisfação e aumento de sua autoestima. Estes tratamentos, amparados em um diagnóstico bem executado, podem variar na sua forma de aplicação.

A opção de utilização de uma técnica associada de clareamento tem várias vantagens quando bem indicada. O tratamento clareador não envolve somente a melhoria da estética do paciente. Envolve aspectos com autoestima, confiança e posicionamento social. A utilização da técnica associada traz como principal benefício o resultado imediato, que a nosso ver, seria a grande vantagem na sua utilização. Este resultado imediato, para o paciente, traz um fator motivador na execução do tratamento. A técnica realizada em casa, através de moldeiras com a aplicação de peróxidos de baixa concentração, é realizada de uma maneira em que não podemos exercer uma perfeita supervisão. Os resultados são comparados a cada reconsulta e no relato do paciente. A técnica associada também contribuiria para diminuição do tempo de tratamento trazendo uma maior satisfação ao nosso cliente que poderá utilizar seu tempo em outras atividades. Sabemos hoje que os resultados da técnica realizada em consultório, em termos de qualidade e longevidade do clareamento, são inferiores quando comparado com o clareamento caseiro, ou como gostamos de chamar, supervisionado. A técnica associada seria uma excelente solução para este problema também.

O que precisamos ter em mente, quando utilizamos esta técnica associada, é que precisamos realizar um bom diagnóstico, nos cercando de todas as medidas de segurança clínica, procurando dar ao nosso paciente algo a mais do que ele veio procurar. Partindo deste pressuposto os resultados tendem sempre a ser satisfatórios.

Dr Luiz Carlos Machado Miguel
Especialista em Odontologia em Saude Coletiva (UFPR)
Especialista em Dentísitica (UFSC)
Mestrado em Dentística (UFSC)
Doutorado em Odontologia em Saúde Coletiva (UFSC)
Coordenador do Departamento de Odontologia da Universidade da Região de Joinville (UNIVILLE)
Professor de Atividades Clínicas e Dentística
CRO 1397/SC

QUAL É A SUA OPINIÃO EM RELAÇÃO À OTIMIZAÇÃO DO TEMPO CLÍNICO AO INDICAR A TÉCNICA ASSOCIADA?

Dr Ricardo Duque: Primeiramente o fundamental para mim não é o tempo, e sim a motivação do paciente, explicando, é claro que ao combinar a técnica obtemos no mínimo uma redução de 8 dias de uso da técnica caseira. Porém o mais importante é que quando a biologia me permite utilizar a técnica de consultório, o efeito de ver resultados mais rápidos, se traduz em motivação do paciente para utilizar com maior regularidade a técnica caseira, resultando em níveis de satisfação mais altos.

Gostaria de deixar claro que é a técnica que mais utilizo, no entanto, quando por algumas circunstâncias não posso utilizá-la, a técnica caseira me proporciona resultados iguais, porém em maior tempo.

Dr RICARDO MARIO DUQUE ORTIZ

Cirurgião dentista graduado na Universidad de Antioquia Colômbia.
Docente de Biomaiteriais e Prótese no curso de graduação na Universidad de Antioquia Colômbia.
Docente da Universidad Cooperativa de Colômbia, área de Rebilitação oral.
Coordenador e docente do diplomado de Osteointegração e Reabilitação sobre Implantes da Universidade de Antioquia Colômbia
Coordenador e docente do diplomado de Odontologia Restauradora estética da Universidad Cooperativa de Colômbia
Docente do diplomado Estética e Biomateriais da Universidad de Antioquia
Docente do diplomado ANDES (Academia Nacional en Educación en Salud) Desenho do Sorriso.
Consultor Científico FGM para Colômbia.

GOSTARÍAMOS DE SABER SE A PRÁTICA DE SE REALIZAR CLAREAMENTO DENTAL EM PORTUGAL É BASTANTE REALIZADA? SE SIM, QUAL A TÉCNICA DE CLAREAMENTO DENTAL É MAIS UTILIZADA?

Dra Teresa Vale: Em Portugal, a prática de branqueamento dentário realiza-se com frequência. O branqueamento dentário assume um papel importante em nível da estética dentária. Cada vez mais, há a preocupação em ter um aspecto cuidado e um sorriso saudável, assim, o branqueamento dentário aumenta a auto-estima de quem tem essa preocupação, podendo repercutir-se a nível social e profissional. Este é um factor importante, tendo em consideração o conceito de Saúde. Segundo a Organização Mundial de Saúde (OMS) saúde é um estado de completo bem-estar físico, mental e social, e não apenas a ausência de doenças. Na generalidade, podemos considerar que os Portugueses procuram realizar branqueamento dentário preocupando-se com a importância da sua imagem, da sua saúde.

UTILIZA-SE MAIS A TÉCNICA CASEIRA COM USO DA MOLDEIRA, TÉCNICA DE CLAREAMENTO EM CONSULTÓRIO COM CLAREADORES DE CONCENTRAÇÃO MAIS ALTA OU COSTUMA-SE UTILIZAR A TÉCNICA ASSOCIADA (DE CONSULTÓRIO MAIS A TÉCNICA CASEIRA)?

Dra Teresa Vale: Utilizam-se as três técnicas. Dependendo da disponibilidade do paciente e da orientação do Médico Dentista realizam-se a técnica de consultório com produtos de concentração alta, com supervisão clínica; técnica de moldeira de uso caseiro; ou a técnica combinada de sessão de branqueamento de consultório com supervisão clínica e moldeira de uso caseiro. Assim, dependendo do caso clínico, o Médico Dentista pode optar pelo método mais eficaz e conveniente para cada paciente.

Profa. Doutora Teresa Vale

Médica Dentista, Licenciada pelo Instituto Superior de Ciências da Saúde – Norte (ISCSN), Portugal.
Doutorada em Odontologia pela Faculdade de Odontologia da Universidade de Barcelona, Espanha.
Docente Universitária do ISCSN com a categoria de Professora Auxiliar.
Membro da Comissão de Coordenação do Mestrado em Ortodontia do ISCSN.
Regente da disciplina de Clínica Odontopediátrica III do Curso de Medicina Dentária do ISCSN - Portugal.



Você merece. FGM

Acesse nosso portal.
Conhecimento, informação e as novidades da FGM em um só lugar.
www.fgm.ind.br

facebook YouTube LinkedIn Google fr

0800 644 6100 | www.fgm.ind.br

Você merece. FGM

Whiteness HP Blue Calcium

Um toque de tecnologia em seu dia a dia.

CONCENTRAÇÕES DISPONÍVEIS
20% 35%

Whiteness HP Blue é uma inovação da FGM no processo de clareamento dental. Toda a tecnologia para deixar seu trabalho mais simples, rápido e preciso.

- **AUTO CATALISADO.** Dispensa o uso de luz
- **PRÉ-DOSADO.** Quantidade suficiente para aplicação total na linha do sorriso em ambos os arcos.
- **COM CÁLCIO.** Reduz em até três vezes a desmineralização do esmalte*
- **PERFEITA HOMOGEINIZAÇÃO.** Fácil de aplicar, não escorre da superfície dental.
- **APLICAÇÃO ÚNICA POR SESSÃO.** Fórmula com ph estável. Mais rápido e prático.
- **DISPONÍVEL EM KIT** para 6 ou **MINI KIT** para 2 sessões em ambos os arcos.

*Giannini, M., Unicamp – SP, 2009

Alessandra Reis B. de Oliveira

Especialista em Dentística Restauradora pela EAPGoiás-Funorte

aleodontoestetica@gmail.com

Clareamento de consultório para dentes vitais e não vitais (Whiteness HP Blue Calcium 35%)

RELATO DE CASO CLÍNICO

A paciente C.M do sexo feminino, 27 anos, insatisfeita com a cor amarelada dos seus dentes procurou a clínica particular para realizar o clareamento dental. Após o exame clínico foi escolhida à técnica de clareamento de consultório com uso de Whiteness HP Blue Calcium, 35% em duas sessões.

Previamente ao clareamento para amenizar e prevenir a sensibilidade dentinária, usou-se o Desensibilize KF 2% (FGM) por 10 minutos. Na 2ª sessão, o clareamento externo e interno foi realizado com o mesmo produto Whiteness HP Blue Calcium , 35%. Na figura 14, podemos observar o resultado final após o clareamento com a técnica de consultório.

1.

2.

1. Registro da cor inicial com o uso da escala de cor.
2. Aplicação do Desensibilize KF 2%(FGM) por 10 minutos.

3.

4.

5.

6.

7.

8.

3. Esfregar com cavibrush (FGM) por 10s em cada dente.

4. Aplicação da barreira gengival (Top Dam-FGM).

5. Kit com 2 aplicações.

6. As seringas conectadas.

7. A consistência do produto após a manipulação.

8. Aplicação do agente clareador. Observe a consistência mais espessa do produto, facilitando o trabalho do profissional. Presença de bolhas de oxigênio devido à reação do peróxido de hidrogênio.

9.

10.

11.

12.

13.

14.

9. Resultado após a 1ª sessão, observe a diferença de coloração no dente 21 (dente não vital).
10. Na 2ª sessão, para igualar a cor do 21 com o 11 , optou-se pelo clareamento interno e externo ao mesmo tempo. Após verificação favorável do tratamento endodôntico, foi realizado um selamento cervical para proteção do conduto radicular . Utilizou o mesmo produto do clareamento no consultório whiteness HP Blue 35% internamente por 40 minutos.
11. Após o término da 2ª sessão do clareamento no consultório com whiteness HP Blue.
12. A cor final A1.
13. Sorriso antes do clareamento.
14. Sorriso após o clareamento.

REFERÊNCIAS

Baratieri,LN et al. Caderno de Dentística: clareamento dental. São Paulo : Ed Santos,2003.

Baratieri,LN et al. Clareamento de dentes. Odontologia Restauradora.Fundamentos e possibilidades. Ed. Santos 2003,673-722.

Maia E,Vieira LC, Baratieri LN e Andrade CA. Clareamento em dentes vitais: Estágio atual. Clin Inter Jour of Braz Dent.2005 1:8-19

Você merece. FGM

Pensou em clareador de uso em consultório, usou **Whiteness HPmaxx.**

O único com bloqueador de calor.

Para um clareamento dental mais confortável e seguro use Whiteness HP Maxx.
Só ele possui a tecnologia de absorção de energia gerada pelo uso de fontes luminosas, minimizando o aquecimento pulpar e a sensibilidade nos dentes.

- Pode ser utilizado com ou sem fontes de luz.
- Com neutralizante. Mais segurança ao paciente.
- Permite preparar a quantidade necessária de gel.
- Mais econômico.
- pH neutro. Não agride o esmalte dental.

0800 644 6100 | www.fgm.ind.br

Fabiano Araujo

Doutor, Mestre e Especialista em Dentística (UFSC)

Coordenador dos Cursos de Odontologia Estética da ABO_SJP

Professor Titular de Dentística e Clínica Integrada - Universidade Tuiuti do Paraná

Coordenador da Especialização Integrada em Prótese e Dentística da UTP

Professor do Aperfeiçoamento em Dentística e Estética da ABO_SJP

Consultor Científico da Revista Clínica - International Journal of Brazilian Dentistry

fabianoaraujo_@hotmail.com

Albano Bueno

Doutorando em Dentística (PUC/PR)

Mestre em Dentística (UNG/USP)

Especialista em Dentística (UFSC)

Professor Adjunto de Dentística, Prótese e Clínica Integrada - Universidade Tuiuti do Paraná.

Professor dos Cursos de Odontologia Estética da ABO_SJP

Professor do Aperfeiçoamento Integrado de Prótese/Dentística da UTP

Professor do Aperfeiçoamento em Dentística e Estética da ABO_SJP

Plinio Precoma

Mestre em Dentística (PUC/PR)

Especialista em Dentística (UFPR)

Professor dos Cursos de Odontologia Estética da ABO_SJP

Professor do Aperfeiçoamento em Dentística e Estética da ABO_SJP

Clareamento com Whiteness HPmaxx

RELATO DE CASO

O clareamento dental é um procedimento conservador, muito procurado devido à cor dos dentes serem um fator de maior insatisfação em relação à estética dental. Para promover uma maior satisfação dos pacientes submetidos ao tratamento, são de extrema importância informar quanto ao tempo de tratamento, possíveis efeitos colaterais e expectativa quanto ao resultado final. O objetivo deste relato é mostrar os resultados obtidos após três sessões de clareamento de consultório em uma paciente jovem do gênero feminino, insatisfeita com a cor dos seus dentes. O produto clareador utilizado foi à base de peróxido de hidrogênio 35% (Whiteness HP Maxx – FGM). Após 3 semanas o clareamento foi finalizado sem hipersensibilidade dental durante o tratamento, sendo avaliada a estabilidade de cor após 30 dias, em que a paciente apresentou-se com extrema satisfação com relação ao resultado.

1.

2.

3.

4.

1. Aspecto inicial do sorriso.
2. Vista lateral do sorriso em oclusão.
3 e 4. Resultados obtidos após a 1ª. Sessão do clareamento.

5.

6.

7.

5 e 6. Resultados obtidos após a 2ª. Sessão do clareamento.
7. Avaliação com escala de cor após a 2ª. Sessão do clareamento.

Você merece. FGM

TRABALHE TRANQUILO, USE O ORIGINAL **ARCFLEX.**

Arcflex é o melhor afastador labial multifunção do mercado. Disponível em embalagens individuais nos tamanhos M ou G e embalagem com duas unidades M e G, **Arcflex** foi desenvolvido para facilitar seu trabalho oferecendo conforto ao seu paciente.

- **Design Inovador**
  A curvatura ergonomicamente projetada das conchas oferece total conforto ao paciente e, para você, melhor visualização e acesso facilitado do campo operatório.
- **Controlador de língua**
  Posiciona e controla melhor a língua.
- **Plataforma de apoio a mordida**
  Total conforto em tratamentos prolongados.
- Produto **autoclavável** até 134°C.

0800 644 6100 | www.fgm.ind.br

8.

9.

10.

11.

12.

13.

8 e 9. Resultados obtidos após a 3ª. Sessão do clareamento.
10. Avaliação com escala de cor após a 3ª. Sessão do clareamento.
11. Resultado obtido após 30 dias do tratamento clareador.
12 e 13. Avaliação com escala de cor antes e após o clareamento.

Você merece. FGM

Você decide!

Dois produtos, excelentes resultados.

Whiteness Perborato e Whiteness Super-endo
são as duas formas mais eficazes e seguras para o tratamento de dentes desvitalizados e escurecidos.
Escolha o seu.

Whiteness Super-endo

- À base de peróxido de carbamida 37%
- Vem pronto para o uso
- Fácil aplicação e remoção na câmara pulpar

Whiteness Perborato

- À base de perborato de sódio e peróxido de hidrogênio a 20%
- Fácil homogeneização – granulação fina
- Alternativamente pode ser misturado com água ou soro fisiológico

0800 644 6100 | www.fgm.ind.br

Otimizando a estética de dentes escurecidos após tratamento endodôntico por meio de clareamento interno – Relato de caso clínico

Carlos Augusto de Oliveira Fernandes

Mestre e Doutor em Dentística (FOB-USP). Pós-doutorado - Departamento de Biomateriais e Biomimética - New York University. Professor de Dentística - Faculdade de Farmácia, Odontologia e Enfermagem / UFC. Professor do Programa de Pós-Graduação em Odontologia (FFOE/UFC)

Marília Mota Silva

Mestrado pelo Programa de Pós-Graduação em Odontologia (FFOE/UFC)

Patrícia Maria Soares Lima Thé

Aluna de Mestrado do Programa de Pós-Graduação em Odontologia (FFOE/UFC)

RESUMO

A descoloração dental é relativamente comum, tendo uma etiologia multifatorial com alteração de cor nas estruturas dentais comprometendo de forma significante a estética, portanto um correto diagnóstico desta alteração é de grande importância para definir um plano de tratamento adequado. Atualmente os pacientes procuram um tratamento estético, essa demanda levou ao desenvolvimento de diferentes materiais e técnicas de clareamento capazes de restabelecer a cor sem afetar a estrutura dentária. O presente trabalho se propõe a demonstrar uma solução terapêutica conservadora para restabelecer a cor natural de dois incisivos centrais superiores escurecidos após tratamento endodôntico, através de clareamento interno mediato utilizando mistura de perborato de sódio e peróxido de hidrogênio a 20% (Whiteness Perborato, FGM, Joinville, SC, Brasil). Após as sessões de clareamento mediato e restaurações estéticas diretas foi possível devolver a estética natural dos dentes. O caso clínico encontra-se em proservação clínico-radiográfica apresentando um indicativo de sucesso do tratamento clareador proposto.

PROPOSIÇÃO

Demonstrar uma solução terapêutica conservadora para restabelecer a cor natural de dois incisivos centrais superiores escurecidos após tratamento endodôntico, através de clareamento interno mediato utilizando-se uma mistura de perborato de sódio e peróxido de hidrogênio a 20%.

REVISÃO DA LITERATURA

Os padrões de beleza atuais exigem dentes alinhados e com tonalidades mais claras, entretanto, dentes não vitais podem apresentar alteração de

cor, comprometendo este padrão e acarretando em um impacto negativo no convívio social, no ambiente de trabalho e na saúde psíquica das pessoas.

A alteração de cor dos dentes varia em relação à etiologia, a localização e a severidade[1] e um correto diagnóstico desta alteração é de grande importância para a escolha do melhor tratamento que deve ser realizado.[2] As alterações de cor podem ser classificadas em intrínsecas, extrínsecas ou uma combinação das duas de acordo com a localização e etiologia.[3] As manchas extrínsecas geralmente são adquiridas do meio, após a erupção do dente e estão relacionadas aos alimentos e produtos com potencial corante como café, chá, cigarro, associados ao acúmulo de placa, rugosidade superficial, presença de trincas, fendas, entre outros.[2,4] Já as manchas intrínsecas podem ser congênitas ou adquiridas e ocorrem após mudanças estruturais na composição ou espessura dos tecidos dentais duros.[2]

Nos dentes vitais, o escurecimento pode ser natural, fisiológico ou provocado pela ingestão excessiva de algum medicamento como a tetraciclina ou fluoretos.

Para os dentes não-vitais a causa mais freqüente do escurecimento dental consiste em necrose pulpar, na decomposição tecidual,[5] e na permanência de sangue decorrente da ruptura dos vasos sangüíneos como resultado da invasão de hemácias e hemólise no interior dos túbulos dentinários,[6] esta hemorragia pulpar pode ocorrer após um trauma, tendo como característica inicial uma coloração rosada, e quando o dente perde a vitalidade pode causar uma descoloração acinzentada decorrente da decomposição do sangue.[7]

Entretanto, a etiologia da alteração cromática também pode ser decorrente dos procedimentos operatórios como o acesso inadequado à câmara pulpar, a remoção incompleta do conteúdo da cavidade e a utilização de fármacos e materiais obturadores.[5] As causas relacionadas com o acesso inadequado à câmara pulpar e a utilização de fármacos de maneira incorreta são considerados como causas iatrogênicas da alteração cromática dos dentes[8] e estão incluídas no grupo das manchas intrínsecas adquiridas.[5,9]

O escurecimento dos dentes não-vitais pode ser corrigido através de técnicas de clareamento dental. O prognóstico do clareamento baseia-se no tipo e na causa da alteração de cor, no tipo de clareamento, na concentração e no tempo de aplicação do agente clareador.[10] De um modo geral, a alteração de cor devido à hemorragia e restos teciduais ou produtos da degeneração pulpar, tem um prognóstico relativamente bom. O escurecimento causado pela penetração e precipitação de sais metabólicos, medicamentos e cimentos contendo prata e materiais de restauração, é mais difícil de ser corrigido satisfatoriamente.[11]

A técnica “walking bleach” é amplamente difundida e continua sendo utilizada nos dias de hoje, sendo considerado um método efetivo de clareamento de dentes não vitais[12,13,14] e seus resultados possuem boa taxa de sucesso após anos do término do tratamento.[15] O primeiro relato desta técnica foi em 1938, onde foi utilizado perborato de sódio misturado a água destilada.[16] Em 1976, Nutting & Poe modificaram esta técnica utilizando uma pasta de perborato de sódio com peróxido de hidrogênio a 30% na câmara pulpar, com trocas periódicas até a obtenção da cor desejada.[17]

RELATO DE CASO CLÍNICO

Paciente, 38 anos de idade, gênero feminino, chegou a Clínica de Dentística da Faculdade de Farmácia, Odontologia e Enfermagem da Universidade Federal do Ceará relatando, como queixa principal, o escurecimento dos incisivos centrais superiores.

Ao exame clínico a paciente apresentava os incisivos centrais superiores bastante escurecidos e foi observado após anamnese que estes dentes já haviam recebido tratamento endodôntico após uma pulpite irreversível causada por uma cárie profunda (Figs. 1 a 4). O exame radiográfico indicava ausência de lesão periapical e tratamento endodôntico satisfatório. A história médica da paciente não contra-indicava qualquer procedimento odontológico.

O plano de tratamento para este paciente envolveu clareamento interno dos incisivos centrais superiores utilizando peróxido de hidrogênio a 20% e perborato de sódio (Whiteness Perborato, FGM, Joinville, SC, Brasil) e substituição das restaurações diretas com resina composta (Opallis, FGM, Joinville, SC, Brasil) destes elementos depois de finalizado o clareamento.

1.

2.

3.

4.

1. Caso inicial mostrando escurecimento severo dos dentes 11 e 21
2. Caso inicial mostrando escurecimento severo dos dentes 11 e 21
3. Caso inicial mostrando escurecimento severo dos dentes 11 e 21
4. Vista palatina dos incisivos.

Após anamnese, exame clínico e exame radiográfico, foi iniciado o tratamento clareador propriamente dito. Realizou-se isolamento absoluto do campo operatório e a abertura coronária dos dentes, onde se constatou a presença de guta percha no interior da câmara pulpar, sendo identificado como um dos fatores etiológicos do escurecimento dental (Fig. 5). Como controle da profundidade de desobturação dos condutos radiculares, foi medida a altura das coroas clínicas e a partir desta medida foi realizado a limpeza das câmaras pulpares e a desobturação de 3mm, utilizando broca de Peeso com um "stop" para medição (Figs.6 a 8).

A embocadura dos dentes foi, então, selada com um tampão cervical de cimento de ionômero de vidro (Maxxion R, FGM, Joinville, SC, Brasil), numa espessura média de 3mm, localizada na altura da junção cemento-esmalte (Figs. 9 e 10). O cimento de ionômero de vidro foi manipulado de acordo com as instruções do fabricante e utilizou-se uma seringa centrix para sua aplicação no interior do canal. Este selamento foi realizado com a finalidade de evitar a difusão dos produtos clareadores além da câmara pulpar no sentido apical e tecidos periodontais.

5.

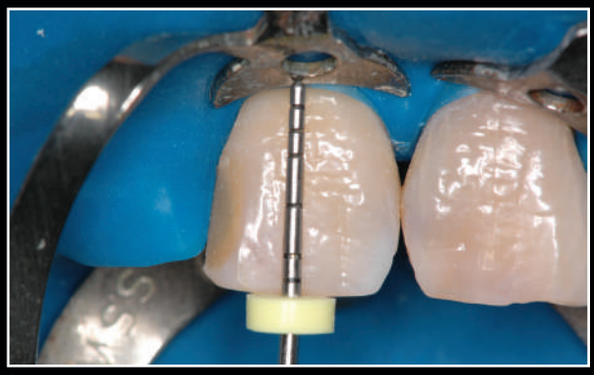
6.

7.

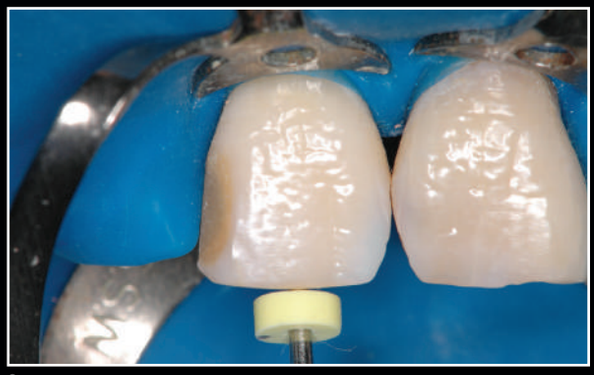
8.

5. Abertura da câmara pulpar.
6 . Mensuração vestibular.
7. Desobturação de 3mm, utilizando broca de Peeso com um "stop" para medição.
8. Identificando que houve a desobturação.

Realizou-se condicionamento com ácido fosfórico a 37% por 20 segundos na câmara pulpar, lavando por 1 minuto, previamente ao clareamento com a finalidade de remover a “smear layer”, aumentar a permeabilidade dental e para facilitar a penetração do agente clareador na dentina intra-coronária (Fig 11).

Utilizou-se uma mistura de perborato de sódio e peróxido de hidrogênio a 20% (Whiteness Perborato, FGM, Joinville, SC, Brasil), obtendo uma pasta com consistência espessa, a qual foi colocada dentro das cavidades, preenchendo as câmaras pulpares (Fig. 16).

Para facilitar a colocação da restauração provisória em resina composta sobre o material clareador, foi utilizada

9.

10.

11.

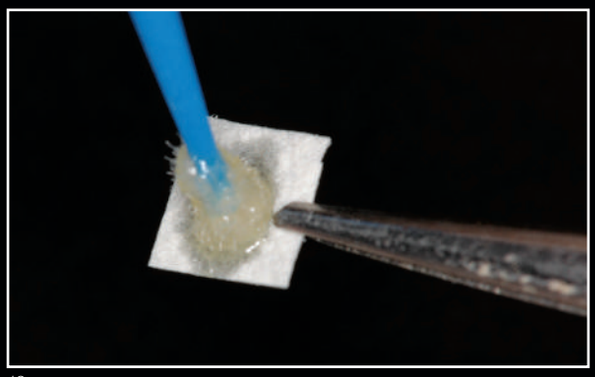
12.


13.


14.

9. Visualização da desobturação dos dentes 11 e 21.
10. A embocadura dos dentes foi selados com um tampão cervical de cimento de ionômero de vidro (Maxxion R, FGM).
11. Condicionamento com ácido fosfórico a 37%.
12, 13 e 14. Uso de um tampão de papel absorvente impregnado com adesivo polimerizado e recortado ligeiramente menor que o tamanho do acesso da câmara pulpar.

uma técnica proposta pelo autor Prof. Dr. Carlos Fernandes, onde foi obtido um tampão de papel absorvente impregnado com adesivo polimerizado e recortado ligeiramente menor que o tamanho do acesso da câmara pulpar. Este tampão, por ser impermeável, tem a finalidade de facilitar a colocação do sistema adesivo e da resina composta na confecção da restauração provisória (Figs. 12 a 15).

Os tampões de papel absorvente foram posicionados na entrada da abertura coronária, fazendo um selamento da cavidade (Fig.17). Os dentes foram submetidos à aplicação do sistema adesivo nas bordas da abertura que também foi polimerizado e procedeu-se a realização das restaurações de resina composta (Opallis, FGM, Joinville, SC, Brasil) sobre

15.

16.

17.

18.

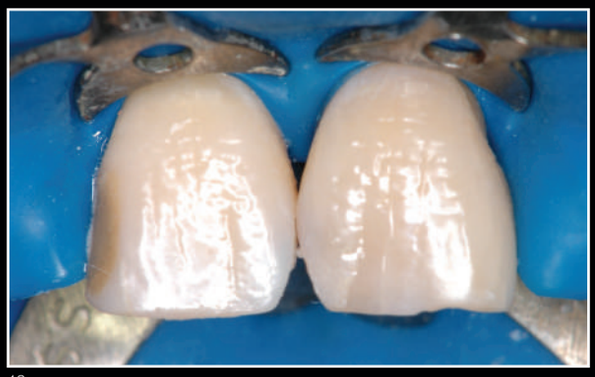
19.

20.

15. Colocando o tampão de papel absorvente impregnado com adesivo polimerizado no acesso da câmara pulpar.
16. Mistura de perborato de sódio e peróxido de hidrogênio a 20% (Whiteness Perborato, FGM).
17. Aplicação do sistema adesivo.
18. Realização das restaurações de resina composta (Opallis, FGM).
19. Após a 1º aplicação do agente clareador.
20. Excelente resultado após as 4 sessões do agente clareador e realizadas restaurações diretas em resina composta (Opallis, FGM) nas câmaras pulpares e a substituição das restaurações nos ângulos mesiais.

o anteparo realizado com os moldes de papel absorvente, concluindo assim o selamento da cavidade.

Esta pasta foi mantida como curativo de demora por 7 dias e trocada por 4 vezes até a obtenção da cor desejada. Após o clareamento dos dentes foi colocada uma pasta de hidróxido de cálcio nas câmaras pulpares que foi mantida por quinze dias com a finalidade de neutralizar o pH do meio e permitir a total liberação de oxigênio presente na estrutura dental.

Para finalizar o tratamento, foram realizadas restaurações diretas em resina composta (Opallis, FGM, Joinville, SC, Brasil) nas câmaras pulpares e a substituição das restaurações nos ângulos mesiais dos dentes clareados (Figs. 20 e 21).

Três anos após o término do tratamento clareador e restaurador, solicitou-se o retorno da paciente para um acompanhamento clínico. Verificou-se que não havia nenhuma necessidade de retoque nas restaurações e sem alteração da cor dos dentes, apenas foi realizado um polimento (Figs. 21 e 22).

DISCUSSÃO

O clareamento dentário baseia-se em devolver a cor natural dos dentes, restabelecendo a estética e a harmonia, tão importante nos dias atuais, sem alterar os tecidos periodontais e dentais.

Os materiais clareadores possuem alto poder de penetração nos tecidos dentários, mas esta capacidade de difusão depende da natureza do agente penetrante, do tecido dentário, da superfície da área exposta e de sua localização, bem como da espessura da dentina remanescente, da presença de "smear layer" e da temperatura.[16]

Na tentativa de evitar a difusão dos produtos clareadores na superfície externa na junção amelocementária e prevenir uma resposta inflamatória nos tecidos periodontais circunvizinhos, indica-se a colocação de uma base protetora cervical antes da colocação do agente clareador. Existe uma grande variedade de materiais que podem ser utilizados para a confecção da base ou tampão no selamento do canal radicular durante as técnicas

21.

22.

23.

21. Caso final.
22 e 23. Acompanhamento clínico do paciente após 3 anos.

de clareamento interno como o cimento de ionômero de vidro, cimento a base de óxido de zinco e eugenol, cimento de oxido de zinco sem eugenol e resina composta. Alguns trabalhos compararam vários materiais utilizados no tampão cervical, demonstraram que o cimento de ionômero de vidro foi o que obteve melhores resultados, apresentando menor grau de infiltração,[17,18] concordando com Rotstein et al[19] e Oliveira et al[20] que também acreditam que o cimento de ionômero de vidro é eficaz para prevenir a infiltração da solução de peróxido de hidrogênio no canal radicular. Foi também verificado que 2mm de material selador no tampão cervical é suficiente para reduzir de forma significante a microinfiltração e penetração do material clareador na dentina radicular.[21]

Inicialmente, a técnica de clareamento mediato era realizada utilizando perborato de sódio com água,[22] entretanto quando se utiliza o perborato de sódio misturado com peróxido de hidrogênio o efeito é potencializado e são obtidos melhores resultados do clareamento.[12]

Após a obtenção da cor desejada e o término do tratamento clareador geralmente é colocado uma pasta de hidróxido de cálcio na câmara pulpar com o objetivo de neutralizar o pH ácido que pode ocorrer na região da junção amelo-cementária após a aplicação de agentes clareadores, dificultando ou mesmo inibindo a atividade dos osteoclastos e com isso prevenindo uma possível reabsorção externa, além de favorecer a reparação de alguma danificação no ligamento periodontal.[23]

CONCLUSÃO

Muitos dentes tratados endodonticamente podem ser clareados com sucesso, desde que seja feito um correto diagnóstico, avaliando as indicações específicas e realizado um plano de tratamento correto. O clareamento dental é um procedimento estético, não invasivo, que evoluiu consideravelmente na última década. O desenvolvimento de novas técnicas para sua aplicação trouxe mais conforto para o paciente e novas perspectivas para o cirurgião-dentista.

REFERÊNCIAS

1. Dahl JE, Pallesen U. Tooth bleaching-a critical review of the biological aspects. Crit . Rev Oral Biol Med 2003; 14:292–304.
2. Watts A, Addy M. Tooth discolouration and staining: a review of the literature. Br Dent J. 2001; 190(6):309-16.
3. Hattab FN, Qudeimat MA, al-Rimawi HS. Dental discoloration: an overview. J Esthet Dent 1999; 11:291–310.
4. Matheson JR, Cox TF, Baylor N, Joiner A, Patil R, Karad V et al. Effect of toothpaste with natural calcium carbonate/perlite on extrinsic tooth stain. Int Dent J. 2004;54(5 Suppl 1):321-5.
5. Plotino G, Buono L, Grande NM, Pameijer CH, Somma F. Nonvital tooth bleaching: a review of the literature and clinical procedures. J Endod. 2008; 34(4):394-407.
6. Martin-Biedma, B.; Gonzalez-Gonzalez, T.; Lopes, M.; Lopes, L.; Vilar, R.; Bahillo, J. Colorimeter and Scanning Electron Microscopy Analysis ofTeeth Submitted to Internal Bleaching. Journal of endodontics , v.36, n.2, 2010: 334-337.
7. Arıkan, V.; Sarı, S.;e Sonmez, H. Bleaching a devital primary tooth using sodium perborate with walking bleach technique: A case report . Oral surgery, oral medicine, oral pathology, oral radiology and endodontics, V.:107, N.5, 2009: 80 -84.
8. Baratieri LN, Monteiro JR S, Andrada MAC, Vieira LCC. Clareamento dental. 1ºed, São Paulo. Quintessence, 1993.
9. De Marco FF, Garone Neto N. Efeitos adversos do clareamento em dentes endodonticamente tratados. Rev Odontol Univ São Paulo. 1995; 9(1): 51-58.
10. Joiner, A. The bleaching of teeth: A review of the literature. Journal of Dentistry. 2006; 34:412-419.
11. Rotstein I. Tooth discoloration and bleaching. In: Ingle JI, Bakland LK, eds. Endodontics. 5º ed. Hamilton, Ontario, Canada: BC Decker Inc, 2002:845– 60.
12. Rotstein I, Zalkind M, Mor C, Tarabeah A, Friedman S. In vitro efficacy of sodium-perborate preperations used for intracoronal bleaching of discolored non-vital teeth. Endod Dent Traumatol 1991;7:177– 80.
13. Kaneko J, Inoue S, Kawakami S, Sano H. Bleaching effect of sodium percarbonate on discolored pupless teeth in vitro. J Endod 2000;26(1):25-28.
14. Dietschi D. Nonvital bleaching: general considerations and report of two failure cases. Eur J Esthet Dent. 2006:1(1):52-61.
15. Glockner K, Hulla H, Ebeleseder K, Stadtler P. Five-year follow up of internal bleaching. Braz Dent J 1999; 10(2):105-110.
16. Salvas CJ. Perborate as a bleaching agent. J Am Dent Assoc 1938; 25:324.
17. Nutting EC, Poe GS. A new combination for bleaching teeth. Dent Clin North Am 1976; 10:655-662.
18. Ho S, Goerig AC. An in vitro comparison of different bleaching agents in the discolored tooth. J Endod. 1989; 15(3): 106-11
19. Cabral AJ, Inojosa IJ, Santos RL et al. Estudo comparativo de três materiais seladores do canal radicular em relação à infiltração de substâncias clareadoras intracoronárias: um estudo “in vitro”. Rev Cons. Reg. Odontol. Pernambuco. 1998; 1(1): 28-32.
20. Yui KCK, Kubo CH, Assis NMSP et al. Influência dos agentes clareadores no tampão cervical realizado com cimento de ionômero de vidro modificado por resina. Cienc. Odontol Bras. 2004; 7(3): 60-66.
21. Rotstein I, Zyskind D, Lewinstein I, Bamberger N. Effect of different protective base materials on hydrogen peroxide leakage during intracoronal bleaching in vitro. J Endod 1992;18:114 –7
22. OliveiraLD, Carvalho CAT, Hilgert E,Bondioli IR, Araújo MAM, Valera MC. Sealing evaluation of the cervical base in intracoronal bleaching. Dent Traumatol 2003; 19:309-313.
23. Smith J, Montgomery S. Cervical canal leakage after internal bleaching procedures. J Endod 1992;18:476-81
24. Spasser HF. A simple bleaching technique using sodium perborate. NY dent 1961;27:332-334.
25. Kohoe JC. Ph reversal following in vitro bleaching of pulpless teeth. Journal of endodontics 1987; 13 16-19.

White Class Calcium

Clareamento na velocidade do seu tempo.

RESULTADOS COM APENAS **1 HORA** DE USO DIÁRIO.

DESIGN
Acompanha exclusivo estojo porta moldeiras e cartão próxima consulta

TECNOLOGIA
Contém Cálcio que reduz em até três vezes a desmineralização do esmalte

RAPIDEZ
Resultados com apenas 1 hora de aplicação diária

0800 644 6100 | www.fgm.ind.br

Você merece.
FGM
White Class com cálcio é um sistema de clareamento dental à base de Peróxido de Hidrogênio. Mais rápido, com apenas uma hora de tratamento diário. Mais seguro, com tecnologia que diminui a sensibilidade. Mais eficaz, satisfação total para seu cliente e muitos sorrisos para você.
Calcium
REMINERALIZADOR
Duo Desense + Aloe Vera
NITRATO DE POTÁSSIO
+ FLUORETO DE SÓDIO

Clareamento dental com White Class 7 ½ %

Carlos Kose

Especialista em Dentística Restauradora, Mestre e Doutorando em Dentística Restauradora da Universidade Estadual de Ponta Grossa, Professor do Curso de Especialização em Dentística Restauradora da EAP-ABO Ponta Grossa

Alessandro Dourado Loguercio

Especialista e Mestre em Dentística Restauradora (UFPel) e Doutor em Materiais Dentários (FOUSP). Professor Adjunto do Mestrado e Doutorado em Odontologia, Área de concentração em Dentística Restauradora, Universidade Estadual de Ponta Grossa, PR, Brasil

O clareamento dental com peróxido de carbamida 10% consagrou-se como uma técnica segura e efetiva, com inúmeros estudos publicados, a partir de 1989, quando Heywood e Heymann descreveram a técnica de utilização do clareador em moldeira para uso noturno.[1]

1.

2.

3.

4.

5.

6.

1. Sorriso inicial.
2. Cor no início do tratamento.
3. Moldeira sendo posicionada. Observe a pequena quantidade de gel clareador necessária.
4. O Desensibilize KF2% pode ser aplicado na moldeira e usado por 10 minutos antes ou depois do gel clareador, caso ocorra sensibilidade.
5. Cor ao final do tratamento.
6. Sorriso ao final de 3 semanas.

Desde então, o clareamento caseiro tem sido realizado com variações na concentração, tempo de uso e tipo de gel clareador utilizado, além disso, agentes dessensibilizantes têm sido utilizados antes, depois e adicionados nas formulações dos clareadores. Tudo isso com o objetivo de adequar o tratamento às necessidades de cada paciente e também na tentativa de controlar a sensibilidade relacionada ao uso dos clareadores.

Sabe-se que a sensibilidade pós-clareamento está relacionada ao tempo de uso e concentração do gel clareador, sendo assim, podemos controlar esses fatores de acordo com a sensibilidade apresentada pelo paciente, obviamente o tempo total do tratamento acabará sendo estendido.

Com relação ao uso de peróxido de hidrogênio ou peróxido de carbamida, as suas respectivas indicações estariam relacionadas ao tempo de uso diário previsto para o paciente. O peróxido de hidrogênio estaria indicado para ser utilizado por até 1 hora diária e o peróxido de carbamida por períodos maiores, sendo essa indicação relacionada ao tempo de degradação apresentado por cada tipo de gel clareador. O peróxido de carbamida se decompõe em peróxido de hidrogênio e uréia, e sua degradação é mais lenta do que o peróxido de hidrogênio, desta forma seu tempo de ação é maior. Em um estudo medindo a degradação do peróxido de carbamida 10% em moldeira, constatou-se que ocorria grande degradação na primeira hora, porém, mais de 50% do princípio ativo do gel estava efetivo na segunda hora e 10% ao final de 10 horas.[2] O peróxido de hidrogênio também sofre o mesmo fenômeno, porém, o peróxido de hidrogênio 3% mantém ao final de 1 hora apenas 32% de sua efetividade.[3]

O presente caso clínico demonstra a realização de um clareamento dental com peróxido de hidrogênio 7,5% (White Class com Cálcio 7 ½%), utilizado por 1 hora diária, durante 3 semanas. O dessensibilizante (Desensibilize KF 2%) foi fornecido ao paciente, que poderá utilizá-lo caso ocorra sensibilidade. O dessensibilizante pode ser aplicado na moldeira por 10 minutos antes[4] ou depois do clareador.

REFERÊNCIAS BIBLIOGRÁFICAS

1. Haywood VB, Heymann HO. Nightguard vital bleaching. Quintessence Int. 1989;20:173-176.
2. Matis BA, Gaiao U, Blackman D, Schultz FA, Eckert GJ. In vivo degradation of bleaching gel used in whitening teeth. J Am Dent Assoc. 1999;130:227-35.
3. Al-Qunaian TA, Matis BA, Cochran MA. In Vivo kinetics of bleaching gel with three-percent hydrogen peroxide within the first hour. Oper Dent. 2003;28:236-41.
4. Kose C, Reis A, Loguercio AD. Rev Assoc Paul Cir Dent. 2010;64(5):352-54.

Você merece. FGM

Whiteness RM.

Alta performance na remoção de manchas.

Whiteness RM oferece tecnologia e praticidade para remover manchas por meio da microabrasão em esmalte, de maneira conservadora. Apresenta excelente rendimento e possibilita ótimos resultados, pois combina em sua formulação adequado teor de ácido clorídrico com a alta eficácia dos grãos abrasivos de carbeto de silício. Se você ainda usa pedra-pomes, experimente a praticidade e eficácia de Whiteness RM.

0800 644 6100 | www.fgm.ind.br

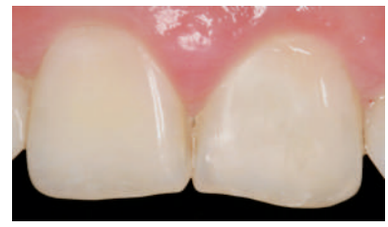

Andréa Brito Conceição
Profa. Adjunta de Dentística da Faculdade de Odontologia/UFRGS

Daniela Andriolli
Acadêmica FO/UFRGS

Alternativas conservadoras para a resolução estética de manchas ocasionadas por fluorose

RESUMO

O presente trabalho relata a possibilidade da resolução de manchas difíceis acometidas por fluorose através da técnica de microabrasão com um produto a base de ácido hidroclorídrico e carbeto de silício / Whiteness RM-FGM. Após a remoção das manchas foi realizada restauração com resina composta nanohíbrida Opallis-FGM para preencher as depressões ocasionadas por defeitos na formação do esmalte, solucionando dessa forma, um problema estético importante para o paciente através de técnicas extremamente conservadoras.

INTRODUÇÃO

O manchamento dos dentes pode ser advindo de diversas etiologias e o conhecimento e a identificação da origem das manchas é fundamental para o sucesso e longevidade do tratamento clareador.

O clareamento dental hoje em dia é, sem dúvida, o procedimento mais requisitado por parte dos pacientes que desejam melhorar a aparência estética do seu sorriso, já que dentes manchados ou escurecidos já não são mais aceitos pela maioria das pessoas que freqüentam os consultórios odontológicos. A solicitação por um sorriso mais claro passou a ser muitas vezes o motivo da consulta fazendo com que em algumas situações o profissional ofereça o clareamento dental mesmo antes de realizar o correto diagnóstico da alteração da cor dos dentes.[1,2,5]

As técnicas clareadoras devem ser indicadas de acordo com a localização das manchas, se extrínsecas ou intrínsecas, e também de acordo com o grau de escurecimento e hábitos do paciente.[4,6] As manchas extrínsecas normalmente são decorrentes da presença de placa bacteriana, ingestão cons-

tante de alimentos com pigmentação acentuada (como o vinho tinto, café, suco de uva), cigarro, e mais recentemente bochechos com soluções que corem os dentes, como aquelas à base de clorexidina por exemplo.[2,9] As manchas intrínsecas podem ser decorrentes de traumatismos, escurecimento fisiológico por deposição de dentina secundária, além de fatores sistêmicos como a fluorose dentária.[6,7,10,12] Estas manchas são de difícil remoção, uma vez que são consideradas do tipo mistas pois se localizam na subsuperfície do esmalte e também, dependendo da concentração e tempo de administração, podem ir para o interior dos tecidos dentais não sendo removidas só com um tipo de procedimento, fazendo-se necessária a associação de técnicas para o sucesso clínico do caso a partir da remoção das manchas.[5,13]

1.

2.

3.

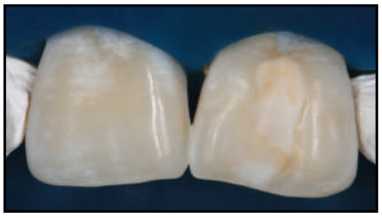
4.

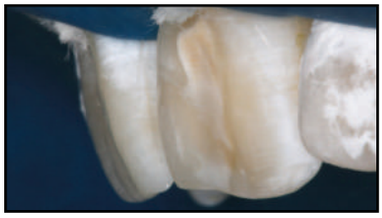
5.

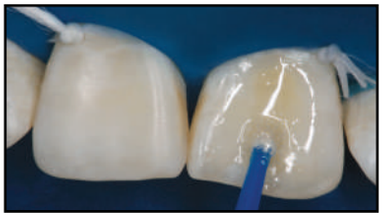
6.

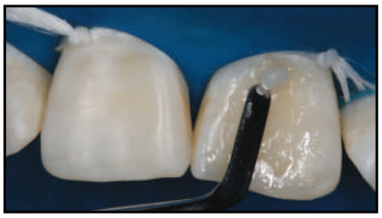
7.

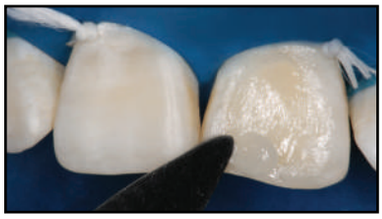
8.

9.

DESCRIÇÃO DO CASO CLÍNICO

Paciente de 16 anos, sexo masculino, portador de retardo mental, apresentou-se à faculdade de odontologia da UFRGS com queixa de manchamento nos incisivos centrais superiores.

Após profilaxia e exame clínico, foram diagnosticadas manchas ocasionadas por fluorose mas também depressões que facilitaram a incorporação de pigmentos (Figs 1 e 2). Devido à localização dessas manchas e perfil do paciente, optou-se por um tratamento mais conservador como a microabrasão. O material selecionado para a microabrasão das manchas foi o WhitenessRM/FGM que é composto por ácido hidroclorídrico e pigmentos à base de carbeto de silício, que irão promover um desgaste seletivo superficial do esmalte ocasionando a remoção das manchas sem grandes perdas (fig.3). Após a aplicação do produto por 12 segundos com taças de borracha em toda a superfície das manchas, o mesmo era lavado abundantemente. O mesmo protocolo de aplicação foi repetido por mais 11 vezes onde se percebeu a remoção das manchas e necessidade da restauração das depressões com restaurações de

resina composta (Figs. 4 e 5). Após a aplicação do sistema adesivo fotopolimerizável Ambar/FGM (fig. 6), foi aplicada uma camada de resina opaca (A1D) Opallis/FGM para mascarar o a influência do fundo (fig.7), seguida de uma resina translúcida para esmalte A1E (Opallis/FGM) (fig.8).

Percebe-se o resultado bem favorável antes do polimento (fig. 9) e após, com discos de acabamento e de feltro Diamond Pro/FGM (figs. 10 e 11).

Comparação da situação inicial e final (figs. 12 e 13).

10.

11.

12.

13.

É possível concluir que a associação de técnicas mostrou-se eficaz na remoção de manchas permitindo um desgaste menor da superfície do esmalte se comparado às pontas diamantadas, com possibilidade restauradora através de uma técnica simples e de fácil execução com apenas duas diferentes opacidades de resina composta.

REFERENCIAS BIBLIOGRAFICAS

1. CHANDRA, S.; CHAWLA, T. N. Clinical evaluation of the sandpaper disk method for removing fluorosis stains from teeth. J Am Dent Assoc, v. 90, n. 6, p. 1273-1276, 1975.
2. CONCEIÇÃO, E.N. Restauracões Estéticas: compósitos, cerâmicas e implantes. Ed. ArtMed, Porto Alegre, 2005.
3. CROLL, T. P. Enamel microabrasion: the technique. Quintessence Int, v. 20, n. 6, p. 395-400, 1989.
4. CROLL, T. P. Enamel microabrasion followed by dental bleaching: case reports. Quintessence Int, v. 23, n. 5, p. 317-321, 1992a.
5. CROLL, T. P. Technique mixte de blanchiment. Clinic/Odontol, v. 13, n. 4, p. 249-253, 1992b.
6. CROLL, T. P.; CAVANAUGH, R. R. Enamel color modification by controlled hydrochloric acid-pumice abrasion: II Further examples. Quintessence Int, v. 17, n. 3, p. 157-164, 1986.
7. CROLL, T. P.; SEGURA, A.; DONLY, K. J. Enamel microabrasion: new considerations in 1993. Pract Periodontics Aesthet Dent, v. 5, n. 8, p. 19-28, 1993.
8. CVITKO, E.; SWIFT Jr., E. J.; DENEHY, G. E. Improved esthetics with combined bleaching technique: a case report. Quintessence Int, v. 23, n. 4, p. 91-93, 1992.
9. DONLY, K. J.; O'NEIL, M.; DROLL, T. P. Enamel microabrasion: a microscopic evaluation of the "abrosion effect". Quintessence Int, v. 23, n. 3, p. 175-179, 1992.
10. KENDELL, R. L. Hydrochloric acid removal of brown fluorosis stains: clinical acid scanning electron micrographic observations. Quintessence Int, v. 20, n. 11, p. 837-839, 1989.
11. KILLIAN, C. H.; CROLL, T. P. Enamel microabrasion to improve enamel surface texture. J Esthet Dent, v. 2, n. 5, p. 125-128, 1990.
12. MATOS,A.B.;TURBINO,M.L.;MATSON, E. Efeito das técnicas de microabrasão no esmalte: estudo em microscopia eletrônica de varredura. Rev Odontol Univ São Paulo, v. 12, n. 2, p. 105-111 , abr./jun. 1998.
13. McCLOSKEY, R. J. A technique for removal of fluorosis stains. J Am Dent Assoc, v. 109, n. 7, p. 63-64, 1984.

whiteness

Nº1

CLAREAMENTO DENTAL

DETALHES QUE FAZEM A DIFERENÇA

Design | Praticidade | Eficácia | Satisfação

whitenessperfect

NOVA EMBALAGEM

ESTOJO **EXCLUSIVO**

FGM

whitenessperfect

O número 1 em clareamento dental caseiro à base de Peróxido de Carbamida. Disponível na forma de Kit, Mini Kit e Bulk com seringas avulsas, em 3 concentrações para satisfazer a todas as situações.

10% 16% 22%

* a apresentação mini kit está disponível somente nas concentrações 10% e 16%.

Ofereça aos seus pacientes a perfeição, indique Whiteness Perfect.

0800 644 6100 | www.fgm.ind.br

Você merece. FGM

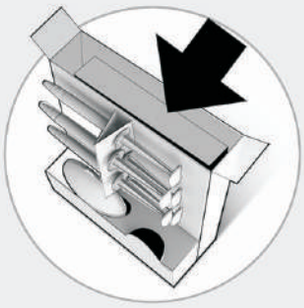

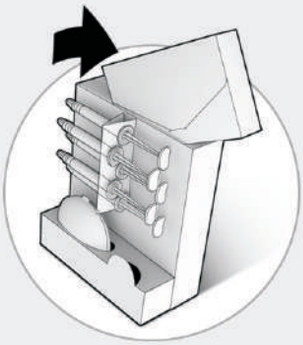

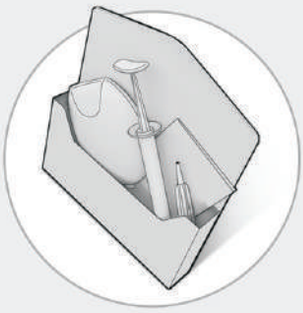

"A perfeição é feita de pequenos detalhes."

Michelangelo

Além da responsabilidade de colocarmos em suas mãos um produto de excelência com o objetivo de valorizar o seu trabalho, pensamos também no momento da entrega do clareador dental para o seu paciente.

whitenessperfect

NOVA EMBALAGEM

ESTOJO **EXCLUSIVO**

FGM segue na conquista de novos mercados

A FGM continuamente se empenha em oferecer soluções inovadoras por todo o mundo. Prova deste esforço são os resultados colhidos ao longo da trajetória da empresa desde 2006, quando se iniciou a comercialização no mercado externo.

O primeiro semestre de 2011 finalizou com uma média de 10% de crescimento em alcance de outros países, sendo que a meta anual é de 22%. Hoje, com esses números a expansão da marca FGM já percorre 50 países.

"A FGM tem evoluído com a participação ativa nestes mercados, por meio de eventos específicos e de um relacionamento mais próximo com cada cliente. Estes trabalhos são essenciais, porém o que fortalece nosso estabelecimento nos países é a qualidade que os nossos produtos oferecem." Comenta Alexandre Hashimoto - Gerente de Exportação na América Latina, Espanha e Portugal.

"Outro diferencial competitivo da FGM é o poder de oferecer soluções customizadas para os nossos clientes. Nossos produtos estão sendo reconhecidos mundialmente devido a esta capacidade de adaptação frente às diversas realidades dos países onde atuamos. Somente através desta proximidade é possível gerarmos negócios cada vez mais sustentáveis. Nossa presença em países do Leste Europeu e Sudoeste Asiático está cada vez maior justamente devido a esta flexibilidade. São mercados em franca expansão e com excelentes oportunidades de negócios." Complementa Diego Estivam que é o Gerente de Exportação na Europa, África, Ásia, Oceania e Oriente Médio.

O estreito relacionamento com os distribuidores é considerado um fator fundamental e vem sendo aplicado estrategicamente em cada um dos países, atributo que se traduz na satisfação de nossos clientes.

"A parceria entre a FGM e a Euroconexão iniciada em 2006, caracteriza-se pela transparência e coincidência de valores, e tem-se vindo a aprofundar e consolidar ao longo dos anos.

O trabalho conjunto tem permitido ao longo do tempo, desmistificar as dúvidas relativas quanto à qualidade dos produtos brasileiros, bem como a possibilidade de disponibilizar ao mercado produtos de excelência a preços extremamente competitivos. Os produtos e a FGM detêm todas as qualidades e características para serem reconhecidos em qualquer mercado, nomeadamente no mercado europeu. Em Portugal, o fruto do trabalho conjunto já desenvolvido, reflete-se no crescimento marcado da quota de mercado e do número de consumidores. Transparência, seriedade, dedicação, partilha, amizade e muito trabalho são a receita desta Parceria de Sucesso."

Filipe Matos da Fonseca - Euroconexão Medical, Portugal

"À FGM,

Usamos produtos FGM há mais de 5 anos. Amamos a bela apresentação de seus produtos, e o mais importante para nós, sua qualidade e resultados clínicos.

FGM nos oferece ótimos resultados em clareamento dental e resinas para restauração. Os produtos são de excelente qualidade por um preço acessível. Tudo isso faz da FGM a empresa com produtos líderes em nossa clínica."

Dr. Bert Richter – Makro-Med Medical Products, Alemanha.

"Para IMFOHSA Guatemala, tem sido um grande sucesso representar nos últimos anos, uma empresa tão prestigiosa como é a FGM. O crescimento que temos alcançado tem sido muito importante, assim como participação cada vez maior no mercado de clareamento dental.

Agradecemos a FGM pelo grande apoio firmado com a IMFOHSA, e esperamos poder seguir con esta relação de trabalho e também de amizade por muitos anos."

Christian Bruns – IMFOHSA Dental Center, Guatemala.

HIPERSENSIBILIDADE DENTAL?
ESTE PROBLEMA TEM CURA.

90% de satisfação dos pacientes

88% de diminuição da dor de pacientes com sensibilidade severa

99% de conforto por mais de um ano

CONFIRA A SEGUIR

Você merece. FGM

Linda Wang*
Ana Carolina Magalhães**
Marcela Pagani Calabria*
Luciana Fávaro Francisconi*
Luciana Mascarenhas Dantas*
Diana Ferreira Gadelha de Araújo*
Marília Afonso Rabelo Buzalaf**
José Carlos Pereira*

Análise clínica da redução de hiperestesia dentinária cervical pela pasta Desensibilize Nano P: Resultados preliminares

* Departamento de Dentística, Endodontia e Materiais Odontológicos da Faculdade de Odontologia de Bauru, Universidade de São Paulo, Bauru, SP, Brasil

** Departamento de Ciências Biológicas da Faculdade de Odontologia de Bauru, Universidade de São Paulo, Bauru, SP, Brasil

INTRODUÇÃO

A hiperestesia dentinária (HD), comumente denominada de sensibilidade dentária, é originada principalmente pela exposição de dentina radicular e caracterizada por uma sensação dolorosa oriunda de estímulos térmicos, químicos, mecânicos ou osmóticos que não pode ser atribuída à outra patologia como a cárie dentária. Clinicamente, a dor se manifesta de forma aguda, localizada, desenvolvida rapidamente e com curta duração frente ao estímulo (**Bissada, 1994**). HD exibe uma prevalência entre 4 a 73% na população adulta (**Rees & Addy, 2002**) e quando presente por um período prolongado, pode provocar desconforto crônico e desordens emocionais com grande impacto na qualidade de vida dos pacientes (**Porto *et al.*, 2009**).

Várias abordagens terapêuticas têm sido propostas, destacando-se os agentes químicos, tais como cloreto de estrôncio, fluoreto de sódio (**Kishore *et al.*, 2002**), oxalato de potássio e nitrato de potássio (**Gillam *et al.*, 1999**), com o objetivo de selar/obliterar a embocadura dos túbulos dentinários no intuito de reduzir a permeabilidade (**Orchardson & Gillam, 2006; Porto *et al.*, 2009**). No entanto, o efeito destes agentes não é duradouro, não sendo rara a necessidade de reaplicação periódica. (**Porto *et al.*, 2009**).

Neste sentido, a FGM Produtos Odontológicos desenvolveu o Desensibilize Nano P, um produto bioativo à base de hidroxiapatita - HAP (tecnologia inovadora de nanopartículas de fosfato de cálcio) para remineralização e dessensibilização do tecido dentário, com potencial para remineralizar a superfície dentária e promover um selamento de qualidade (formação de película

impermeabilizante) da interface entre a superfície dentária externa e o ambiente bucal. Este processo, minimizaria a desmineralização e limitaria o acesso de estímulos externos à polpa, com redução ou eliminação da perda de substância dentária e da hiperestesia dentinária. As nanopartículas apresentam elevada área superficial facilitando a disponibilidade do produto e a reorganização dos íons cálcio e fosfato na forma de hidroxiapatita. Por ser a bioatividade da estrutura dentária baixa, o uso de nanopartículas seria um grande diferencial nesta aplicação. Este produto viria a somar aos demais recursos remineralizantes e dessensibilizantes atualmente disponíveis.

Pastas com diferentes concentrações de nanopartículas de HAP (1%, 5%, 10% e 15%) têm mostrado serem efetivas quando comparadas a grupo sem tratamento, sendo que a concentração que apresentou melhor efetividade na remineralização do esmalte foi a com 10% de nano-hidroxiapatita **(Huang *et al.*, 2009**). Recentemente Dantas (2011) testou o efeito de produtos como as nanopartículas de HAP, o gel de oxalato de potássio e Pro-Relief (arginina) sobre a permeabilidade dentinária. Todos os produtos reduziram a permeabilidade após tratamento, porém somente o gel de oxalato de potássio conseguiu manter este resultado após ataque ácido (**Dantas, 2011**).

Clinicamente, ainda há pouca evidência e desta forma, o objetivo deste estudo foi avaliar o potencial do Desensibilize Nano P, uma pasta dessensibilizante e remineralizante bioativa baseada na inovadora tecnologia de nanopartículas de fosfato de cálcio destinada à aplicação profissional. Para isto, foi proposta sua comparação nos tempos imediato e a médio prazo a produto de proposta similar, Pro Relief/Pro Alívio profissional e caseiro (Colgate), ao gel de oxalato de potássio a 3% (Sensiactive, Ativus, Brasil, controle positivo) e ao verniz fluoretado (Duraphat). Os dados apresentados neste trabalho se referem aos resultados parciais desta pesquisa.

MATERIAL E MÉTODOS

O projeto foi iniciado sob aprovação do CEP-FOB/USP. Os pacientes foram selecionados seguindo critérios pré-estabelecidos de inclusão (pelo menos 2 dentes pré-molares e molares com hiperestesia superior a 5, exposição radicular sem indicação de cirurgia periodontal e sem

perda de estrutura dentária, ausência de lesão cariosa na área de interesse e inflamação gengival) e de exclusão de saúde bucal e geral (paciente com doenças crônicas, fumantes, usuários de medicamentos e de produtos para o tratamento de hiperestesia nos últimos seis meses).

Os pacientes na faixa etária entre 12 e 80 anos foram selecionados, devendo apresentar o mínimo de dor na faixa de 5, a qual foi avaliada utilizando-se uma escala visual analógica (EVA) variando de 0 a 10 cm (sem dor até dor insuportável) (Figura 1).

Após a seleção, em sessão de tratamento, os pacientes foram novamente submetidos à análise para confirmação das medidas, uma vez que a sensação dolorosa apresenta caráter de subjetividade, que pode ser influenciada pelo momento e condições do paciente. Os pacientes foram divididos de acordo com os tratamentos que foram realizados:

- **Grupo 1 (NP):** 3 aplicações profissionais tópicas de Desensibilize NanoP (nanopartículas de HAP a 20%, 9.000 ppm F na forma de NaF, FGM, Brasil), com um intervalo de 1 semana entre elas, totalizando 3 semanas de aplicação.
- **Grupo 2 (SPR):** 3 aplicações profissionais tópicas de Sensitive Pro Relief (Arginina 8%, Monofluorfostato de sódio 1,10%-1.450 ppm F, carbonato de cálcio, Colgate), com um intervalo de 1 semana entre elas, totalizando 3 semanas de aplicação.
- **Grupo 3 (SPR+C):** mesmo tratamento profissional do grupo 2 mais tratamento caseiro com o uso do dentifrício Sensitive Pro Alívio para higienização bucal, 2x ao dia, após o café da manhã e antes de dormir.
- **Grupo 4 (S) (controle positivo):** 3 aplicações profissionais tópicas do gel dessensibilizante à base de oxalato de potássio a 3%, contendo oxalato de potássio, ácido clorídrico, cloreto de benzalcônio, corante amarelo, carbomer 940 e água. (Sensiactive, Ativus farmacêutica Ltda, Valinhos-SP, Brasil), com intervalos semanais, totalizando 3 aplicações.
- **Grupo 5 (D) (controle positivo):** 3 aplicações tópicas profissionais do verniz fluoretado Duraphat contendo fluoreto a 2,26% (NaF), álcool a 33,1%, resina natural (colofônio, *mastix*, goma-laca), cera, sacarina e flavorizante (Colgate, Brasil), com intervalos semanais, totalizando 3 aplicações.

Para todos os grupos, com exceção do grupo 3 (SPR+C), os pacientes foram instruídos a realizar a higiene bucal com um escova extra-macia (Oral B) e dentifrício fluoretado (Condor) cedidos pelos pesquisadores. Em todas as fases de análise, um único examinador realizou as aferições, sempre utilizando a mesma cadeira odontológica e mesma seringa tríplice com pressão padronizada. Em cada uma das 3 sessões de aplicação dos produtos, as medições da sensação dolorosa foram realizadas no mínimo após 10 minutos de cada tratamento; após 1 semana e após 1 e 3 meses do tratamento. Além da análise da hiperestesia pelo estímulo do ar, a sonda exploratória também foi utilizada como estímulo mecânico para a sensibilidade.

Até o presente momento, 22 pacientes foram envolvidos neste estudo. Devido ao reduzido número amostral obtido, os resultados parciais (de até 3 meses de análise) fornecidos a seguir não foram submetidos à analise estatística (Tabela 1).

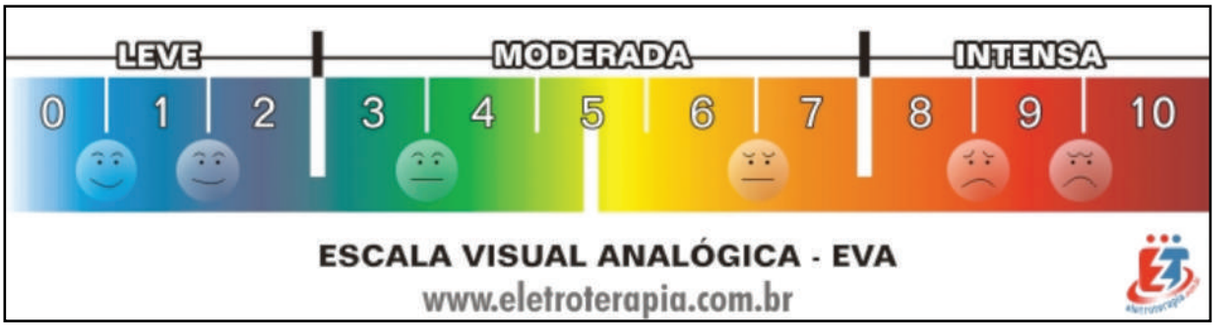

Figura 1. Escala Visual Analógica (EVA) para a avaliação do nível de HD de cada dente.

Tabela 1. Média da porcentagem de redução de hiperestesia dentinária (até 3 meses) da pesquisa (dor estimulada com jato de ar).

	NP	SPR	SPR + C	S	D
Número de pacientes*	3	5	5	4	5
Número de dentes avaliados*	16	20	23	22	19
1a semana de aplicação	45,2	-2,8	0,9	4,6	60,1
2a semana de aplicação	-38,9	-44,5	3,8	-17,5	53,6
3a semana de aplicação	4,0	-40,1	-13,2	17,7	66,1
Após 1 semana de aplicação	20,5	12,3	32,3	40,5	76,6
Após 1 mês de aplicação	37,8	28,6	69,3	39,1	80,0
Após 3 meses de aplicação	96,7	44,6	74,7	34,2	-2,3

Valores positivos se referem à redução e valores negativos ao aumento da hiperestesia dentinaria. NP= Desensibilize NanoP/ SPR= Sensitive Pró relief/ SPR+C= Sensitive Pró relief + uso caseiro/ S= Sensiactive/ D= Duraphat.

RESULTADOS PARCIAIS E DISCUSSÃO

A Tabela 1 mostra a média da porcentagem de redução da hiperestesia dentinária pelos pacientes tratados com os diferentes produtos ao longo dos períodos de acompanhamento.

Essa análise representa a variação de sensibilidade, usando a escala analógica visual, em porcentagem. As análises estimuladas com o jato de ar (estímulo térmico) foram mais consistentes que as apresentadas por sonda (estímulo tátil/ mecânico), que muitas vezes não foi capaz de revelar nenhuma sensibilidade, mas que ao ar, respondiam de forma positiva. Dessa forma, a opção pela análise apenas com jato de ar foi a considerada nesta etapa.

A maioria dos pacientes apresentaram, ao final desse período, uma resposta favorável. As diferenças na evolução dessa melhora (alívio da sensação dolorosa) ainda devem ser relacionadas não apenas ao mecanismo que cada material propõe, mas também à variação da resposta individual de cada participante, que se revelou bastante heterogênea. Todos os materiais utilizados apresentam fundamentalmente como mecanismo de ação a obliteração superficial ou profunda dos túbulos dentinarios (Figura 2). De acordo com Dantas (2011), todos os tratamentos obliteradores avaliados foram capazes de reduzir a permeabilidade dentinária imediata, porém somente o Sensiactive manteve este efeito após desafio ácido (simulando um processo erosivo). Devemos considerar que no estudo laboratorial em questão os produtos foram aplicados sobre a dentina sem smear layer, sem a presença de saliva humana e a película adquirida, as quais poderiam ter importante impacto na reação e estabilização dos precipitados (oxalato de cálcio no caso do gel de oxalato de potássio, de cristais de HAP no caso do Desenzibilize NanoP ou de arginina mais fluoreto fracamente-CaF_2 ou fortemente- FAP aderido no caso da Pro Relief).

O TRATAMENTO COM **DESENSIBILIZE NANOP** REDUZIU EXPRESSIVAMENTE A SENSIBILIDADE DENTINÁRIA IMEDIATA. APÓS 1 MÊS E 3 MESES, O EFEITO DO TRATAMENTO COM O **DESENSIBILIZE NANOP** FOI AINDA MAIS EXPRESSIVO

A Figura 2 ilustra o padrão de deposição de cristais obliteradores do produto Desensibilize NanoP testado por Dantas 2011.

Pelos resultados preliminares obtidos até este momento, é interessante destacar a grande variabilidade na resposta dos pacientes logo após o tratamento. Este resultado é esperado, uma vez que a própria aplicação pode causar um estímulo doloroso e tornar a análise da dor ainda mais subjetiva. O tratamento com Desensibilize NanoP, reduziu expressivamente a sensibilidade dentinária ime-

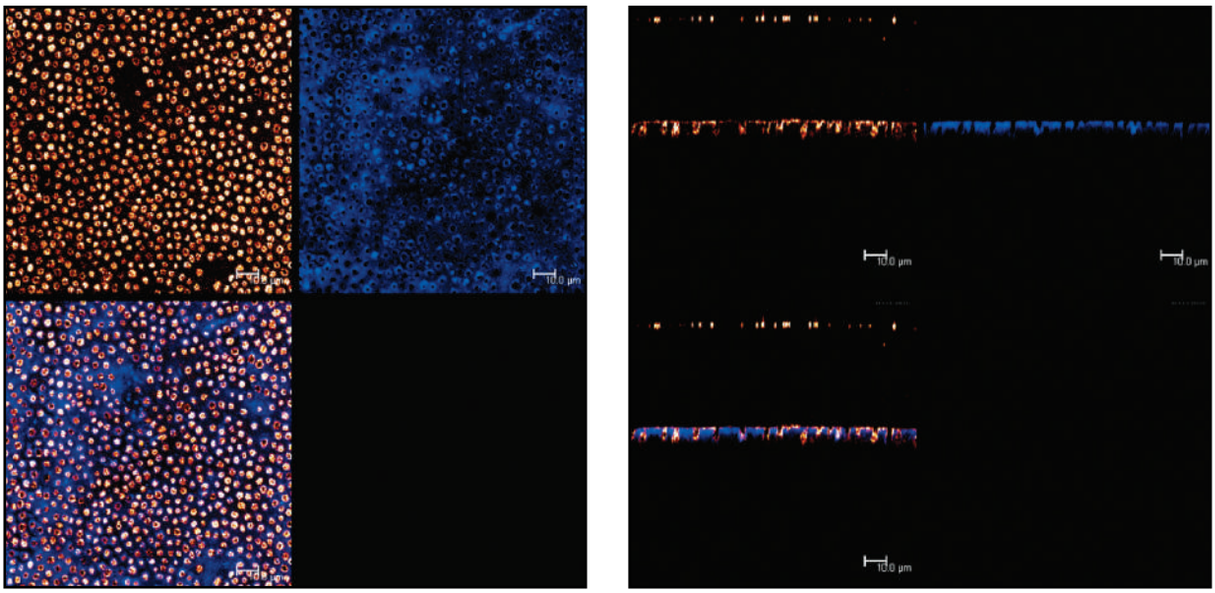

Figura 2. Aspecto por microscopia eletrônica de varredura a laser confocal (por reflexão, fluorescência e sobreposição) da camada de dentina tratada com Desensibilize NanoP,. As imagens revelam evidente grau de deposição de sais obliterando os túbulos dentinários (Dantas, 2011). a- imagem da superfície. b. Imagem obtida longitudinalmente.

diata (até 1 semana) assim como o verniz fluoretado. Após 1 mês e 3 meses, o efeito do tratamento com o Desensibilize NanoP foi ainda mais expressivo, ao passo que o efeito do verniz fluoretado foi reduzido. Nos últimos meses de análise verificamos também uma melhora no efeito dos produtos Pro-Relief e Sensiactive, porém ainda inferiores em relação ao Desensibilize NanoP.

A partir dos dados parciais apresentados, podemos verificar que o Desensibilize NanoP apresenta efeito positivo na redução de hiperestesia dentinária no período avaliado de 3 meses, constituindo-se em uma importante opção de tratamento dessensibilizante.

AGRADECIMENTOS

Ao CNPq pela concessão do auxílio à pesquisa pelo Processo: 471555/2010-0.

REFERÊNCIAS

1. Bissada NF. Symptomatology and clinical features of hypersensitive teeth. Arch Oral Biol. 1994; 39:31-32.
2. Gillam DG, Khan N, Mordan NJ, Barber PM. Scanning electron microscopy (SEM) investigation of selected desensitizing agents in the dentine disc model. Endod Dent traumatol. 1999; 15:198-204.
3. Huang SB, Gao SS, Yu HY. Effect of nano-hydroxyapatite concentration on remineralization of initial enamel lesion in vitro. Biomed Mater 2009; 4: 034104
4. Kishore A, Mehrotra KK, Saimbi CS. Effectiveness of desensitizing agents. J Endod. 2002; 28:34-5.
5. Orchardson R, Gillam DG. Managing dentin hypersensitivity. J Am Dent Assoc. 2006; 137:990-8.
6. Dantas L. Análise quantitativa e qualitativa da condutância hidráulica da dentina após tratamento com diferentes agentes dessensibilizantes. Estudo in vitro. Dissertação de Mestrado. Faculdade de Odontologia de Bauru-USP. 2011; 117p.
7. Porto IC, Andrade AK, Montes MA. Diagnosis and treatment of dentinal hypersensitivity. J Oral Sci. 2009;51:323-32.
8. Rees JS, Addy M. A cross-sectional study of dentine hypersensitivity. J Clin Periodontol. 2002; 29:997-1003.

Você merece. FGM

AGORA QUE VOCÊ CONHECEU MAIS SOBRE O **NANO P**, CHEGOU A HORA DE EXPERIMENTAR.

88% de sucesso

Pesquisas mostram excelentes resultados no tratamento da hipersensibilidade severa*.

Dispensa indicação diária de Cremes dentais para hipersensibilidade

Aplicação em apenas 5 minutos

MAIS INFORMAÇÕES: www.**nanop**.com.br

Odebrecht, C. M. et al. Universidade do Vale de Itajaí – SC, 2010.

Confira o depoimento de quem **testou** e **aprovou!**

"Quando me ofereciam sorvete, eu sempre dizia que não, pois doia muito.
Mas um dia o meu dentista passou o Nano P e depois já tomei um sorvete, e até hoje posso tomar qualquer coisa gelada."
Henrique, 10 anos
Fez tratamento com apenas uma aplicação há mais de 1 ano

"Tinha sérios problemas de recessão gengival, o que ocasionava muita sensibilidade quando comia ou bebia coisas quentes e frias. Após a primeira aplicação do Desensibilize Nano P, consegui sentir a diminuição significativa deste incômodo enorme. Quando terminei o tratamento já não tinha mais nenhuma sensibilidade e permanece até hoje, 2 anos depois. O que posso dizer é que o Nano P é fantástico, rápido, duradouro e resolveu o problema que eu achava não ter solução."
Edalcir Eger, 38 anos

0800 644 6100 | www.fgm.ind.br

"A arte de desenvolver sorrisos"

Muito além de reconstruir estrutura dental e restabelecer a saúde bucal, o trabalho do cirurgião-dentista tem um papel muito importante para o paciente. Muitas vezes um trabalho bem executado impacta na melhoria da auto-estima dos pacientes, o que interfere positivamente na sua vida pessoal e profissional. Um sorriso bonito e saudável é o "cartão de visitas" de uma pessoa. Mais do que uma teoria social, este é um fato comprovado por números. Quem sorri estimula o cérebro a liberar endorfina e serotonina — substâncias responsáveis pela sensação de prazer e felicidade. Essas substâncias proporcionam uma sensação de leveza e bem-estar, além de ativarem o sistema imunológico. Essa imunização colabora com a prevenção de doenças ocasionadas pelo elevado grau de estresse, de acordo com o estudo realizado pelos professores Armindo Freitas-Magalhães e Érico Castro da Universidade de Fernando Pessoa (UFP). Além de proporcionar o bem-estar pessoal, um sorriso pode influenciar positivamente dentro do contexto social, "contagiando" todos os que convivem com aquela pessoa.
A **FGM News** conversou com alguns profissionais para saber dos procedimentos atuais para a conquista de sorrisos mais belos. Siga na sequência da leitura.

***FGM NEWS:* Sabemos que um dos grandes fatores que contribui para a beleza do sorriso é a cor dos dentes. Embora grande parte dos pacientes que procuram tratamentos estéticos demonstra interesse em clareamento dental, muitos têm dúvidas quanto a sua segurança e as formas de combater eventuais efeitos adversos. Como você avalia essas questões?**

PROF. DR. ANDRÉ BRISO: Realmente os procedimentos clareadores de uma forma geral atendem aos anseios dos pacientes e promovem a estética facial de forma rápida e com baixo custo. Para usar conscientemente este recurso da Odontologia Estética, os profissionais devem se atualizar constantemente e adquirir conhecimentos sólidos sobre a segurança deste procedimento.

Clínicos do mundo todo recorrem às diferentes técnicas clareadoras há décadas, e poucos relataram alterações permanentes nos tecidos dentais ou nos aspectos radiográficos de normalidade após a realização do clareamento. Porém, algumas evidências já foram divulgadas sobre os possíveis danos causados em células pulpares diante a adoção de terapias abusivas.

A terapia clareadora é baseada na aplicação tópica de uma substância sobre o esmalte dental e impõe cuidados durante a sua execução. O profissional deve estabelecer tratamentos individualizados, levando em consideração as características de cada paciente, a idade (cronológica e biológica), o grupo dental e avaliar minuciosamente todos os dentes que serão expostos aos peróxidos.

Ainda assim, é comum depararmos com relatos de sensibilidade exacerbada em pacientes que estão recebendo tratamento clareador. Esta ocorrência deve ser valorizada, podendo direcionar o profissional para a eventual interrupção do tratamento ou a adoção de posologias mais amenas. Nestas situações, é conveniente reavaliar

as condições locais quanto à presença de trincas, lesões cariosas, restaurações desadaptadas ou exposições cervicais, e caso existam estas soluções de continuidade com o complexo dentino-pulpar devem ser bloqueadas.

A queixa de hipersensibilidade sem causa aparente pode ser um importante alerta fisiológico da agressão e da necessidade de interrupção do tratamento. Não se sabe ao certo o valor biológico deste sintoma, portanto não há consenso sobre a indicação de uso de medicações tópicas ou sistêmicas que possam mascarar o incômodo do paciente e expô-lo a doses excessivas.

Estes aspectos direcionam o clínico a abandonar protocolos pré-estabelecidos e valorizar técnicas e posologias individualizadas, tornando primordial que empresas idôneas disponibilizem seus produtos em diferentes concentrações e formas de aplicação.

A interpretação correta da sensibilidade ainda poderá oferecer novos parâmetros para a adoção de terapias seguras. A abordagem responsável do clareamento dental é biologicamente necessária, valoriza a atuação do profissional e oferece segurança para os pacientes tornarem-se mais belos.

Prof. Adj. André Luiz Fraga Briso
Dept of Restorative Dentistry
Araçatuba School of Dentistry – UNESP

Em um trabalho publicado pela Revista da Associação Paulista de Cirurgiões Dentistas, vários pacientes que haviam extraído um ou mais dentes, foram entrevistados para saber das consequências psicológicas destas extrações. Os pesquisadores ouviram frases como: "quando a gente sorri, os dentes vão na frente", "os dentes completam a personalidade", "ninguém quer beijar um desdentado", "sem meus dentes, eu me sentia um zero, não era capaz de nada", "fiquei diferente". Era como se fosse outra pessoa, uma pessoa muito pior, amputada, incompleta, incapaz", "quase morria de vergonha, não queria que ninguém me visse. Nem eu queria me olhar, vivia fugindo do espelho para não ver aquele estrago". Um dos dentistas que participou da pesquisa fez o seguinte relato: "ficar sem os dentes parece levar a comportamentos infantis. O paciente fica desamparado, silencioso, tenso e até imóvel; toda a sua expressão parece pedir desculpas por não ter dentes. Quando a prótese é colocada, o paciente readquire a confiança, parece renascer".

***FGM NEWS:* Muito se fala das tendências da Implantodontia, onde ainda se tem discussões de sistemas diferenciados e inovadores. Quais são as reais necessidades encontradas hoje para esta área?**

ADALBERTO LIPPMANN: É fato que a Implantodontia dispõe atualmente de sistemas e técnicas que possibilitam ao profissional atuar com mais segurança e eficácia. Hoje este ramo da Odontologia integra diferentes áreas do conhecimento em busca do constante aprimoramento. Por exemplo, a Engenharia traz os princípios fundamentais da física para melhorar cada vez mais a geometria dos implantes e todo seu sistema de instalação. A Química atua diretamente na interação do implante com o substrato ósseo, otimizando processos em tratamentos de superfície. Em se tratando de técnicas, frequentemente nos deparamos com adaptações da área médica, principalmente da ortopedia, trazendo abordagens modernas para enxertia e fixações ósseas. Enfim, esta multidisciplinaridade é uma constante na nossa profissão e sem dúvida só nos traz bons frutos.

Contudo, como em qualquer ciência jovem e em constante evolução, podemos encontrar algumas carências. Existem aspectos que estão sendo abordados cada vez mais intensamente em encontros científicos, como as

reais possibilidades do uso de implantes de carga imediata, as vantagens de novos tipos de encaixes protéticos, novas técnicas de enxertia de tecidos duros e moles para suprir necessidades estéticas e funcionais e a elucidação da etiologia de "efeitos colaterais indesejados" como a saucerização. Outra carência significativa é a falta de uma ferramenta de fato acessível que possibilite trazer os cuidados do planejamento cirúrgico prévio para o momento da cirurgia de forma simples e eficaz. Soluções protéticas mais resumidas e consistentes também tendem a ser o alvo dos profissionais que buscam cada vez mais por simplificação e praticidade em seu cotidiano.

A implantodontia é uma área da Odontologia de extrema importância, e o seu impacto positivo na melhoria da qualidade de vida da população é inegável. A obtenção de processos cada vez mais seguros, simples e menos invasivos desperta continuamente o interesse de profissionais ligados a área, e a evolução tecnológica deverá acompanhar estas necessidades.

Adalberto Lippmann
Especialista em Periodontia – THUM Instituto de Pós-graduação e Biopesquisas (Joinville, SC)

***FGM NEWS:* Na área da Ortodontia, há exigências do paciente em relação à estética após a remoção do aparelho ortodôntico. Quais os recursos que a ortodontia oferece para atender essa demanda?**

PROF. DR. LUÍS H. FISCHER: O profissional é quem faz a diferença, deve ser minucioso nos detalhes e buscar uma finalização excelente. Paralelamente ao objetivo de uma oclusão ideal o ortodontista deve ser criterioso na remoção dos braquetes e dos resíduos de resina usando uma técnica que não provoque ranhuras irreversíveis sobre o esmalte, as superfícies dentais devem estar lisas e brilhantes como antes do tratamento. Quando houver manchas ao redor do braquete decorrentes de uma escovação deficiente, a micro-abrasão é um procedimento simples e eficiente. Para finalizar, um clareamento dental para alcançar um sorriso ainda mais bonito.

***FGM NEWS:* Qual a contribuição da Odontologia adesiva na área da Ortodontia?**

PROF. DR. LUÍS H. FISCHER: A Odontologia Adesiva permitiu a colagem de acessórios diretamente sobre o esmalte, que até então eram fixados por meio de bandas cimentadas em todos os dentes. A evolução dos adesivos resultou em benefícios como a adesão ideal ao esmalte para suportar as forças ortodônticas e permitir a remoção do braquete sem causar prejuízo à superfície dental e prevenção de cárie com a incorporação de flúor. Além disso o surgimento dos adesivos fotopolimerizáveis e a redução de passos da técnica de colagem resultaram em maior conforto para o ortodontista e seu paciente.

Luís Henrique Fischer
Especialista em Ortodontia-Universidade Cidade de São Paulo (UNICID)
Mestre em Ortodontia-Universidade Cidade de São Paulo (UNICID)
Professor do Curso de Especialização em Ortodontia da Associação Catarinense de Pós-graduados e Pós graduandos em Odontologia (ACPPO)

***FGM NEWS:* Diversos fabricantes e pesquisadores nacionais têm trabalhado fortemente no aprimoramento da Odontologia Adesiva. Na sua opinião, como o Brasil se apresenta considerando o cenário mundial em termos de tecnologia e aprimoramento científico?**

PROFA. DRA. ANDRÉA CONCEIÇÃO: Vivemos um momento muito especial para a Odontologia Mundial e principalmente Brasileira. Todo o aprimoramento das indústrias em relação aos materiais adesivos e estéticos e a adequação das técnicas restauradoras nos permite preservar ao máximo a estrutura dental atuando com o conceito muito atual da odontologia estética minimamente invasiva. A Odontologia Brasileira passou a ser referência em todo o mundo graças à capacidade artística e inovadora dos nossos profissionais e aos excelentes e originais materiais que estamos produzindo pelas indústrias nacionais e que estão sendo muito bem aceitos em vários países dos diferentes continentes. Acredito ser a nossa Odontologia considerada uma das primeiras do ranking mundial rompendo todas as barreiras do preconceito quando se pensa em técnica e tecnologia.

Profa. Dra. Andréa Brito Conceição
Profa. Adjunta da Faculdade de Odontologia- UFRGS
Depto.Odontologia Conservadora/ Dentística
51-33085202/33819165

***FGM NEWS:* De acordo com as práticas odontológicas, atualmente há uma tendência em conciliarmos a estética com a funcionalidade. Do seu ponto de vista, qual a tendência de utilização de pinos de fibra de vidro na atualidade?**

LEONARDO MUNIZ: Quando lançados, os pinos de fibra tiveram grande aceitação devido às suas características estéticas e biomecânicas, sendo muito mais favoráveis que os núcleos metálicos fundidos. Contudo, falhas como deslocamentos dos pinos e perfurações radiculares na fase de preparo foram observadas, restringindo um pouco a sua utilização, especialmente na prótese. Este fato estava relacionado à forma inadequada dos primeiros sistemas de pinos de fibra que eram cilíndricos ou com conicidade insuficiente para o bom preenchimento do canal radicular, implicando na necessidade de grande quantidade de cimento resinoso ou em grande desgaste apical para melhorar o seu preenchimento cervical.

Considerando a necessidade de reduzir o volume necessário de cimento resinoso em função da sua baixa resistência coesiva e alta contração de polimerização, além da dificuldade adesiva no interior do canal radicular, foram lançados pinos com dupla conicidade e, mais recentemente, um novo *design* de pino com dupla conicidade reforçado (White Post DCE), o que gerou uma nova perspectiva para os pinos de fibra.

Na verdade, os pinos com dupla conicidade reforçados não substituem os demais pinos cônicos, mas aumentam as probabilidades de serem selecionados pinos mais compatíveis com os diferentes diâmetros e formatos dos canais radiculares, favorecendo a preservação de dentina e uma retenção friccional adicional, como ocorre com os núcleos metálicos fundidos. A prótese vem reconhecendo esta evolução e possibilidade clinica dos pinos de fibra e, com o advento dos implantes e a tendência de individualização das reconstruções dentais, os pinos de fibra são cada vez mais indicados, mesmo em situações mais desafiadoras. Outro fator que vem contribuindo para a utilização dos pinos de fibra, é a participação mais ativa do endodontista no processo de reconstrução do dente tratado endodonticamente. Esta aceitação se dá principalmente, devido à redução dos diâmetros apicais com os novos *designs* dos pinos de fibra.

Dr. Leonardo Muniz
Mestre em Clínica Odontológica – FOUFBA
Professor de Dentística e Clínica Integrada na EBMSP
Especialista em Endodontia – FOUFBA
Autor do Livro "Reabilitação Estética em Dentes tratados Endodonticamente. Pinos de Fibra e Possibilidades Clínicas Conservadoras"

A perfeição que
vem da natureza.

Você merece. FGM

A qualidade que
vem da tecnologia.

Opallis

Opallis é

Clinical kit
A nova apresentação da Resina Opallis. Seu desenvolvimento baseou-se em pesquisas com profissionais de várias regiões do Brasil, que aprovaram, utilizam e indicam Opallis para resultados inigualáveis.

Kit Básico
6 seringas nas cores:
EA2, EA3, EA3.5,
DA2, DA3 e T-Neutral.

Alto poder de polimento | Excelente estabilidade de cor | Translucidez | Opalescência | Fluorescência

Opallis é uma resina composta para dentes anteriores e posteriores que chegou para mudar seu conceito de restaurações perfeitas. A alta tecnologia empregada nos mais rigorosos controles óticos, mecânicos e físicos asseguram a opalescência, fluorescência e brilho semelhantes ao tecido dental, tornando Opallis inigualável.

0800 644 6100 | www.fgm.ind.br

Você merece. FGM

inigualável

Refil
Seringa com 4 g para cores de maior uso e 2 g para cores especiais.

Opallis Flow
Seringas com 2 g nas cores: A1, A2, A3 (Universal), T (Transparente), Extraopacas, (OP, AO.5, BO.5 e OA3.5).

Opallis

Opallis: resina composta micro-híbrida para restauração direta, desenvolvida sob exigente controle de qualidade e alta tecnologia. O compósito privilegia fácil manipulação e excelente capacidade de escultura, alto brilho e capacidade de polimento. **Opallis Odontopediatria**: possui cores que permitem reproduzir com perfeição os tecidos dentais opacos e mais claros. **Opallis Flow**: resina de média viscosidade, perfeita para restauração de preparos pouco invasivos, preenchimento de cavidades irregulares ou regiões de difícil acesso.

Edson Araujo

Especialista, mestre e doutor em dentística restauradora;

Professor adjunto da disciplina de clínica integrada da Universidade Federal de Santa Catarina

Jorge Perdigão

DMD, MS, PhD

Professor Titular, Divisão de Dentística, Universidade de Minnesota, Minneapolis, EUA

Tratamento estético conservador com restaurações adesivas

A perda de tecido dental pode ser atribuída a diversas causas, entre elas a doença cárie, a abrasão, corrosão, abfração e as fraturas traumáticas. Um correto diagnóstico da etiologia é essencial para a realização de um tratamento adequado. As fraturas podem atingir um ou vários elementos dentais, podendo apresentar as mais variadas formas e extensões. Para o tratamento desses tipos de lesões em dentes anteriores, atualmente dispomos, basicamente, de dois materiais e técnicas restauradoras, as cerâmicas e os compósitos, cada qual apresentando suas indicações, contra-indicações, vantagens e desvantagens, o que vai depender do tipo e da extensão da fratura. Desta forma, a decisão por se utilizar cerâmica ou compósito para esse tipo de tratamento deve ser realizada com critérios. Hoje, a adesão ao substrato dental é um dos fundamentos da odontologia restauradora, o que muitas vezes torna possível a realização de restaurações sem nenhum tipo de preparo ou com preparos minimamente invasivos. Essa mudança de conceito de uma odontologia invasiva para uma odontologia menos invasiva, que preserva e protege tecido dental sadio, certamente se deve muito à adesão ou aos sistemas adesivos atualmente disponíveis no mercado. Aliado a esse fato, podemos constatar também a evolução das propriedades ópticas dos materiais restauradores, que também favorece a execução de preparos minimamente invasivos, ou, em alguns casos, inexistentes. O caso clínico a ser demonstrado consiste em um tratamento restaurador com resina composta de um incisivo central superior direito fraturado, que já apresentava uma restauração, porém com deficiência morfológica e cromática. Uma etapa interessante a ser ressaltada neste tratamento, se refere ao preparo cavitário, que consistiu apenas na remoção da restauração deficiente, de modo a preservar uma maior quantidade de tecido dental sadio.

AGRADECIMENTO

Agradecemos a colaboração da colega Ana Sezinando na preparação de amostras para MEV.

1.

2.

3.

4.

5.

1-5. Por diferentes ângulos e aumentos, aspecto inicial do paciente. Observe o aspecto antiestético do dente 11 devido a presença de uma restauração incisal com deficiência cromática (monocromática) e morfológica (menor comprimento).

6.

7.

8.

9.

10.

11.


12.

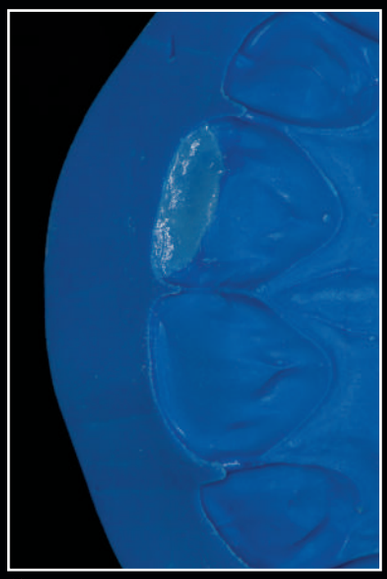
13.

14.

15.

6. Vista frontal da matriz de silicone confeccionada sobre o modelo de gesso após o enceramento do dente 11.
7. Vista frontal da guia de silicone devidamente posicionada, previamente a remoção da restauração deficiente. Observe o aumento incisal planejado para o tratamento restaurador a ser realizado.
8. Visão frontal durante a remoção da restaureção com uma lâmina de bisturi n°12 (Feather).
9. Aspecto frontal durante a aplicação de um jato de óxido de alumínio para a remoção final de compósito e adesivo. Observe a devida proteção do tecido gengival e dos dentes adjacentes com Topdam (FGM) e fita teflon especial, respectivamente.
10-11. Vista frontal após a remoção da restauração e durante a prova da guia de silicone, respectivamente.
12-13. Fotografias seqüenciais durante a inserção do esmalte palatal artificial (T-Neutral, Opallis) na guia de silicone.
14. Visão frontal durante o condicionamento ácido (condac 37, FGM) do esmalte e dentina durante 20 segundos.
15. Aspecto frontal durante a aplicação do sistema adesivo (Ambar, FGM).



16.



17.

18.

19.

20.

21.

22.

23.

24.

25.


26.



27.

16. Microfotografia de SEM da interface entre dentina e resina composta utilizando a adesivo Âmbar. H - camada híbrida; D - Dentina; T - Resin tag. A preparação das amostras para microscópio eletrônico de varredura foi feita com 6N de HCl durante 30 segundos, seguido de 10 minutos em 2,5% NaOCl para desproteinizar os tecidos duros do dente. Ampliação = 5.000X.
17. Microfotografia de SEM da interface entre esmalte e resina composta utilizando a adesivo Âmbar. E- esmalte; H - camada híbrida do esmalte, a qual corresponde aos cristalitos de esmalte que foram totalmente envolvidos pelo adesivo Âmbar, e, por esse fato, resistiram à descalcificação pelo HCl. Ampliação = 1.000X.
18. Guia de silicone/esmalte palatal artificial devidamente posicionados para a restauração do dente 11.
19. Vista frontal durante a fotopolimerização do esmalte palatal.
20-21. Seqüência fotográfica durante e após a inserção do halo opaco (DA2, Opallis) na borda incisal. Observe a maior espessura do halo na região central da borda.
22. Visão frontal durante a reconstrução da dentina artificial (DA2, Opallis) com o auxílio de uma sonda modificada.
23. Aspecto frontal após a inserção da resina (T-Yellow, Opallis) entre o Halo opaco e os lóbulos dentinários e sobre os lóbulos, para reproduzir os efeitos de opalescência e a contra-opalescência, respectivamente.
24. Vista frontal durante a inserção do incremento (A1E, Opallis) para a reconstrução do esmalte vestibular.
25. Tomada fotográfica durante o alisamento do esmalte vestibular artificial por meio de um pincel especial.
26. Vista frontal durante a fotopolimerização final da restauração.
27. Microfotografia de SEM da resina composta Opallis, evidenciando as partículas inorgânicas após separação da matriz de resina em ultra-centrifugadora. Ampliação = 10.000X.

29.

30.

31.

32.

33.

34.

35.

28. Disco de lixa (Diamond Pro, FGM) devidamente posicionado durante o acabamento inicial da restauração.

29-30. Pontas diamantadas extra-finas com formatos especiais para a execução dos sulcos verticais vestibulares e remoção dos excessos da restauração por palatal, respectivamente.

31-32. Fotografias seqüenciais durante o acabamento dos sulcos vestibulares e da concavidade palatina com borracha abrasiva de baixa granulação, respectivamente.

33. Aspecto frontal após o acabamento da restauração.

34. Vista frontal durante o polimento final da restauração co o auxílio de pasta de polimento (Diamond Excell, FGM) e disco de feltro (Diamond Flex, FGM).

35.

36.

37.

35-37. Por diferentes ângulos, aspecto final do tratamento restaurador. Observe a reprodução das sutilezas cromáticas e morfológicas e a naturalidade obtida.

Você merece. FGM

Escala de cores Opallis

Produzida com a **própria resina.**

Fidelidade em todos os sentidos

A escala de cores Opallis é produzida com a própria resina, portanto com as mesmas propriedades óticas fazendo com que o processo de seleção de cor seja mais fiel.

Fidelidade na seleção de cores: escala produzida com a própria resina composta Opallis.

As peças da escala podem ser sobrepostas criando um “degradé” que simula as possíveis nuances da cor.

A escala permite combinar as 35 cores de Opallis distribuídas em esmalte, dentina, cores de efeito, translúcida e extra-opacas.

Possibilita simular a combinação de cores para alcançar os tons necessários.

Fácil identificação das cores. A identificação da combinação realizada pode ser obtida através da leitura da identificação nas hastes de cada peça.

Terço Incisal possibilita visualizar a translucidez e opalescência no dente.

0800 644 6100 | www.fgm.ind.br

Maciel Jr

Especialista em Dentística Restauradora pela FOB/USP e mestre em Dentística Restauradora pela UNESP/Araraquara

macieljuniorpg@yahoo.com.br

Transformação de laterais conóides após tratamento ortodôntico

Sabendo da necessidade da realização da transformação dos laterais conóides desta paciente e após um tratamento ortodôntico planejado, foi propositalmente deixado um espaço proximal mesial e distal. Desta maneira tornou-se fácil a execução das restaurações proporcionando um resultado harmônico e agradável. Neste caso clínico podemos ver a realização da transformação de laterais conóides sem a execução de enceramento diagnóstico nem mourão palatino de silicone. Assim podemos executar o procedimento de uma maneira prática e rápida, já que a remoção do aparelho fixo superior e as restaurações foram feitas no mesmo dia. Cerca de 2 meses anteriormente aos procedimentos restauradores foi feita uma gengivectomia entre os dentes 12 e 22. O material de escolha para este caso clínico foi a resina Opallis.

1.

2.

3.

4.

1. Situação clínica inicial do sorriso antes da remoção do aparelho ortodôntico e da gengivectomia de 12-22.
2. Fotografia intra-bucal previamente à gengivectomia.
3. Sorriso após a gengivectomia e remoção do aparelho superior.
4. Situação do sorriso em uma vista mais aproximada.

5.

6.

7.

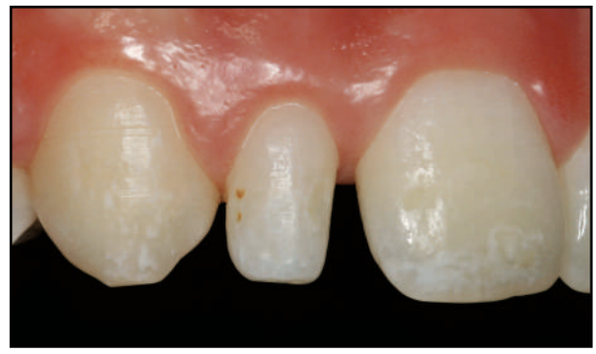
8.

9.

10.

11.

12.

5. Gengivectomia realizada e aparelho removido.
6. Dentes anteriores em plano de fundo negro.
7. Dentes anteriores em plano de fundo negro.
8. Dente 12 em uma vista aproximada.
9. Dente 22 em uma vista aproximada.
10. Demarcação da região em que será realizada ameloplastia.
11. Medição do espaço interproximal do dente 12.
12. Medição do espaço interproximal do dente 22.

13.

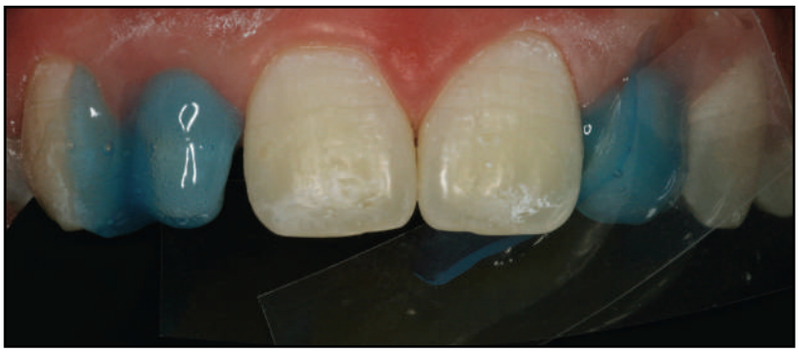

14.

15.

16.

17.

18.

19.

20.

21.

13. Ameloplastia realizada, incluindo o dente 13 também.
14. Condac 37 aplicado.
15. Cavibrush levando o sistema adesivo.
16. Resina Opallis na cor DA2 colocada interproximalmente e ligeiramente sobre a face vestibular da região cervical.
17. Resina Opallis DA1 aplicada na região média e incisal.
18. Resina T Blue aplicada contornando a região incisal entrando na região proximal.
19. Resina OP aplicada contornando a região incisal entrando na região proximal.
20. Resinas de esmalte EA2 e EA1 aplicadas sobre a região vestibular.
21. Resina para controle do valor VH aplicada sobre as resinas EA2 e EA1.

22.

23.

24.

25.

26.

22. Situação prévia ao polimento e após 15 dias do término das restaurações.
23. Demarcação da região em que será refinada a anatomia.
24. Desgastes sendo realizados.
25. Desgastes sendo realizados.
26. Desgastes realizados.

27.

28.

29.

30.

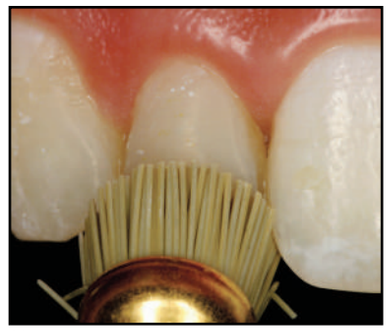
31.

32.

33.

34.

35.

36.

27. Polimento sendo iniciado.
28. Polimento sendo iniciado.
29. Polimento com ponta abrasiva.
30. Polimento com ponta abrasiva.
31. Polimento com escova de carbeto de silício.
32. Polimento com escova de carbeto de silício.
33. Polimento com escova de carbeto de silício.
34. Dente 12 após o acabamento e polimento.
35. Dente 22 após o acabamento e polimento.
36. Situação final imediatamente após o acabamento e polimento.

Issis V. Luque Martínez

Mestrado em Dentística Restauradora Concentração em Materiais Dentários, Universidade Estadual de Ponta Grossa, Brasil



Antonio Setsuo Sakamoto Junior

Mestrado em Dentística Restauradora Concentração em Materiais Dentários, Universidade Estadual de Ponta Grossa, Brasil

Abordagem estética e conservadora com uma técnica adesiva simplificada

INTRODUÇÃO

A odontologia tem mostrado uma acelerada evolução no desenvolvimento de materiais e técnicas que vem mudando o pensamento dos profissionais e pacientes, num sentido crítico sobre a qualidade, rendimento e estética dos novos materiais, ao mesmo tempo em que se faz imprescindível na odontologia de hoje, a comprovação do seu desempenho a través do tempo.

No geral, um dos objetivos das técnicas e dos materiais odontológicos restauradores é a reprodução fiel das características dos dentes naturais, como por exemplo, sua cor e forma, que permitam ao profissional devolver, mediante um processo restaurador (direto ou indireto), as condições de anatomia, contorno, função e estética, que foram perdidas por processos cariosos ou não cariosos. No entanto, caso esta restauração não consiga manter ao longo do tempo as propriedades que lhe foram atribuídas no momento da sua realização, estaremos frente a um fracasso. É por este motivo que a odontologia de vanguarda procura utilizar materiais de qualidade e estabilidade que permitam alcançar a longevidade das restaurações.

Os adesivos dentinários não escapam desta evolução e desenvolvimento, permitindo que hoje em dia contássemos com opções de adesão dentária convencional ou chamado etch and rinse, e de auto-acondicionamentos ou self etch, (diferenciando-se na remoção total da smear layer ou a inclusão desta última na hibridização), segundo a indicação restauradora. Sendo que o convencional tem demonstrado um melhor desempenho que estes últimos (De Munck, 2005), oferecendo assim uma opção confiável e estável para realizar procedimentos adesivos em restaurações estéticas diretas.

RELATO DE CASO

Compareceu para consulta um paciente de 20 anos de idade, sexo masculino, de ocupação estudante, com necessidade de atendimento odontológico integral. Na análise clínica se observou uma condição periodontal aceitável, com um baixo acúmulo de placa e higiene bucal aceitável.

Observaram-se nos achados clínicos uma restauração de amálgama classe I no dente 26, que apresentava fraturas na caixa oclusal (Fig. 1), o que facilitava a retenção de detritos de alimentos e biofilme bacteriano. O paciente referia sensibilidade às mudanças de temperatura e pH neste dente, no exame radiográfico se observou superposição de radiopacidade do material restaurador, o que não permitiu realizar um diagnóstico exato sobre a existência de áreas radiolúcidas que indicassem perda de tecidos duros ou desmineralização.

Considerando os sinais e sintomas, tomou-se a decisão de retirar o amálgama e substituí-lo por um material com propriedades mecânicas e estéticas apropriadas como é o caso do compósito.

Após o procedimento de anestesia infiltrativa com lidocaína 2% foi realizado isolamento absoluto do campo operatório procedendo à retirada do material restaurador com brocas diamantadas em alta rotação sob intensa refrigeração (Fig. 2), tomando-se cuidado de remover somente o amálgama e evitar contatos desnecessários que pudessem causar perdas de tecido dentário.

Posteriormente à remoção do amálgama observaram-se áreas de dentina reacional na mesial da caixa oclusal, e dentina cariada no nível da caixa correspondente ao sulco palatino. A seguir foi eliminado o tecido cariado com broca carbide № 4, e realizou-se a limpeza da cavidade (Fig. 3) para proceder com a restauração da mesma.

1.

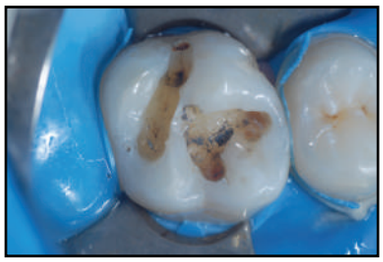
2.

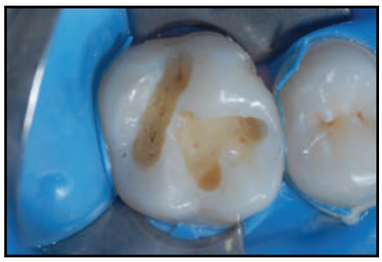
3.

Procedeu-se o condicionamento da cavidade com ácido fosfórico a 37% (Condac 37, FGM) primeiro no esmalte durante 30 s (Fig. 4) e seguidamente em dentina por 15 s (Fig. 5), posteriormente foi lavada durante 1min e seca com bolinhas de algodão estéril para eliminar poças de água da cavidade, deixando uma umidade relativa adequada para a posterior aplicação do sistema adesivo (Reis et al., 2007). Evitou-se o uso de ar diretamente da seringa tríplice para que não ocorresse o ressecamento da dentina, o que provocaria o colapso das fibras colágenas, impedindo uma correta infiltração dos monômeros resinosos do adesivo para a formação da camada híbrida (CARVALHO, 1998). Seguidamente, aplicou-se o sistema adesivo (Ambar FGM), durante 10s de forma ativa a través de uma fricção vigorosa, este processo foi repetido para

4.

5.

6.

7.

se obter duas camadas do sistema adesivo na cavidade (Fig. 6). Após a remoção dos excessos de adesivo, e aplicação de um jato de ar com a seringa tríplice para ajudar na evaporação do solvente (Fig. 7), foi realizada a fotoativação durante 10s (400 mW/cm^2) (Fig. 8).

Para o processo restaurador propriamente dito, foram selecionadas resinas micro híbridas (Opallis, FGM) (Yap et al., 2004), nas cores B1 para dentina, e A1 para esmalte, utilizando-se a técnica incremental (Wincler et al., 1996; Lim et al., 2002), na qual foram introduzidos incrementos de até 2mm, e foto ativados durante 40 s, individualmente (Figs.9, 10 e 11).

Finalizado o processo restaurador, retirou-se o isolamento absoluto para realizar o ajuste oclusal, utilizando papel articular (Fig. 12), solicitando ao

paciente que realizasse os movimentos de abertura e fechamento, lateralidade e protrusiva, evitando-se desta forma deixar interferências ou contatos oclusais prematuros que pudessem gerar incômodos ao paciente, o que impediria alcançar os objetivos principais do procedimento restaurador recém realizado, e devolver a correta função, e oclusão, ao paciente. Finalmente realizou-se o acabamento e polimento da restauração, que constitui um passo fundamental para melhorar a estética, e manutenção desta através do tempo, já que, a rugosidade superficial associada a um acabamento e polimento inadequados pode resultar num aumento do desgaste, menor estabilidade da cor e acumulação de biofilme bacteriano, o que comprometeria o desempenho da restauração (Reis et al., 2003). (Fig. 13).

8.

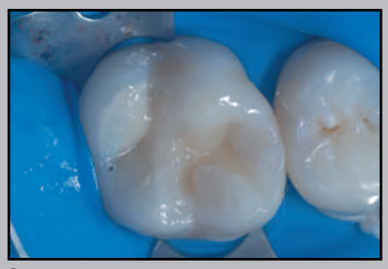
9.

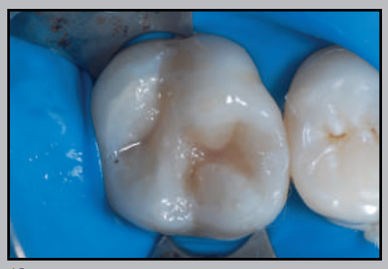
10.

11.

12.

13.

REFERÊNCIAS

1. De Munck J, Vargas M, Iracki J, Van Landuyt K, Poitevin A, Lambrechts P, et al. One-day bonding effectiveness of new self-etch adhesives to bur-cut enamel and dentin. Oper Dent 2005;30:39–49.
2. Craig, R., O' Brien, W., Powers, J. "Materiales Dentales, Propiedades y Manipulación". 6ª Edición. Editorial Mosby, 1996. 294. p 1-75. Cap. I-IV.
3. Reis A, Pellizzaro A, Dal-Bianco K, Gones OM, Patzlaff R, Loguercio AD. Impact of adhesive application to wet and dry dentin on long-term resin- entin bond strengths. Oper Dent. 2007 Jul-Aug; 32(4):380-7.
4. Wincler MM, Katona TR, Paydar NH. Finite element stress analisys of three filling techniques for class V light-cured composite restorations. J Dent Res 1996; 75:1477-1483.
5. Lim BS, Ferracane JL, Sakaguchi RL, Condon JR. Reduction of polymerization contraction stress for dental composites by two step light-ativation. Dent Mater 2002; 18: 436-444.
6. Yap AUJ, Yap SH, Teo CK, Ng JJ. Comparison of surface finish of new aesthetic restorative materials. Oper Dent 2004a; 29:100-104
7. Reis AF, Giannini M, Lovadino JR, Ambrosano GM. Effects of various finishing systems on the surface roughness and staining susceptibility of packable composites resins. Dent Mater 2003; 19:12-18.

Carlos Eduardo Vieira

Mestre e Doutorando em Dentística (FOP/UPE)

Especialista em Dentística(UFPE) e Prótese Dentária(UniABO/PE)

Professor Titular de Dentística FOR/PE

Coordenador do Curso de Especialização em Dentística (UniABO/PE)

Professor de Clínica Integrada FOR/PE

Diretor Científico ABO/PE

Consultor Científico Revista ABO/Nacional

Coordenador do curso de Especialização Dentística ABO/PE

Especialista em Prótese Dentária

Harmonia do sorriso com facetas estéticas diretas

RESUMO

Este trabalho tem como objetivo demonstrar a técnica clínica da confecção de facetas diretas em dentes anteriores. Foi utilizada a resina Opallis nas cores DA1, EA1, OW e E-bleach para restabelecer cor, forma, função e estética ao elemento 11, de paciente do sexo feminino, de 21 anos de idade. Observa-se a técnica da sobreposição de diferentes cores de resina, com diferentes efeitos ópticos relacionados à luminosidade, e uma seqüência de acabamento e polimento. Ao fim do trabalho, obtém-se uma reconstrução harmônica do elemento dentário em relação aos dentes naturais adjacentes.

INTRODUÇÃO

Apesar da técnica bastante utilizada e difundida, as facetas de elevado padrão estético sempre exigem muito do profissional e do material restaurador. A restauração com faceta direta em resina composta é cada vez mais aprimorada, levando em consideração alguns aspectos como o maior e melhor treinamento do profissional, o acesso a mais informações sobre a técnica restauradora e a maior variedade de cores de compósitos. Os materiais acessórios também contribuem com a execução do planejamento. Pontas diamantadas específicas, brocas multilaminadas, discos de lixa e rodas de feltro são fundamentais para realizar o correto contorno, forma e polimento, que agregados à grande qualidade dos materiais, possibilitam a realização de trabalhos bastante naturais.

REVISÃO DA LITERATURA

Os princípios estéticos participam de forma muito importante na Odontologia restauradora e protética. A busca pelos padrões de beleza e perfeição das formas e dimensões tem proporcionado uma supervalorização da aparência de cada pessoa. A beleza é definida como a harmonia da proporção em relações numéricas ou geométricas. (Roufenacht, 1998)

Ao escolher realizar o trabalho com Resinas Compostas, principalmente o paciente sendo jovem e mostrando praticamente todos os acidentes anatômicos do dente, o profissional deve realizar uma leitura das cores a serem utili-

zadas na reconstrução (Miyashita, et al 2008). Este *feeling* no início da seleção de cores em dentes de anatomia detalhada e alguns efeitos ópticos é muito importante para o resultado final do trabalho. (Roufenacht, 2008)

A Relação de forma e cor agradável propicia ao observador a sensibilidade visual e mental, o afloramento do natural e do belo, consciente ou não. (Roufenacht, 1998).

A grande vantagem de trabalhar com resinas compostas é certamente a possibilidade de realizar um procedimento adesivo, com o mínimo desgaste de estrutura dental e excelente retenção (Baratieri, et al 2010). Obter um aspecto natural da restauração, diversas camadas de material com opacidades diferentes devem ser utilizadas na restauração. A estratificação em pequenos incrementos de resina, procuram copiar a anatomia e os aspectos ópticos do dente natural. (VICHI, et al 2007)

Para realizar um trabalho estético, a "leitura" das cores expressa na superfície do elemento dentário deve

1.

2.

3.

4.

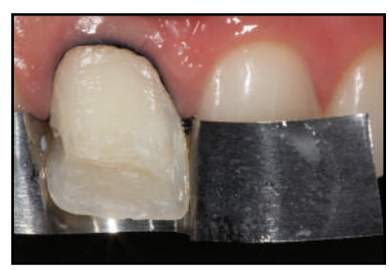
5.

1. Aspecto escurecido do dente 11. Restauração em resina composta bem executada, porém após o clareamento houve diferenciação de cor em relação aos dentes adjacentes.
2. Vista aproximada da restauração do dente 11.
3. Fio afastador para proteger a gengiva na região cervical e evitar que o ácido fosfórico e o adesivo penetrem no sulco gengival.
4. Início do preparo dental eliminando o material restaurador e preparando a superfície.
5. Preparo concluído. Remoção da restauração antiga.

ser apurada. O estudo da anatomia e o treinamento da execução da técnica utilizando várias cores de resinas facilitam o profissional no ato clínico. Faz-se importante conhecer os efeitos ópticos expressos no esmalte, o comportamento do esmalte e dentina sob incidência da luz e o conhecimento das espessuras de esmalte e dentina presente na composição do dente. (Belser, 2002)

A cor do dente é um fenômeno complexo, com variância de vários fatores como luminosidade, translucidez, opacidade, reflexão da luz, brilho e a percepção humana. (CHO; LIM; LEE, 2007)

Recentemente, os vários sistemas de resinas compostas possuem variações de grau de opacidade dos materiais para mimetizar o trabalho restaurador com as estruturas naturais. Nos trabalhos de estética contemporâneos observamos estas variações de cores observando resinas de efeito translúcido em várias tonalidades, resinas de dentina e resinas opacas. Entre elas existe a variação do grau de reflexão e absorção da luz. (VICHI, et al, 2007). O grau de opacidade destes materiais, a espessura dos materiais opacos e translúcidos e a relação de sobreposição entre eles são parâmetros que influenciam no resultado estético final do trabalho.

Utilizando as técnicas adesivas minimamente inva-

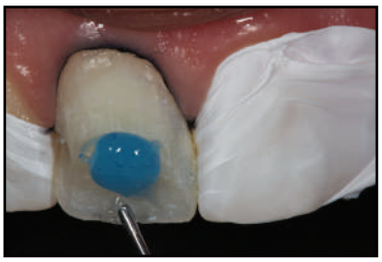
6.

7.

8.

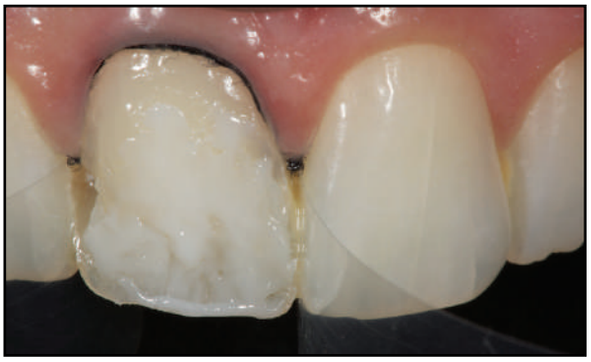
9.

10.

11.

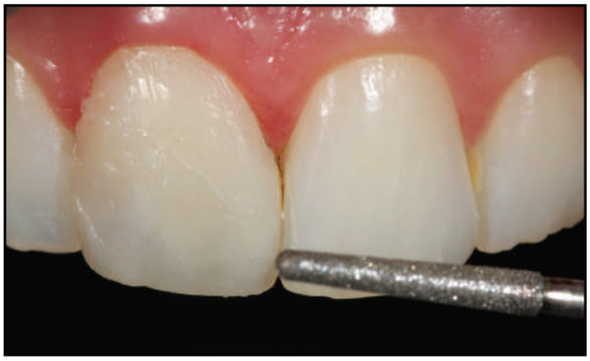
12.

6 e 7. Condicionamento ácido com ácido fosfórico a 37%. Tecido gengival e dentes adjacentes protegidos com fio afastador e fita teflon.
8. Aplicação do sistema adesivo.
9. Inserção da resina Opallis OW para mascaramento do tom mais amarelado do fundo cavitário e caracterizações de mamelos e bordas opacas.
10. Recobrimento parcial e pouco espesso com a resina Opallis DA1 e Opallis E-bleach para caracterizaçãoo similar aos dentes adjacentes.
11. Inserção de pequena camada de resina Opallis EA1, simulando o esmalte superficial.
12. Acabamento com ponta diamantada 4138 F KG Sorensen.

sivas, o preparo deve apresentar o mínimo de desgaste superficial, propiciando a melhor execução possível ao Dentista, e fazendo o material restaurador adaptar de forma natural à superfície de trabalho (BELSER, 2002). Caso o dente anterior esteja com a tonalidade de cor da superfície vestibular diferente dos adjacentes, o preparo total para realizar o recobrimento superficial deverá ser realizado. Porém em situações de contraste parcial de cores, opta-se pelo preparo removendo a pigmentação destoante.

A proteção ao tecido gengival o dos dentes adjacentes é retratada sob vários aspectos. No início a preocupação é a ponta diamantada não tocar a gengiva evitando o trauma, bem como a proteção do dente vizinho ao desgaste. Estas duas preocupações podem ser minimizadas realizado um isolamento destas áreas. Na gengiva, através de fios afastadores (Pro Retract- 0000 FGM); nos dentes ao lado, o posicionamento de tiras de aço no espaço interdental é uma ótima alternativa para isolar e proteger do desgaste. (BARATIERI, 2010)

No momento de explorar as técnicas de adesão, é importante o fio afastador estar em posição, dentro do sulco gengival, isolando a gengiva do ácido fosfórico, evitando que o sistema adesivo extravase para esta região, e desta forma, criar uma barreira no intuito do fluido gengival não umedecer a área tratada quimicamente com ácido e adesivo. No mesmo instante, os dentes vizinhos podem ser protegidos com uma fita de Teflon para evitar o contato dos materiais. (HIRATA, 2010)

Já na etapa restauradora, os materiais devem ser inseridos de acordo com o planejamento prévio. Ao restaurar dentes clareados ou substituir restaurações estéticas pós clareamento, geralmente utilizam-se resinas específicas para tais situações ou resinas com croma 1, tipo A1 ou B1. Além dessas, resinas transparentes e translúcidas são comumente utilizadas para caracterizar opalescência e fluorescência. É possível caracterizar mamelos com uma resina mais opaca. (HIRATA, 2010)

O acabamento deverá proporcionar contorno e forma ao tratamento restaurador. Nos procedimentos estéticos dentais diretos são incorporados pequenos incrementos de resina composta no intuito de minimizar o desgaste por instrumentos rotatórios na fase de conclusão, evitando o calor excessivo pelo atrito na superfície

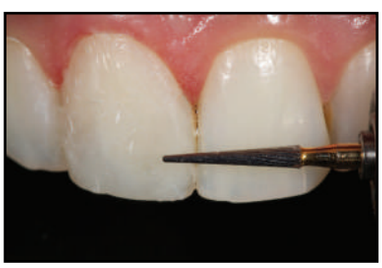
13.

14.

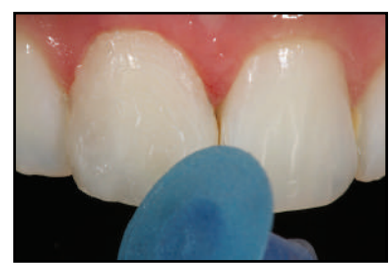
15.

16.

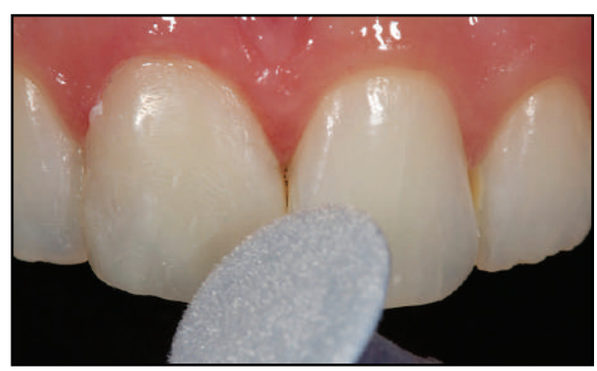
17.

13. Acabamento do com ponta multilaminada 30 Lâminas
14-17. Seqüência de acabamento e polimento com discos de lixa e disco de feltro

do dente. A utilização de pontas diamantadas de granulação fina (4138 F – KG Sorensen) é recomendada para remoção dos excessos evidentes de material na superfície do preparo, delimitando o contorno da restauração. Pontas ou brocas multilaminadas refinam a superfície do material restaurador removendo pequenas lascas, de forma mais regular.

A sequência de discos de lixa é utilizada da granulação mais espessa para a mais fina. O uso de disco de lixa é fundamental para garantir lisura e brilho do material ao término do processo restaurador. Os discos são utilizados com movimentos suaves e sempre todas as granulações são utilizadas. Por fim, o disco de feltro com pasta diamantada é recomendado para polimento do compósito, expondo o brilho do material restaurador. (BARATIERI, 2010).

CONCLUSÃO

Os trabalhos estéticos diretos apresentam várias vantagens, dentre elas a possibilidade do operador manipular as cores do material de acordo com o aspecto clínico imediato. As resinas compostas evoluem constantemente em relação às características ópticas favorecendo mais ainda a utilização da técnica direta. O domínio da técnica e o uso de bons materiais determinam o sucesso final do tratamento.

BIBLIOGRAFIA

BARATIERI, L. N. et al. Odontologia Restauradora - Fundamentos e Técnicas. Ed Santos, 2010.

HIRATA, R. Tips - Dicas em Odontologia Estética. Ed. Artes Médicas, 2010.

MIYASHITA, E. et al. Sistema Cerâmico In-Ceram. In: Odontologia Estética- A arte da perfeição. Ed. Artes Médicas, 2008.

MAGNE, P.; BELSER, U. Bonded Porcelain Restorations in the Anterior Dentition: A Biomimetic Approach. Ed. Quintessence, 2002.

CHO, B.; LIM, Y.; LEE, Y. Comparison of the color of natural teeth measured by a colorimeter and Shade Vision System. Dental Materials, n.23, 1307-1312, 2007.

VICHI, et al. Influence of thickness on color in multi-layering technique. Dental Materials, 2007.

RUFENACHT, C. Princípios da integração Estética. Ed. Quintessence, 2000.

18.

19.

20.

21.

18. Aspecto do brilho final e naturalidade após caracterização pela técnica multicores
19. Observação da incidência de luz sobre o dente. Compatibilidade de absorção e reflexão de luz com os dentes adjacentes.
20-21. Comparação entre o início e o fim do tratamento.

Você merece. FGM

- Preenchimento de cavidades?
- Selante de fóssulas e fissuras?
- Cimentação de facetas e porcelanas?

OPALLIS FLOW

FÁCIL APLICAÇÃO EM CAVIDADES DE DIFÍCIL ACESSO

- **MAIOR TEOR DE CARGA DO MERCADO**
- **BAIXA VISCOSIDADE**
- **CONTRAÇÃO DE POLIMERIZAÇÃO**
- **EXCELENTE ESCOAMENTO**

Disponível nas cores: A1, A2, A3 (Universal), T (Transparente), Extra Opacas (OP, A0.5, B0.5) e OA3.5.

0800 644 6100 | www.fgm.ind.br

Carlos Kose

Especialista em Dentística Restauradora, Mestre e Doutorando em Dentística Restauradora da Universidade Estadual de Ponta Grossa, Professor do Curso de Especialização em Dentística Restauradora da EAP-ABO Ponta Grossa

Alessandro Dourado Loguercio

Especialista e Mestre em Dentística Restauradora (UFPel) e Doutor em Materiais Dentários (FOUSP). Professor Adjunto do Mestrado e Doutorado em Odontologia, Área de concentração em Dentística Restauradora, Universidade Estadual de Ponta Grossa, PR, Brasil

Faceta em resina composta – Relato de caso

A restauração de um único incisivo central superior sempre é um desafio para o clínico, que deverá observar e reproduzir as características de forma, cor e textura do elemento dental vizinho. Isso é especialmente difícil quando, o substrato a ser trabalhado apresenta-se com a cor alterada, sendo imprescindível, nesses casos, a observação da existência de um espaço suficiente para a estratificação das várias camadas de resina composta que mimetizaram perfeitamente as características de forma, função e estética que foram perdidas.

No relato de caso a seguir, um paciente do gênero feminino, 40 anos de idade, desejava melhorar o seu sorriso. Devido ao mau posicionamento dentário, foi sugerida à paciente a execução de tratamento ortodôntico, entretanto ela desejava um tratamento mais rápido e não queria se submeter à ortodontia. A sua principal queixa era o dente 21 que se apresentava escurecido, mais para palatal, e com desgaste da borda incisal. O espaço presente, simplesmente, devido ao mau posicionamento do dente permitiria a realização da restauração sem nenhum desgaste, esta opção foi sugerida e prontamente aceita pela paciente. A resina Opallis foi utilizada de forma estratificada nos 1,5 mm de espaço disponível, o que resultou em um aspecto final com naturalidade.

1.

2.

1. Sorriso inicial. Observe o escurecimento e o posicionamento (palatal) do 21.
2. Vista aproximada do sorriso proporcionando uma melhor observação das características de translucidez e opacidade dos dentes ântero-superiores.

3.

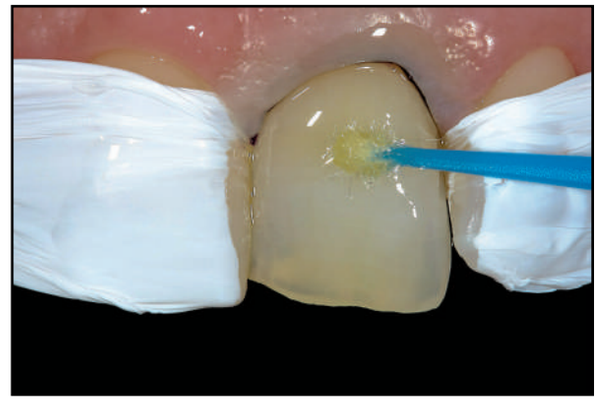

4.

5.

6.

3. Condicionamento ácido (Condac 37%) por 20 segundos.
4. Após lavagem abundante, o adesivo Ambar foi aplicado e fotopolimerizado por 20 segundos.
5. Inicialmente a borda incisal foi restaurada com a resina Opallis EA1. No terço cervical foi utilizada uma fina camada da resina OP, para mascarar o escurecimento mais pronunciado nessa região.
6. Nesta etapa 3 características importantes observadas no outro incisivo foram reproduzidas. A região cervical apresentava um aspecto de maior saturação, para isso a resina DA2 foi utilizada. Os mamelos de dentina tinham a aparência mais esbranquiçada, o que foi reproduzido com a resina D-Bleach, e entre eles uma pequena porção da DA2 foi aplicada, já que o outro incisivo tinha essa pequena área mais saturada.

7.

8.

9.

7. Resultado frontal ao final da restauração. Observe o aspecto mais claro na área dos mamelos e o aspecto de translucidez conseguido com a resina de valor VH (cor utilizada na última camada de resina composta utilizada).
8. Vista lateral onde pode ser observada a composição do dente restaurado com o restante do sorriso (naturalidade) obtido através da correta execução da forma e textura.
9. Vista lateral do sorriso final.

Você merece. FGM

ambar | QUEM USA RECOMENDA

"Ambar Resultou em camada híbrida completamente preenchida pelo adesivo."

Dr. Jorge Perdigão

Tecnologia comprovada

Ambar é um adesivo nanoparticulado para esmalte e dentina, à base de etanol. Pode ser empregado em restaurações definitivas de todas as classes, cimentações adesivas (combinado a cimento resinoso), além de reparos em compósitos e cerâmicas.

Comprovado cientificamente

- É um adesivo de 5ª geração
- É à base de etanol, o que contribui para a sua elevada resistência e longevidade clínica.
- Polimerização eficaz em ambiente úmido através do sistema diferenciado de fotoiniciadores;

Ambar & Opallis É MAIS RESULTADO

100% NANOPARTICULADO

0800 644 6100 | www.fgm.ind.br

FGM incentiva qualidade em pesquisa durante a SBPqO

Dentro de sua política de incentivo a pesquisas, a FGM participou da reunião Anual da Sociedade Brasileira de Pesquisa Odontológica (SBPqO), divisão brasileira da *Internacional Association for Dental Research* (IADR), órgão máximo de pesquisa em Odontologia. Realizado em Águas de Lindóia, no inicio de setembro, o evento se tornou o encontro científico de maior expressão nacional, reunindo pesquisadores de todo o país.

Durante a reunião 4.000 participantes entre eles alunos de graduação, pós-graduação, professores e pesquisadores, entre tantos formadores de opinião, futuros e atuais, da Área Odontológica trocaram experiências e tiveram acesso as mais variadas informações.

"A cada ano estamos aumentando a parceria com a indústria, não apenas com o aporte financeiro à Sociedade, mas também com o patrocínio a prêmios em dinheiro e/ou produtos para os pesquisadores nas diversas categorias. Nesta edição, com o objetivo de aumentar as discussões entre os pesquisadores, retomamos as apresentações orais, um momento importante para o debate e divulgação de novos temas entre os pesquisadores que participaram efetivamente da nossa Reunião. As apresentações orais dentro das noves grandes áreas de excelência foram um sucesso e muito bem recebidas por todos os participantes", afirma Giuseppe A. Romito, presidente da SBPqO.

Para Romito, a parceria com a FGM foi fundamental. "A empresa entendeu nossa proposta, onde a aproximação com os principais atores da ciência odontológica brasileira é indispensável para a consolidação da marca junto a Sociedade Brasileira de Pesquisa Odontológica (SBPqO). O prêmio em dinheiro e mercadorias é importante, mas secundário em relação a possibilidade de ampliar os horizontes junto a comunidade científica. Esperamos que como as demais parcerias estabelecidas, a FGM e SBPqO caminhem junto para o engrandecimento da Odontologia brasileira" conclui.

A FGM apoiou a categoria “Apresentação Oral” e premiou os nove primeiros colocados com R$ 1.500 e os segundos colocados com R$ 500. As universidades dos primeiros colocados também foram premiadas com R$ 5.000 em produtos FGM.

Os trabalhos vencedores foram:

1º. Lugar. Técnica experimental de tubulização com enxerto de veia preenchido com tecido adiposo no reparo de nervos periféricos, por Geraldo Marco Rosa Junior, da FMB-UNESP - Universidade Estadual Paulista – Botucatu;
2º. Lugar. Cirurgia guiada para implantes: Qual a influência dessa nova técnica para a viabilidade celular imediata?, por Pamela Leticia dos Santos, da FOA-UNESP - Universidade Estadual Paulista – Araçatuba;

1º. Lugar. Diversidade bacteriana de canais radiculares infectados com lesão periapical através de cultura e clonagem do gene 16S rRNA, por Letícia Maria Menezes Nóbrega, da UNICAMP - Universidade Estadual de Campinas;

1º. Lugar. Efeito da sub-fração bioativa da próplis vermelha no desenvolvimento dos biofilmes de S.mutans, por Bruno Bueno Silva, da UNICAMP - Universidade Estadual de Campinas ;
2º. Lugar. Cinética de ligação de cálcio em bactérias cultivadas na presença ou ausência de sacarose, por Tarcísio Jorge Leitão, da UNICAMP - Universidade Estadual de Campinas;

1º. Lugar. Reabsorção radicular entre diferentes raízes após a movimentação dentária induzida em ratos, por Carlos Alberto Aiello, da FOA-UNESP - Universidade Estadual Paulista – Araçatuba;
2º. Lugar. Avaliação de um aparelho noturno de avanço mandibular na terapia da Síndrome da Apneia Obstrutiva do Sono: Estudo clínico e polissonográfico, por Marcelo de Melo Quintela, da UNIMES - Universidade Metropolitana de Santos;

1º. Lugar. Análise do crescimento de trincas para determinação das tensões de polimerização em diferentes configurações cavitárias, por Roberto Ruggiero Braga, da FOUSP - Universidade de São Paulo - São Paulo;
2º. Lugar. Análise da capacidade remineralizadora de diferentes princípios bioativos no esmalte dental submetido a desafio erosivo, por Livia Tosi Trevelin, da FOUSP - Universidade de São Paulo - São Paulo;

1º. Lugar. Influência da composição da película adquirida sobre biofilmes de Candida albicans formados sobre poli(metil-metacrilato), por Silvia Carneiro de Lucena, da UNICAMP - Universidade Estadual de Campinas;

1º. Lugar. AO129 - Associação de polimorfismos gênicos em brasileiros com fissura labial e/ou palatina não-sindrômica, por Lívia Maris Ribeiro Paranaiba, da UNIMONTES - Universidade Estadual de Montes Claros;
2º. Lugar. Avaliação radiográfica, tomográfica e microtomográfica da periodontite apical em dentes de cães com e sem tratamento endodôntico, por Marina Angélica Marciano, da FOB-USP - Universidade de São Paulo – Bauru;

1º. Lugar. Atividade antirreabsortiva do alendronato de sódio na periodontite induzida por ligadura, por Paula Goes, da UFC - Universidade Federal do Ceará;
2º. Lugar. Efeito da terapia periodontal não-cirúrgica na microbiota subgengival de pacientes com doença renal crônica, por Hilana Paula Carillo Artese, da FOUSP - Universidade de São Paulo - São Paulo;

1º. Lugar. Saúde e Bem-estar Psicológico: Considerações de uma Análise Multivariada, por Matheus Neves, da UFRGS - Universidade Federal do Rio Grande do Sul;
2º. Lugar. Perda dentária e perfil socioeconômico e demográfico de adultos da Região Metropolitana de Belo Horizonte, por Ana Cristina Viana Campos, da UFMG - Universidade Federal de Minas Gerais.

Especialista ensina como implementar soluções de gestão e mercado nos consultórios

Gestão e mercado são ciências relativamente novas para os profissionais da saúde. Por isso, a maioria dos dentistas ainda ignora e não utiliza os benefícios das aplicações dessas ciências em suas clínicas.

"Ignorar uma ciência e os benefícios que ela poderia nos gerar é, sem dúvida, um grande erro. Um profissional da saúde pode ter melhor resultado financeiro, mais qualidade de vida e prestígio social utilizando os conhecimentos de gestão e mercado em seus consultórios e clínicas", afirma Roberto Caproni, um dos maiores especialistas em benefícios do marketing aplicado à saúde.

Para Caproni, a principal falha do profissional da saúde é ignorar o Mix de Marketing, conceito que soluciona praticamente todos os problemas enfrentados pelo dentista em seu consultório ou clínica. Na entrevista a seguir, o presidente do Grupo Caproni ensina o que é Mix de Marketing e os ingredientes para administrar um consultório ou uma clínica de sucesso.

FGM News: *Sabemos que há impedimentos do CRO em algumas formas de divulgação dos serviços na área Odontológica. Qual a sua posição para o caso, visto que é um profissional que indica o Marketing para as cínicas?*

Roberto Caproni: Não podemos confundir propaganda com marketing. O marketing é como se fosse a árvore. A propaganda é como se fosse a folha da árvore. Existe sim, a propaganda ruim e anti-ética que gera prejuízos a todos e é importante que o CRO gere barreiras contra elas. Não considero que o CRO gere barreiras para o dentista fazer o bom marketing. O bom marketing é ético e socialmente responsável.

FGM News: *Qual a importância do marketing aplicado à saúde e como realiza-lo?*

Roberto Caproni: Na ótica da gestão e do mercado, um consultório tem cinco variáveis: Produto, Pessoas, Ponto, Preço e Promoção. Essas cinco variáveis são conhecidas como Mix de Marketing. Para manter clientes devemos: 1) Fazer com que o Mix de Marketing tenha identidade com os clientes. Isso gera segurança e conforto nos clientes; 2) Fazer com que o Mix de Marketing tenha coerência. Isso gera Credibilidade. Para conquistar novos clientes o Mix de Marketing deve ter um diferencial. É esse diferencial que atrai novos clientes para o consultório ou clínica.

(Leia mais sobre o Mix de Marketing: http://pt.wikipedia.org/wiki/Marketing_mix)

É preciso conhecer detalhadamente o Mix de Marketing e as formas de aplicá-lo. No Mix de Marketing existem inúmeras ferramentas e ajustes para cada tipo de consultório, onde não existe uma solução única para todos, e sim, ajustes específicos para cada situação.

FGM News: *Os meios digitais ajudam na hora de divulgar os serviços odontológicos?*

Roberto Caproni: Ter um bom site pode trazer muitos clientes para um profissional da saúde, principalmente se a sua especialidade não for de senso comum ou gerar constrangimentos ao cliente, como por exemplo a cirurgia buco-maxilo-facial e a halitose.

FGM News: *Como fazer o paciente sentir segurança na hora de cobrar pelos serviços prestados?*

Roberto Caproni: O cliente não se importa com o preço e sim com o valor percebido. O valor é gerado pelo Mix de Marketing. Como gerar valor para o cliente? Dando um excelente atendimento num espaço físico adequado e aconchegante. Por exemplo, gera valor o profissional da saúde que atende no horário. Desagrega valor aquele que atende o cliente atrasado. Existem inúmeras formas de se gerar valor para o cliente, variando conforme o público-alvo.

FGM News: *Como cobrá-los?*

Roberto Caproni: A negociação é um dos pontos críti-

cos. Você deve gerar valor para o cliente não se importar com o preço e deve negociar de forma adequada. Se geramos identidade e coerência no Mix de Marketing percebido pelo cliente, isso facilitará a negociação e a cobrança de preços diferenciados.

FGM News: *O atendimento eficaz é a principal técnica de conquista de novos clientes. Quais são suas dicas para que este trabalho seja bem feito?*

Roberto Caproni: Em todo o mundo se fala em Excelência no Atendimento ao Cliente. Para se gerar excelência no atendimento e não apenas na área clínica, o profissional da saúde deve conhecer esse conceito, colocá-lo em prática e ter uma equipe sintonizada com a sua estratégia.

FGM News: *Na sua opinião: quais são os perfis dos pacientes, como eles se comportam e como percebem o serviço odontológico?*

Roberto Caproni: Existem várias classificações de clientes, todas muito úteis para um dentista otimizar os seus resultados. Vou citar a seguir uma classificação que considero muito útil:

Transação. É aquele sensível apenas a preços baixos. É o "Cliente Leilão" que gosta de derrubar os preços através da pechincha. Ele representa 25% do mercado. É desse grupo que deriva o "Cliente Terrorista", aquele que quer induzir o profissional da saúde a um erro para processá-lo com o único objetivo de obter vantagens financeiras.

Informação. É o cliente que é sensível às informações do tratamento. Você pode agregar valor dando a ele informações. Ele gosta e está disposto a pagar preços mais elevados por isso. Também representa 25% do mercado.

Relacionamento. É o cliente sensível ao relacionamento. Você pode agregar valor para ele fazendo perguntas sobre a família, por exemplo. Ele gosta e está disposto a pagar preços mais elevados por isso. Representa também 25% do mercado.

Parceria. É o cliente sensível às informações do tratamento e também ao relacionamento. Ele gosta e está disposto a pagar preços mais elevados por isso.

Um erro gravíssimo que um profissional da saúde poderia cometer é considerar que todos os clientes são iguais no aspecto comportamental. Por exemplo, cartão de aniversário ou de Natal somente agrega valor para os clientes de Relacionamento e de Parceria. Enviar cartões para os clientes de Transação e para o de Informação não agrega valor e gera gastos para o profissional da saúde.

Em todas as respostas eu utilizei a expressão "Cliente" e não "Paciente" porque não existem mais pacientes. Paciente quer dizer o indivíduo passivo que aceita de bom grado tudo o que oferecemos a ele. Onde está esse indivíduo? Ele não existe! O que temos hoje são clientes que têm muito poder nas relações de troca que agem de forma ativa para atender às suas necessidades e desejos. Paciente é um termo do passado. Cliente é um termo do presente e do futuro. Vivemos a Era do Cliente.

Você poderá obter mais informações sobre o tema no site www.grupocaproni.com e também no www.facebook.com/grupocaproni

Roberto Caproni

Graduado em Administração e em Odontologia. Pós-Graduado em Psicologia e em Marketing. Em 1994 publicou o best seller Marketing Aplicado à Saúde. Foi homenageado pela Academia Internacional de Odontologia Integral pelo seu trabalho pioneiro relacionando saúde e mercado.

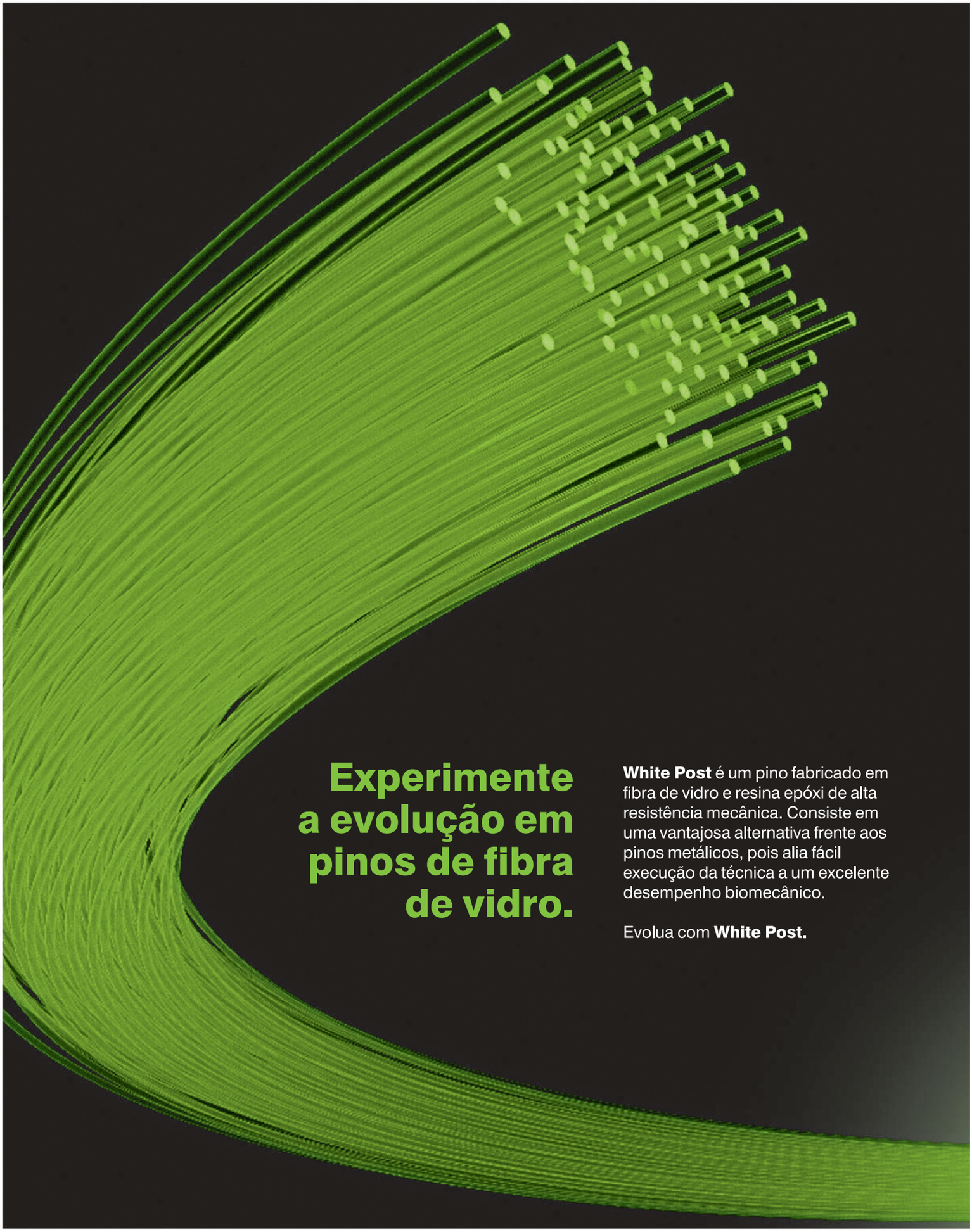

0800 644 6100 | www.fgm.ind.br

Você merece. FGM

ALTA TRANSLUCIDEZ

EXCELENTE CONDUTIVIDADE DE LUZ

RADIOPACIDADE

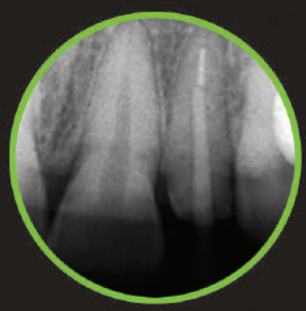

Terço cervical cilíndrico com dupla conicidade no terço médio e apical.

DISPONÍVEL EM DUAS VERSÕES:

- **Dupla Conicidade (White Post DC)**: pinos duplo-cônicos disponíveis em 4 diâmetros com brocas específicas que proporcionam excelente adaptação ao conduto, preservando ao máximo a dentina intrarradicular.
- **Dupla Conicidade Especial (White Post DC-E):** mesmas características da versão DC, porém mais calibroso no terço cervical. É indicado para condutos mais amplos ou dentes com maior destruição coronal. Versão disponível em 3 diâmetros que dispensam o uso de pinos acessórios.

Facilidade de escolha pela **Régua de Seleção**.

- **White Post DC Kit:** pinos nos tamanhos 0,5/1/2/3 e 2E e suas respectivas brocas. • **White Post DC Intro:** pinos nos tamanhos 0,5/1/2/3 e suas respectivas brocas.
- **White Post DC Refil:** pinos nos tamanhos 0,5/1/2/3. • **White Post DC-E Kit:** pinos nos tamanhos 0,5/0,5E/1/1E/2 e 2E e suas respectivas brocas.
- **White Post DC-E Intro:** pinos nos tamanhos 0,5/1E e 2E e suas respectivas brocas. • **White Post DC-E Refil:** pinos nos tamanhos 0,5/1E e 2E.

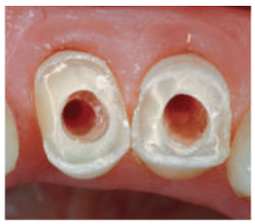

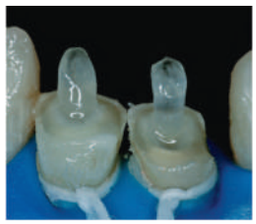

Maciel Jr

Especialista em Dentística Restauradora pela FOB/USP e mestre em Dentística Restauradora pela UNESP/Araraquara

macieljuniorpg@yahoo.com.br

A utilização do sistema adesivo Ambar para cimentação de pinos White Post e restauração de incisivos centrais inferiores fraturados utilizando Opallis

RELATO DE CASO

Ao avaliar este caso percebemos uma fratura no terço cervical dos elementos 31 e 41 e a necessidade de utilização de prótese total superior. Para a resolução deste caso foi planejado a reconstrução direta com resina Opallis após a cimentação de pinos de fibra de vidro White Post. O sistema adesivo escolhido para ser utilizado foi o Ambar, que é um adesivo nanoparticulado baseado em um sistema convencional de dois passos para esmalte e dentina.

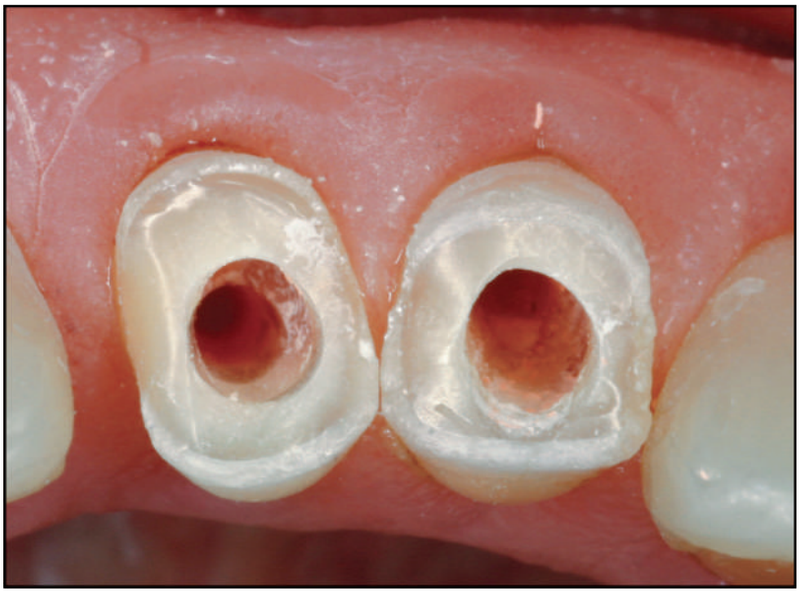

1.

1. Vista oclusal do dentes 31 e 41 fraturados.

2.

3.

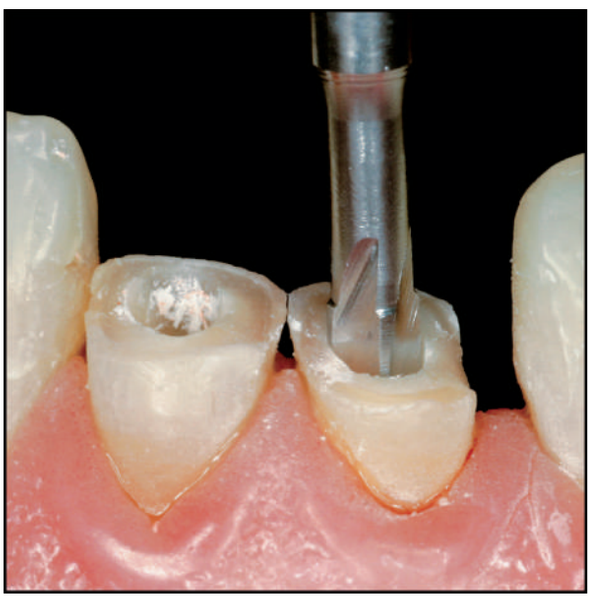

4.

5.

2. Radiografia inicial dos elementos tratados endodonticamente.
3. Pinos White Post utilizados.
4. Broca específica para a preparação do conduto de acordo com pino escolhido previamente.
5. Pinos sendo provados no conduto vistos por oclusal.

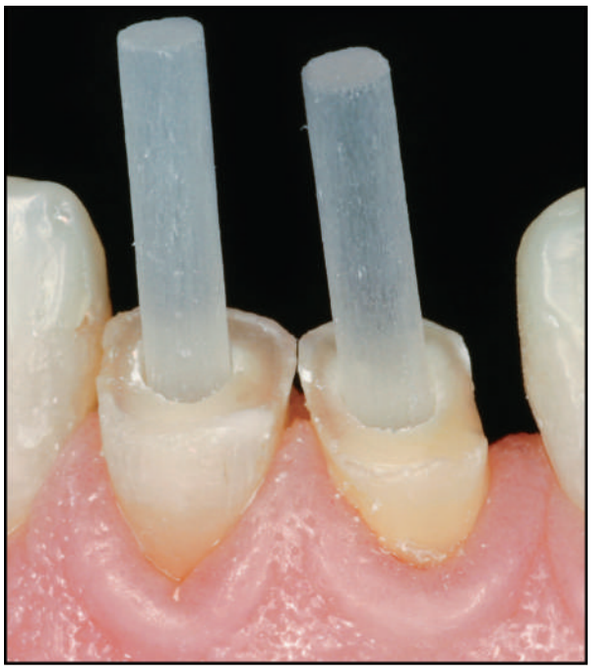

6.

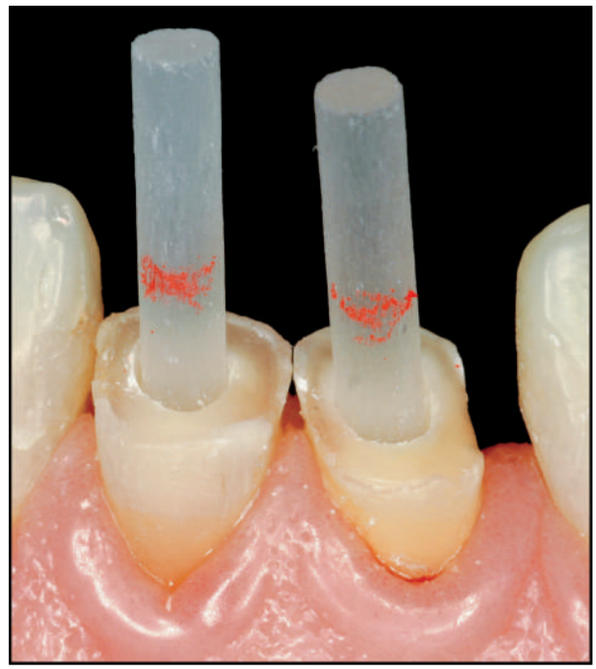

7.

8.

9.

6. Pinos sendo provados no conduto vistos por vestibular.
7. Pinos demarcados para serem cortados.
8. Pinos sendo cortados.
9. Pinos cortados.

10.

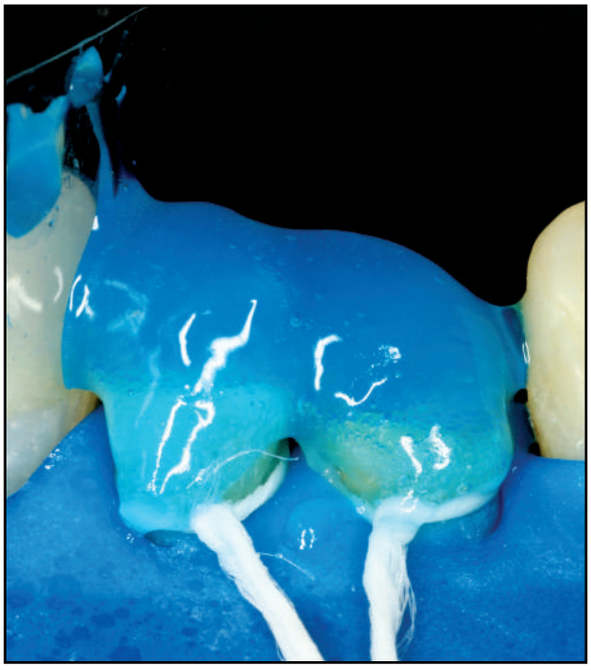

11.

10. Isolamento absoluto do campo operatório.

11. Condac 37 sendo utilizado para condicionamento ácido.

A FGM APRESENTA O EXCLUSIVO APLICATIVO PARA MEDIR PINOS DE FIBRA DE VIDRO WHITE POST

✓Completo ✓Prático ✓Simples

O exclusivo Aplicativo para Medição de Pinos de Fibra de Vidro White Post oferece uma inovadora opção para o planejamento de seu protocolo clínico. Confira as vantagens:

Prático: medição de Radiografia Periapical em seu próprio monitor.

Completo: banco de dados de seus pacientes, com ele é possível identificar o dente a ser tratado e pino a ser utilizado.

Simples: fácil instalação e utilização.

É gratuito. Peça já o seu!

CADASTRE-SE EM NOSSO SITE ENVIE A MENSAGEM: **"WHITE POST FGM"** E RECEBA GRATUITAMENTE O LINK PARA DONWLOAD.

WWW.FGM.IND.BR

FGM

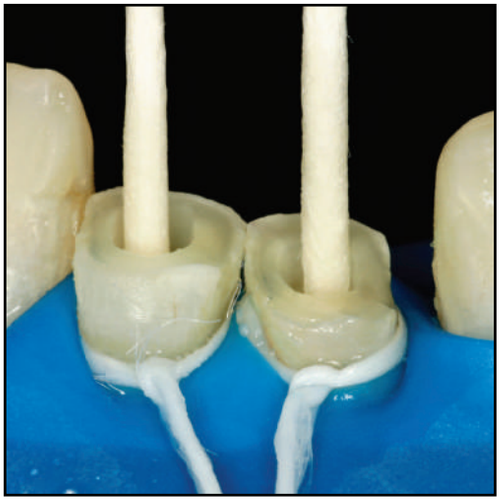

12.

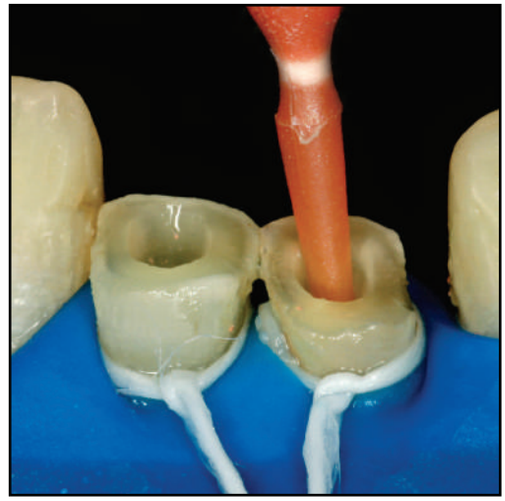

13.

14.

15.

16.

17.

12. Cones de papel sendo utilizado para controle de umidade.
13. Cavibrush levando o adesivo Ambar para o interior do conduto.
14. Adesivo Ambar escolhido como sistema adesivo.
15. Prosil utilizado como silano sobre os pinos previamente a cimentação.
16. Pinos cimentados com Allcem trans.
17. Resina Opallis utilizada para reconstrução coronária direta.

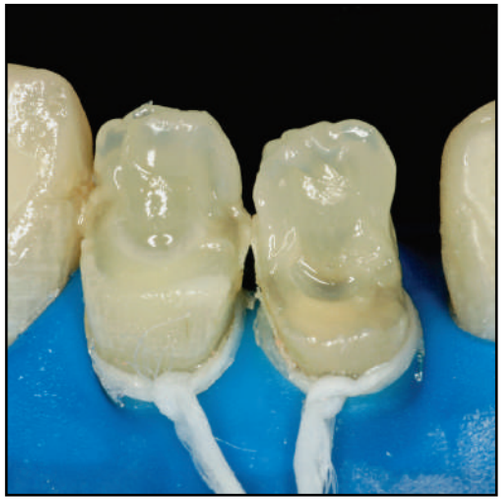
18.

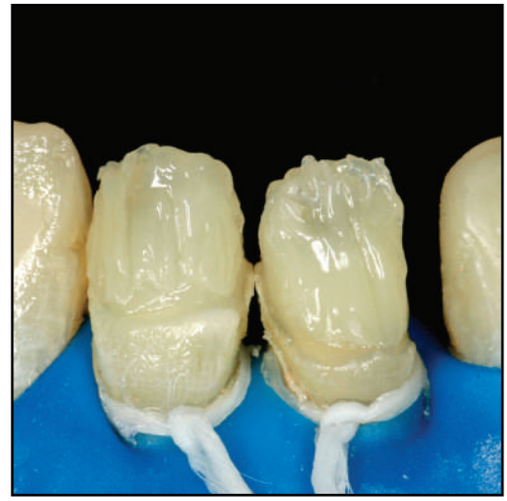
19.

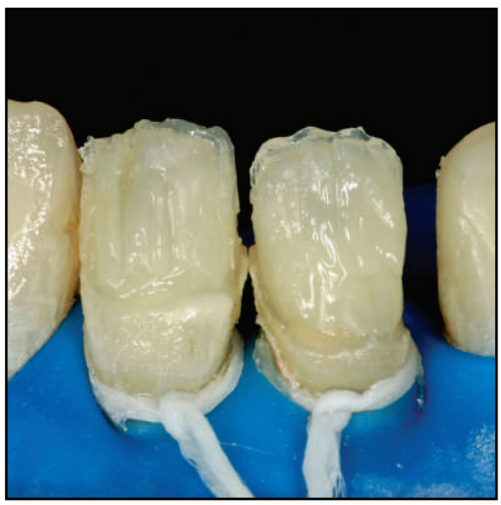
20.

21.

22.

23.

18. Face palatina reconstruída com Opallis EA3.
19. Resina Opallis DA3 utilizada para reconstrução da dentina do terço cervical.
20. Resina Opallis DA2 utilizada para reconstrução da dentina do terço médio.
21. Esmalte reconstruído com resinas Opallis EA3, EA2 e resinas de efeito T-Blue e T-Yellow.
22. Polimento das restaurações com borrachas abrasivas.
23. Polimento das restaurações com borrachas abrasivas.

24.

25.

26.

27.

28.

29.

30.

24. Polimento com escova impregnada com carbeto de silício.
25. Discos Diamond Flex dando brilho a restauração com pasta diamantada para polimento Diamond Excel.
26. Discos Diamond Flex utilizados.
27. Pasta diamantada Diamond Excel.
28. Restaurações polidas e acabadas demonstrando o ótimo resultado final.
29. Prótese total a ser utilizada na região superior.
30. Sorriso final demonstrando a harmonia das restaurações com o conjunto.

Você merece. FGM

allcem

Quem faz grandes obras precisa do cimento mais forte e com o melhor resultado.

Allcem é um cimento resinoso adesivo permanente e de cura dual da FGM. Possui excelentes propriedades mecânicas e adesivas resultando em versatilidade para as mais diversas situações.

- **Radiopaco;**
- **Excelente manipulação;**
- **Estabilidade de cor;**
- **Baixa microinfiltração marginal.**

Seringa de corpo simples pasta base ou catalizadora com 2,5g;
Seringa de corpo duplo: base 2,5g + catalisador 2,5g;
Ponteiras de alta mistura: pacote com 20 unidades;

0800 644 6100 | www.fgm.ind.br

Troca de Experiências por

CIORJ - Rio de Janeiro

AAPD - Grécia

IDS - Alemanha

AEEDC - Dubai

Conferência Internacional América Latina

Visando compartilhar conhecimento com os profissionais da área Odontológica, a FGM durante o ano de 2011 esteve em mais de 190 eventos técnicos-científicos se relacionando diretamente com mais de 20.000 profissionais. Dentre estes eventos foram 30 congressos e feiras, 130 cursos para dentistas e mais de 35 treinamentos de distribuidores.

Estes cursos oportunizam ao profissional uma atualização curricular com os temas mais recentes de sua área de atuação, além da chance de desenvolver o ensino, a pesquisa e a extensão de seus conhecimentos, também um próximo contato com os mais renomados formadores de opinião da atualidade.

O objetivo é expandir fronteiras e viabilizar uma educação científica de qualidade para todos os profissionais da Odontologia, no Brasil e no mundo.

Sugira um curso em sua região, envie um e-mail para fgm@fgm.ind.br

todo o Mundo!

Projeto Interação

Com o objetivo de levar conhecimento técnico-científico para todos os dentistas do Brasil, o Projeto Interação hoje passa por todos os cantos do país com temas diversificados de acordo com a necessidade da região.

Rio de Janeiro

Ceara

Paraná

Minas Gerais

São Paulo

Santa Catarina

Amazonas

São Paulo

Paraná

Goiânia

Santa Catarina

Projeto Capacitar

Visa manter a atualização dos profissionais distribuidores de produtos FGM e assim oferecer uma necessária educação para que os vendedores de dentais possam estar preparados para melhor atender o dentista.

Você merece. FGM

top comfort

Protetor para Bráquetes e Acessórios

Tratamento ortodôntico sem desconforto.

NOVO

Fácil de aplicar

Direto da seringa com viscosidade ideal evitando escoamento excessivo.



Estético

Apresenta alta translucidez, não interferindo negativamente no sorriso.

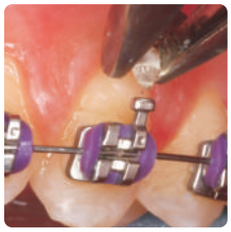

Simples remoção

Facilmente removido com auxílio de um pequeno alicate.

Top Comfort é o lançamento da FGM para prevenir ferimentos e desconfortos ocasionados por componentes metálicos de aparelhos fixos (bráquetes, tubos).

É indicado para revestir partes protuberantes e/ou agudas de dispositivos ortodônticos que estejam em contato com bochecha ou língua, formando uma superfície lisa e arredondada.

0800 644 6100 | www.fgm.ind.br

Luís Henrique Fischer

Especialista em Ortodontia-Universidade Cidade de São Paulo (UNICID)

Mestre em Ortodontia-Universidade Cidade de São Paulo (UNICID)

Professor do Curso de Especialização em Ortodontia da Associação Catarinense de Pós-graduados e Pós graduandos em Odontologia (ACPPO)

luisfischer@ortodontista.com.br

Top Comfort - Prevenção e intervenção em lesões causadas na mucosa bucal por acessórios ortodônticos

RESUMO

Principalmente na fase inicial ou no decorrer do tratamento ortodôntico é comum ocorrerem lesões na mucosa bucal causadas pelo atrito com os acessórios do aparelho. Os braquetes, ganchos, tubos e mini-implantes devido ao seu desenho ou posição que estão, podem ser responsáveis por ulcerações e aftas que pelo contato repetitivo cicatrizam com dificuldade.

As ulcerações traumáticas agudas da mucosa bucal apresentam sinais e sintomas clínicos da inflamação aguda. O cirurgião-dentista pode além de medicar, indicar o uso de antisépticos, orientar uma cuidadosa higiene na região e aplicar uma proteção sobre o acessório diminuindo o contato com a região afetada.

Top Comfort – uma resina fotopolimerizável que atua de forma preventiva e interceptiva em lesões traumáticas dos tecidos moles que podem ser causadas por dispositivos ortodônticos. O produto proporciona conforto para o paciente durante a mastigação e a fonação evitando o aparecimento de lesões aftosas.

Top Comfort é fácil de aplicar, possui excelente tixotropia, adere facilmente ao braquete e não solta proporcionando conforto e segurança pelo tempo que for preciso.

Somente uma única aplicação de Top Comfort garante proteção e é facilmente removido pelo Ortodontista.

O produto é aplicado pelo profissional somente no acessório que causa irritação no tecido mole. Com excelente translucidez, o material não interfere na estética .

No caso a seguir o produto foi aplicado de forma preventiva para que não ocorra o aparecimento de lesões de afta e sem interferir na mecânica do aparelho.

Caso gentilmente cedido pelo professor Luís Henrique Fischer.

PASSO A PASSO

1.

2.

3.

4.

5.

6.

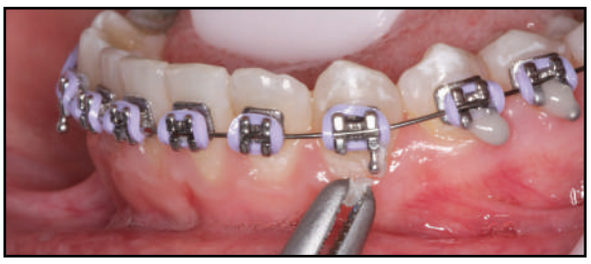
7.

8.

TOP COMFORT ATUA TAMBÉM DE FORMA INTERCEPTIVA

O desconforto causado pelo aparelho em tecidos moles pode ocasionar lesões que interferem na qualidade de vida do paciente.

Abaixo segue um caso clínico de um paciente que apresentava queixa de intensa dor na mucosa jugal causada pelo aparelho ortodôntico.

Com a aplicação de Top Comfort, houve a regressão da lesão causada pelo aparelho proporcionando conforto imediato.

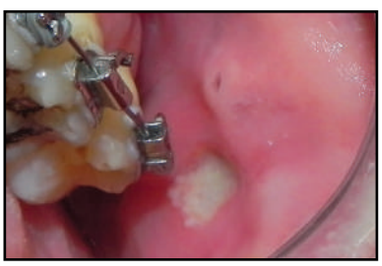
9.

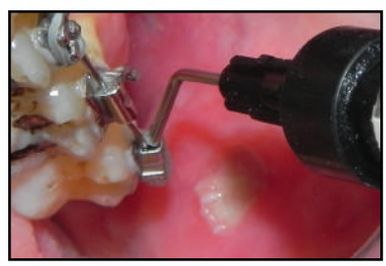
10.

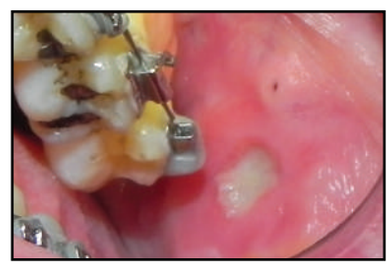
11.

1. Posicione o afastador labial Arc Flex (FGM) para afastamento de lábios e bochechas e para manter a região limpa e seca.
2. Faça a aplicação do Top Comfort na região necessária, posicionando a ponteira da seringa junto ao bráquete.
3. Aplique o produto, dispensando a quantidade desejada, de forma que não encoste na superfície dental e que obtenha total cobertura ao bráquete. Repare na ótima consistência do produto, que não escorre quando aplicado.
4. Polimerize a resina pelo período de 20 a 30 segundos, utilizando a luz de um fotopolimerizador.
5. Verifique se o produto cobre toda a região a ser protegida e se está completamente polimerizado.
6. Para remoção do produto basta fazer uso de um alicate, aplicando uma força moderada.
7. O produto deve se soltar facilmente por inteiro ou em pedaços grandes.
8. Se necessário faça uso de outros instrumentos para auxiliar a remoção do produto.
9. Presença de lesão causada pelo aparelho ortodôntico.
10. Aplicação de Top Comfort na área do braquete após 20 a 30s permanece no local e não se desfaz proporcionando conforto para o paciente.
11. Top Comfort devidamente aplicado proporcionando conforto, eficácia e segurança.

Você merece. FGM

Orthocem

Alta resistência na fixação de bráquetes.

A durabilidade do seu trabalho depende da qualidade dos materiais que você utiliza.
Orthocem é um **cimento/adesivo** fotopolimerizável para fixação de bráquetes de policarbonato, metal e cerâmica com alta resistência de união e excelente estabilidade de cor.

- **Elevada resistência adesiva**
- **Excelente viscosidade**
- **Contém flúor**
- **Fotoativado**
- **Simples remoção no término do tratamento**

100%
NANOPARTICULADO

Adesivo + Primer
em uma única seringa
REDUÇÃO DE UM PASSO CLÍNICO

0800 644 6100 | www.fgm.ind.br

Fotografia na odontologia:
uma forma inovadora de potencializar seu trabalho

O interesse pela fotografia é constante na vida dos profissionais de odontologia. Hoje a técnica exerce um papel fundamental na documentação, diagnóstico e planejamento do tratamento. Nosso entrevistado, o fotógrafo Dudu Medeiros, desmistifica alguns conceitos sobre o uso da máquina fotográfica para estes profissionais e também relata sua trajetória desde o primeiro contato com a câmera até a chegada ao mundo odontológico.

DE UMA FORMA RESUMIDA, PODERIA EXPLICAR A SUA TRAJETÓRIA?

Nasci em Natal-RN e no início pensei que seria professor de Inglês, fiz faculdade e acabei me formando em Administração e Letras. Durante meus estudos, trabalhei na Coca-Cola e em shopping como gerente de marketing, mas fui descobrindo o gosto pela fotografia mais tarde, pois sabia que tinha uma veia artística muito forte. Quando criança era compulsivo por desenhos, mas descobri que a fotografia me dava mais prazer, então terminei a faculdade e fui pros EUA estudar a técnica. Depois, voltei pra Natal e comecei a fotografar modelos e trabalhar com moda, no início meu foco sempre foi moda, não pensava ainda na área de odontologia. Depois das especializações me programei para ir para São Paulo seguir o mercado da moda. Então uma modelo da época me telefonou me pedindo uma indicação de dentista e como éramos muito amigos fui atrás do melhor dentista da época e ele se predispôs a ajudá-lo, mas com a condição de que eu fotografasse o rosto dela antes e depois do tratamento. Depois disso ele me fez a proposta de levar uma modelo por ano para a clínica dele, fazendo o mesmo trabalho, mostrando o antes e o depois. Então fui pra São Paulo e contribui com um livro que tinha a mesma proposta em fotografar o rosto. Aí me fixei mais no mercado odontológico e comecei a lecionar a pedido de dentistas que estavam conhecendo meu trabalho.

> "Meus cursos de fotografia ampliam os horizontes estratégicos para os dentistas, onde o possibilita argumentos valiosos para a primeira conquista com o paciente"

DURANTE SUA TRAJETÓRIA, TEVE ALGUMA DIFICULDADE?

Quando fui lecionar pela primeira vez eu morri de medo, não estava apto a apresentar minhas experiências. A pressão interna e medo de prender a atenção das pessoas em minha aula me deixaram apreensivos, mas em uma oportunidade lembrei de um professor meu que dizia assim: "Se você entrar e seus alunos aprenderem pelo menos 5% do que você ensinar, então pode-se considerar um bom professor". Ou seja, você não tem obrigação de ensinar 100%, mas sim alguma coisa. Esta dificuldade foi superada, mas sempre fica ainda um receio em cada apresentação.

A SUA MANEIRA DE ENSINAR É MESMO DE DUDU MEDEIROS OU VOCÊ CRIOU PARA DAR AULAS?

Faz parte da minha personalidade. Sou muito brincalhão e divertido. No começo achei que dando aula para dentistas eu teria que ser mais sério, mas depois percebi que isso era bobagem e hoje consigo ser mais espontâneo sem me forçar a uma apresentação mais formal. O Dudu dando aulas é o mesmo Dudu com os amigos e família.

DEPOIS QUE SEUS ALUNOS APRENDEM A FOTOGRAFAR, ELES TE PROCURAM PARA MOSTRAR O RESULTADO?

Sim, muitos alunos me mostram o resultado das fotos. Recentemente recebi um trabalho de um aluno, através do facebook, onde ele utilizou alianças entre os dentes para fotografar a irmã e o cunhado que iam se casar, mas antes passaram em seu consultório para fazer um clareamento dental. Achei um máximo!

DIRÍAMOS ENTÃO QUE O CONCEITO DO CURSO É AMPLIAR A FOTOGRAFIA NO CAMPO ODONTOLÓGICO?

Sim, por isso sempre digo: você pode fotografar tudo. Os dentistas compram o equipamento pensando apenas em fotografar a boca, mas esse equipamento é o mesmo de um fotógrafo profissional, tem uma lente que não deforma a imagem e alcança imagens além do que o nosso próprio olho pode ver. Então procuro passar esta didática a eles para que percebam o instrumento que possuem, não o utilizando apenas para registrar o protocolo clínico de forma tradicional.

O ENVOLVIMENTO COM O MUNDO DA MODA TROUXE ALGUM BENEFÍCIO PARA O MUNDO DA ODONTOLOGIA?

A moda condiciona o mercado em geral e também ao da Odontologia, por exemplo: há muita preferência hoje em dia em agências por modelos com diastema. Já aconteceu de uma modelo fazer o tratamento para fechar os dentes e a agência pedir para que ela não fechasse. Considero extremamente importante os profissionais em geral estarem atentos com a moda, pois ela dita alguma regras estéticas e isso pode ajudar até mesmo com que o dentista consiga "vender" melhor o seu trabalho.

O QUE APONTA EM SEU TRABALHO COMO DIFERENCIAIS?

Quando vou ensinar penso que se eu fosse um fotógrafo e tivesse que aprender a fazer clareamento, por exemplo, não ia querer aprender nada sobre a origem dos produtos: gel, química, etc. Iria querer saber o prático, para que serve, quais os benefícios e o que isso poderá me trazer de melhorias para o meu trabalho. Estas regras são extremamente importantes para que o trabalho tenha seu diferencial, se colocar no lugar de quem está aprendendo.

Acredito que a odontologia criou um diferencial da moda. As vezes a agência manda uma modelo achando que ela tem o sorriso bonito, mas ela não tem. O dente pode estar amarelado demais, ela pode ter diastema, enfim. Hoje consigo aliar estas experiências para mostrar aos dentistas o que é interessante para destacar ao seu paciente e consigo mostrar a agencias de modelo quais são os sorrisos considerados atraentes. Uno estes dois quesitos e transfiro as minhas obras.

FALE UM POUCO SOBRE A IMPORTÂNCIA DE O DENTISTA EM USAR A FOTOGRAFIA EM BENEFÍCIO DE SEU TRABALHO.

Imagine uma ferramenta que diminua 90% do erro de interpretação para seu trabalho? Uma fotografia é uma prova de que aquele trabalho foi bem feito. Nada melhor que a pessoa ver a imagem e interpretá-la por ela mesmo. Eu tenho notado que a a área de implantodontia e ortodontia tem crescido muito e que geralmente usam imagens para mostrar seu trabalho. Imagina se usarem de forma diferenciada? Com imagens conceito, ao exemplo destas em destaque, com certeza farão toda diferença. Os argumentos para convencer o paciente poderão triplicar. Esse marketing já é realizado pelos profissionais, mas de forma tradicional, a ideia é potencializar estes argumentos e fazer com que o trabalho do dentista seja ainda mais valorizado.

***Dudu Medeiros** é membro da International Federation of Journalists. Colaborador dos livros: "A Estética Natural", de Dario Adolfi; "Sorriso Modelo", de Marcelo Kyrillos e Marcelo Moreira; "Invisível" e "Equilibrium", do Prof. Sidney Kina; "Reconstrução Tecidual Estética", de Julio César Joly, Robert Carvalho da Silva e Paulo Fernando de Carvalho; a edição comemorativa de 25 anos do livro "Change Your Smile", de Ronald Goldstein, e "Quintessence of Dental Technology 2010", de vários autores internacionais. Elabora material fotográfico para modelos profissionais das principais agências de São Paulo e associadas no exterior: Mega, BRM, L'Equipe, Joy, HDA, Wolf Maya, Elite, ICE (Itália), Factory (Alemanha) e Group (Espanha).*

Pesquisa com produtos FGM

A FGM agradece todo o empenho de pesquisadores em realizar estudos laboratoriais e clínicos que reflitam em aprimoramento de produtos e protocolos. Os resultados destes esforços beneficiam não só a comunidade científica como também auxiliam diretamente clínicos no oferecimento de melhores tratamentos aos seus pacientes, renovando um ciclo saudável de progresso da profissão.

A seguir são apresentados resumos de trabalhos científicos que objetivam a disseminação do conhecimento de qualidade!

1

PAULA, E.A.; MARTINS, G.C.; PEREIRA, O.M.; GOMES, LOGUERCIO, A.D.; REIS, A. **Clareamento dental de consultório: efeito de uso preliminar de um agente dessensibilizante**. *J Dent Res 90* (Spec Iss A): 559, 2011 (www.dentalresearch.org).

Um dos efeitos colaterais mais comuns do clareamento em consultório é a hipersensibilidade dental. Objetivo: este estudo clínico avaliou o efeito de um agente dessensibilizante (Desensibilize KF2% - FGM) utilizado antes do clareamento de consultório com peróxido de hidrogênio a 35% (Whiteness HP Blue – FGM) na eficiência de clareamento (EC) e hipersensibilidade dental (HD).

Métodos: foram selecionados 30 pacientes para este estudo. Antes do clareamento, um gel placebo foi aplicado na face vestibular de cada dente por 10 min (n=15). O agente dessensibilizante foi aplicado no grupo experimental assim como realizado para o grupo placebo (n=15). Este protocolo foi repetido após 1 semana. Pacientes utilizaram uma escala de 0 a 4 para anotar sua hipersensibilidade dental. A cor foi registrada antes e depois da 1ª e 2ª sessão de clareamento utilizando a escala Vita Classical orientada pelo valor. Foi avaliada a EC e a HD de acordo com os testes de ANOVA e Tukey.

Resultados: a porcentagem de pacientes com HD foi analisada pelo teste de Fisher ($\alpha = 0.05$). O uso de um gel dessensibilizante não afetou a EC (cor B1/A1 após duas semanas para 90% dos pacientes). Dos participantes do grupo placebo, 40% apresentaram HD, enquanto 6.7% do grupo do dessensibilizante apresentaram HD ($P < 0.05$). A intensidade da HD foi similar para ambos os grupos (mediana de 0 para ambos os grupos $P > 0.05$).

Conclusão: o uso de um gel dessensibilizante antes do clareamento em consultório reduziu o número de pacientes com este efeito colateral.

2 PEREIRA, S.K.; MARTINS, G.C.; TAY, L.Y.; LOGUERCIO, A.D.; REIS, A. **Hipersensibilidade dental e eficiência do clareamento de agente de clareamento dental de consultório contendo cálcio**. *J Dent Res 90* (Spec Iss A): 2543, 2011 (www.dentalresearch.org).

Objetivos: avaliar a hipersensibilidade dental (HD) e eficácia de clareamento (EC) de um clareador de consultório contendo cálcio.

Métodos: após a aprovação do comitê de ética, um gel clareador livre de cálcio (LC) contendo 35% de peróxido de hidrogênio (Whiteness HP Maxx – FGM) e outro gel clareador contendo cálcio (CC) também com 35% de peróxido de hidrogênio (Whiteness HP Blue – FGM) foram utilizados de acordo com as instruções do fabricante em 40 pacientes livres de cárie e acima de 18 anos de idade. Duas sessões de clareamento com uma semana de intervalo foram realizadas. A cor foi registrada inicialmente e após a 1ª e 2ª sessões de clareamento utilizando a escala de cores Vita Classical. Os pacientes anotaram sua percepção de HD em uma escala de 0 a 4 durante o regime de clareamento. A EC e a intensidade da HD foram avaliadas a cada re-consulta semanal de acordo com ANOVA de medidas repetidas e teste t de Student. A porcentagem de pacientes com HD foi avaliado pelo teste exato de Fisher.

Resultados: ambos os grupos demonstraram equivalente e significante melhora na cor comparada ao inicial ($p<0.05$). Efeito similar de eficiência de clareamento foi encontrada para ambos os grupos com um clareamento médio de 7-8 unidades da escala de cor após duas sessões de clareamento. A maioria dos pacientes do grupo do clareador sem cálcio (80%) teve hipersensibilidade durante o regime de clareamento, enquanto apenas 40% dos pacientes do grupo do clareador com cálcio apresentaram hipersensibilidade dental ($p=0.02$). A intensidade da HD foi significativamente maior para o grupo do clareador sem cálcio durante o clareamento dental em consultório ($p=0.0002$).

Conclusão: o peróxido de hidrogênio contendo cálcio reduziu a hipersensibilidade dental do clareamento de consultório sem quaisquer efeitos deletérios à eficácia do clareamento. Apoio da Fundação Araucária 07/2010.

3 LOGUERCIO, A.D.; FERRI, L.; FERREIRA T.R.C.; REIS, A. **Avaliação clínica de um novo adesivo simplificado em lesões cervicais**. *J Dent Res 90* (Spec Iss A): 1149, 2011 (www.dentalresearch.org).

Objetivos: este estudo prospectivo de 6 meses, randomizado e controlado, avaliou, em uma comparação intra-indivíduo, a performance clínica de dois adesivos simplificados (condicionamento ácido total) em lesões cervicais não cariosas (LCNC).

Metodologia: trinta e cinco pacientes, com no mínimo duas lesões cervicais de tamanho similar cada, participaram deste estudo. Após o cálculo da amostragem, 70 restaurações foram realizadas de acordo com os seguintes grupos: Adper Single Bond 2 (SB/3M ESPE) e Ambar (AM/FGM). As restaurações foram inseridas por incremento utilizando uma resina composta (Opallis – FGM). As restaurações foram avaliadas no *baseline* e após 6 meses de acordo com o critério FDI (Hickel et al., J Adhes Dent 2007). As diferenças na classificação dos dois materiais após 6 meses foi testada com o teste exato de Fisher ($\alpha = 0.05$), e a performance do material no *baseline* e após 6 meses foi avaliada pelo teste de McNemar ($\alpha = 0.05$).

Resultados: todos os pacientes atenderam à re-consulta de 6 meses. Apenas duas restaurações (uma de cada material) foi perdida em 6 meses. Doze restaurações (5 de Ambar e 7 de Adper Single Bond 2) precisaram de novo procedimento de polimento após 6 meses devido a fraturas do compósito nas margens de esmalte.

Conclusões: ambos os sistemas adesivos mostraram taxas de retenção clínica aceitáveis e cumpriram o critério de aceitação parcial da ADA para sistemas adesivos em lesões cervicais não cariosas.

4 WAMBIER, L.M.; MALAQUIAS, T.; WAMBIER, A.; LOGUERIO, A.D.; REIS, A. R**esistência coesiva de adesivos simplificados a base de diferentes solventes**. *J Dent Res 90* (Spec Iss A): 1114, 2011 (www.dentalresearch.org).

Objetivos: avaliar a resistência coesiva de adesivos simplificados (condicionamento ácido total) a base de diferentes solventes.

Metodologia: uma matriz metálica de 10mm de comprimento, 2mm de largura e 1mm de profundidade com um formato de ampulheta e menor área de secção transversal de 1mm2 foi empregada para a construção dos espécimes. Os adesivos XP Bond (XP/Dentsply), Tetric N Bond (TNB/Ivoclar Vivadent), Excite (EX/Ivoclar Vivadent), Stae

(ST/SDI) e Ambar (AM/FGM) foram gotejados nesta matriz previamente isolada com vaselina. Antes de fotopolimerizar (40s a 600mW/cm^2) o solvente de todos os adesivos foi gentilmente seco com ar livre de óleo e água por 40s a uma distância de 10cm. Dez espécimes de cada adesivo foram submetidos a um teste de tração em uma máquina de ensaios universal com velocidade do atuador de 0.5mm/min. Os dados foram submetidos à ANOVA de uma via e teste de Tukey ($\alpha = 0.05$).

Resultados: As médias e desvios padrão da resistência coesiva (MPa) de AM (9.9/1.1), TNB (9.3/1.9) e EX (9.7/2.3) foram similares e superiores ao XP (7.5/1.7). O adesivo ST (2.6/0.9) mostrou a menor resistência coesiva.

Conclusões: adesivos a base de água e acetona mostraram menores valores de resistência coesiva. Apoio de PIBIC/CNPq UEPG.

5 RUIZ, L.M.; GOMES, G.M.; AZEVEDO, M.R.; MARTINS, G.C.; GOMES, O.M.M.; GOMES, J.C.; CALIXTO, A.L. **Efeito de clareadores caseiros na microdureza de resinas compostas**. *J Dent Res 90* (Spec Iss A): 2021, 2011 (www.dentalresearch.org).

Objetivos: avaliar *in vitro* os efeitos de diferentes agentes clareadores caseiros na microdureza de resinas compostas microhíbridas e nanohíbridas.

Metodologia: matrizes metálicas foram feitas com uma cavidade interna de 2mm de espessura e 5mm de diâmetro. Cinco espécimes de resina composta foram preparados para cada grupo experimental. Os grupos G1 a G3 utilizaram uma resina composta microhíbrida (Opallis – FGM), enquanto os grupos G4 a G6 utilizaram resina composta nanohíbrida (Brilliant NewLine – Coltène/Whaledent). Os agentes clareadores caseiros utilizados foram: peróxido de hidrogênio a 6% (PH/White Class com cálcio – FGM) e peróxido de carbamida a 16% (PC/Whiteness Perfect – FGM). Após os espécimes terem sido preparados, o clareamento foi realizado de acordo com o seguinte: G1 e G4: grupo controle sem agente clareador, G2 e G5: PH – 28 dias (1h30min por dia), G3 e G6: PC – 28 dias (4h por dia). Os procedimentos de clareamento foram realizados de acordo com as recomendações do fabricante. Após isso, o teste de microdureza foi realizado utilizando um microdurômetro MMT-3 digital (Shimadzu) com uma carga de 50gf durante 30 segundos, fazendo quatro endentações na superfície de cada espécime. Os resultados foram estatisticamente analisados pelo método de ANOVA de duas vias e medidas repetidas e teste de Tukey (5%).

Resultados: os resultados de microdureza (HV) e desvios padrão de cada grupo foram: G1 – 26.56 ± 3.9; G2 – 25.98 ± 3.3; G3 – 24.94 ± 4.4; G4 – 27.24 ± 3.3; G5 – 32.02 ± 6.4 e G6 – 37.72 ± 8.1. O único grupo que mostrou diferença estatisticamente significante dos outros foi o G6 ($p<0.05$), mas não diferiu significativamente em relação ao G5 ($p=0.0058$).

Conclusões: o uso de agentes clareadores caseiros não afeta negativamente a microdureza das resinas compostas testadas.

Proretract

Fio retrator gengival

- Fácil inserção no sulco gengival.
- Fio retrator mais hidrofílico do mercado, proporciona campo operatório seco e expansão adequada para uma ótima retração gengival.
- Fibras 100% algodão egípcio.
- Melhor relação custo X benefício.
- Disponível nos tamanhos: 0000, 000, 00, 0, 1, 2, 3.

ProRetract é um cordão feito de fibras de algodão trançadas, indicado para afastamento gengival temporário. O fio não vem impregnado com substância hemostática, porém pode ser facilmente adicionada ao fio quando for necessário o controle de sangramento. Para isso, sugere-se embeber o fio no gel hemostático Hemosthase Gel (FGM) e friccioná-lo gentilmente no sulco gengival. Esta combinação do gel com o fio é simples e eficaz, aliando excelente poder de retração mecânica com controle adequado de sangramento local.

Para um melhor aproveitamento do material, deve-se estimar o comprimento necessário visando abranger o perímetro do dente em questão, ou a extensão de uma face do dente (conforme o caso). Então, os fios retratores devem **ser cortados com uma tesoura reta e afiada** para permitir um corte perfeito e livre de rebarbas, **evitando assim eventual desfiamento das pontas**. Em casos onde o fio não é cortado adequadamente poderá acontecer perda do material além de dificultar a inserção no sulco gengival.

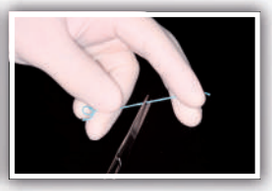

Com capacidade diferenciada para absorção, os fios ProRetract são confeccionados com algodão egípcio de alta hidrofilidade, trançados de uma maneira que lhe permite melhor absorção de fluidos inclusive por capilaridade. A alta absorção de líquidos é essencial para permitir ao profissional trabalhar em campo seco e livre de contaminantes, principalmente no momento da moldagem. A trama passa ainda por um processo de amaciamento, minimizando o nível de trauma aos tecidos periodontais e facilitando a inserção no sulco gengival. O fato de ser trançado previne que o cordão desfie no momento da inserção, e torna-o bastante maleável e de fácil manuseio.

Indicações de uso:

- Realização de preparos protéticos e seu refinamento (bordos do término cervical);
- Moldagem final pós preparo para obtenção de modelos otimizados e que possibilitem perfeito assentamento da peça protética;
- Preparos cavitários subgengivais, para facilitar o acesso e visibilidade dos tecidos em operação.

Produtos **FGM**.
Indispensáveis para seu sucesso clínico.

Diamond Pro
Discos de lixa flexíveis

- Sistema de encaixe rápido.
- Não possui partes metálicas na superfície do disco.
- Em 4 granulações: grossa, média, fina e extra fina.
- Disponíveis nos tamanhos de 8 e/ou 12 mm.

Diamond Excel
Pasta para polimento universal

- Fácil remoção ao final do tratamento.
- Ingredientes atóxicos, solúveis em água, especialmente selecionados para auxiliar na lubrificação durante o polimento
- Viscosidade média e não é susceptível à ação do calor.
- Multiuso: pode ser utilizada com todos os materiais restauradores.

Diamond R
Pasta para polimento de resinas

- A pasta é de viscosidade média e não é susceptível à ação do calor (não derrete).
- Possui agradável sabor de menta.
- Possui em sua formulação carbowax, que age como excipiente, lubrificante e abrasivos com granulação extra fina.

Feltros Diamond
Discos de feltro

- São dotados de sistema de encaixe rápido.
- Sem partes metálicas na superfície do disco.
- Perfeita adaptação às margens do dente.
- Multiuso: Podem ser utilizados em amálgma, resina, metal, ionômero de vidro, etc.

Diamond Flex
Discos de feltro flexíveis

- São dotados de sistema de encaixe rápido que facilita seu acoplamento ao mandril.
- Sem partes metálicas na superfície do disco.
- A flexibilidade dos discos de feltro proporciona o polimento em superfícies irregulares ou curvas e adaptam-se perfeitamente às margens dos dentes.

*Imagens meramente ilustrativas

Top Dam
Barreira gengival

- Possui diversas cores para melhor visualização (azul, verde, violeta, pérola).
- Viscosidade e tixotropia ideais.
- Excelente poder de vedação.
- Fácil remoção, sai por inteiro.

Maxxion R
Ionômero de vidro para restauração

- Presa rápida.
- Possui uma boa adesão ao esmalte e à dentina sendo desnecessário a criação de retenções.
- Indicado para ART.
- Alta capacidade de liberação de flúor com finalidade anticariogênica.

Maxxion C
Ionômero de vidro para cimentação

- Capacidade de liberação de fluoreto.
- Mecanismo de cura química.
- Baixa solubilidade
- Radiopacidade.
- Excelente adesão à estrutura dentária.

Prosil
Silano - Agente de união

- Já vem pronto para uso.
- Aumento de 30% da capacidade adesiva entre a peça protética e o material de cimentação.

Hemosthase
Gel Hemostático

- Gel incolor: O Cloreto de Alumínio não gera resíduo hemostático, portanto não mancha tecidos duros e/ou moles.
- Eficácia: O controle de fluidos gengivais e sangramento são obtidos rapidamente.
- Segurança: O Cloreto de Alumínio é considerado uma das substâncias mais seguras do mercado, não apresentando efeitos adversos sistêmicos quando utilizado corretamente.

Diamond AC I e II
Pasta de Polimento

- Não são suscetíveis à ação do calor (não derretem).
- Viscosidade média.
- Ingredientes atóxicos, solúveis em água, especialmente selecionados para auxiliar na lubrificação durante o polimento.
- Fácil remoção ao final do procedimento.