NEWS

Ano 02 - Número 6 - Joinville - Santa Catarina

WHITENESS HP MAXX É TECNOLOGIA EM SUAS MÃOS, PERMITINDO MAIOR LUCRATIVIDADE, EFICÁCIA E AGILIDADE.

A SOFISTICAÇÃO DO WHITE CLASS, O GEL CLAREADOR PARA PACIENTES QUE EXIGEM O MELHOR.

OS PINOS DE FIBRA DE VIDRO WHITE POST SÃO SINÔNIMOS DE EFICÁCIA, DA QUAL A ODONTOLOGIA ATUAL NÃO ABRE MÃO

E MUITO MAIS!

NOVAS EMBALAGENS

A FGM ENTENDE QUE VOCÊ MERECE O MELHOR, ATÉ NO VISUAL DOS NOSSOS PRODUTOS, CONFIRA!

Todas as cores da tecnologia.

A FGM abre o ano de 2007 com uma grande renovação de todas as suas embalagens, que estão ainda mais bonitas. É uma iniciativa que visa valorizar os profissionais da odontologia e sua clientela, com produtos que, além de perfeito desempenho, oferecem apresentação visual impecável. É nosso presente de Ano Novo aos clientes FGM. Aguarde: muitas outras novidades vão surpreender você ao longo de 2007.

FGM

Resultados surpreendentes para quem exige o melhor.

Novas cores de identificação dos produtos FGM

Rumos e Perspectivas FGM.

A Família FGM está de Parabéns! Fechamos o ano de 2006 com algumas realizações importantes e um resultado extremamente positivo: Lançamos a Resina Opallis que está surpreendendo até os profissionais mais exigentes com suas características e qualidade, conquistamos a certificação da empresa na norma 13485 (fabricação de Dispositivos Médicos), certificação dos produtos para comercialização na Comunidade Européia (CE) e crescemos 35% num ano que se mostrou atípico e imprevisível até o final do primeiro semestre. Recebemos ainda uma homenagem da Academia Catarinense de Odontologia como sendo a empresa de maior destaque no setor.

O ano de 2007 promete agora muitos novos desafios e também muitas outras surpresas. O trabalho em novos mercados será intensificado e a FGM deverá apontar definitivamente como uma empresa internacional, o trabalho no mercado brasileiro também deverá receber reforços para que possamos atender cada vez melhor nossos profissionais e clientes e os investimentos na busca da melhoria contínua deverão fazer parte da estratégia para crescimento e manutenção da posição de empresa Líder no mercado.

Começaremos o ano de roupa nova, com as embalagens em nova apresentação e revisadas para atenderem ao mercado europeu. A previsão de investimentos em pesquisas e novos produtos é a maior da história da FGM, considerando fomento de fontes externas, projetos envolvendo Indústria e Universidade e parcerias particulares para a criação de materiais de apoio. Muitos novos produtos estão em fase de desenvolvimento e testes para que em breve possam ser lançados. A equipe externa está sendo ampliada para que possamos organizar mais cursos e visitar um número maior de profissionais. Enfim, o ano de 2007 está pintando com uma série de novos desafios e muitas surpresas. Esperamos contar com sua participação e poder dividir mais estas conquistas.

Friedrich Georg Mittelstädt
Bianca Mittelstädt

FGM NEWS

Ano 02 - Número 6 - Joinville - Santa Catarina

Expediente

Revista informativa publicada por FGM Produtos Odontológicos Ltda. para os profissionais de odontologia. Administração: Av. Edgar Nelson Meister, 474 - Cep: 89219-501 - Joinville - SC - fone (47) 3441-6100 - e-mail fgm@fgm.ind.br. Circulação: 100.000 exemplares, distribuídos por correio ou representantes comerciais. Assinaturas gratuitas para profissionais da odontologia podem ser feitas pelo e-mail fgm@fgm.ind.br. Casos clínicos podem ser enviados a/c Dra. Letícia pelo e-mail leticia@fgm.ind.br. A FGM não se responsabiliza por conceitos emitidos nos artigos assinados.
PROJETO GRÁFICO: PEB Planejamento e Comunicação

Sumário

2
Novas Embalagens

11
Top Dam Cores

6
Whiteness HP

16
White Class

19
White Class

20
White Post

40
Opallis Odontopediatria

7
Caso Clínico 1 - Whiteness HP MAXX

9
Diagnóstico e Planejamento

14
Técnica de Clareamento Vital em Consultório

17
Peróxido de Hidrogênio, economia de tempo e resultados eficazes.

21
Caso Clínico 2 - White Post

25
Opallis - 1 ano

28
Depoimentos referentes a Opallis

30
Casuística 1 ano Opallis

36
Caso Clínico 3 - Opallis

43
Clube FGM

TECNOLOGIA A SEU BENEFÍCIO

Gel clareador à base de peróxido de hidrogênio a 35% para clareamento em consultório. Indicado para dentes vitais e não vitais.

ACOMPANHA TOP DAM (protetor gengival fotopolimerizável)

VANTAGENS
(Para 3 pacientes)

- **RAPIDEZ.** Possui corantes que compõem um maior espectro de absorção de luz visível, agilizando o processo de clareamento.
- **EFICÁCIA.** O controle da sensibilidade é fator importantíssimo para o conforto do seu paciente e Whiteness HP Maxx possui bloqueador de calor, o que minimiza os efeitos da sensibilidade causado por aparelhos.
- **LUCRATIVIDADE.** O sistema de mistura no momento do preparo evita perdas por excesso ou falta de produto que aliado a relacão custo x benefício, só tem a gerar lucro.

VALORIZE SEU TRABALHO E GARANTA, ALÉM DE UMA MAIOR LUCRATIVIDADE EM TEMPO REDUZIDO, A SATISFAÇÃO DO SEU PACIENTE.

www.fgm.ind.br - (47) 3441-6100

FGM

CASO CLÍNICO 1

Whiteness HP MAXX

Paciente jovem 23 anos, sexo feminino apresentou-se à clínica odontológica após a remoção do aparelho ortodôntico para clareamento dental.

Fig 1, 2 e 3: Foi realizado o registro da cor dos dentes antes de iniciar o tratamento.
É muito importante o registro da cor para que o paciente possa visualizar o resultado e também é importante para documentar o caso.

Fig 4: Após a realização da profilaxia com pedra pomes e água para remoção de manchas extrínsecas, aplica-se o Top Dam (protetor gengival fotopolimerizável) e em seguida aplica-se Whiteness HP Maxx.

Fig 5: Pode ser utilizado um aparelho LED para acelerar o processo de clareamento dental.

Fig 6: Whiteness HP Maxx inicia-se vermelho carmim e altera sua cor final para o verde. Decorrido 15 minutos de aplicação, remove-se o gel com uma cânula de endodontia ou sugador cirúrgico. Em uma consulta foram realizadas três aplicações do gel de 15 minutos.

Fig 7: Na última aplicação lava-se os dentes para completa remoção do gel.

Fig 8: Observe que Top Dam permanece protegendo o tecido gengival após aspiração do gel e lavagem abundante com água. A aplicação do Top Dam para proteção do tecido gengival é um procedimento seguro eficaz e indolor.

Fig 9: Após o procedimento, remove-se o Top Dam com uma sonda exploradora.

Fig 10: A aplicação de um dessensibilizante à base de Nitrato de Potássio e Fluoreto de Sódio é muito importante após o clareamento dental. Nesse caso foi utilizado Desensibilize KF 2%.

Fig 11: Em seguida realiza-se o polimento dos dentes com pasta diamantada Diamond Excel e disco de feltro Diamond Flex.

Fig 12: Resultado final após o clareamento dental.

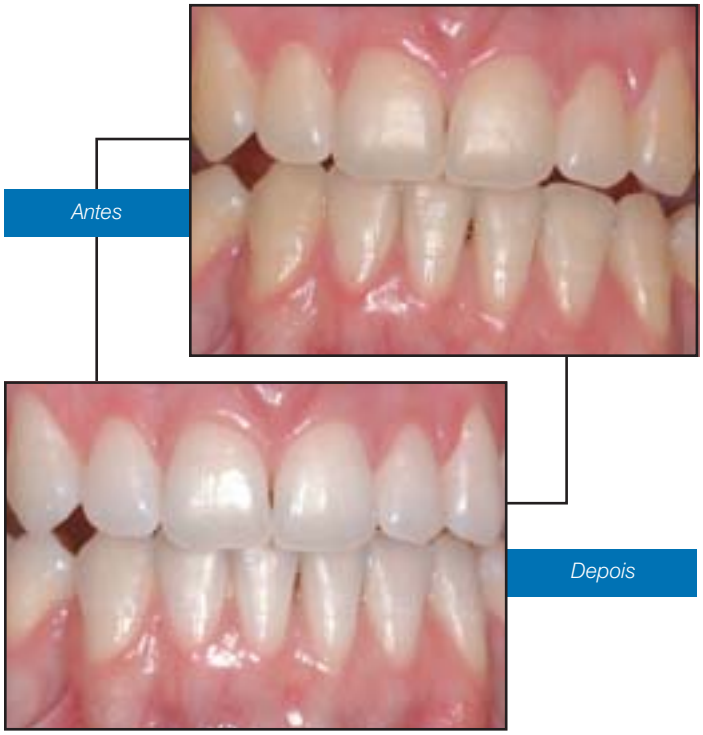

Caso Clínico realizado pela
Dra. Constanza Odebrecht e Dra Letícia Ferri

Dicas nota 10 FGM

Utilize a tecnologia FGM em seu trabalho e tenha sucesso garantido. Confira mais alguns produtos:

Top Dam
Protetor gengival fotopolimerizável. Agora em 4 novas cores. Seringa com 2g e 3 ponteiras.

Desensibilize KF 2%
Produto de uso profissional indicado para o tratamento de sensibilidade moderada a alta. Seringa 2,5g.

Diamond Excel
Pasta de polimento universal à base de diamante micronizado.

Diamond Flex
Discos de feltro flexíveis para polimento, brilho dos dentes e restaurações. Sua flexibilidade e tecnologia garantem fácil adaptação as margens dos dentes.

A importância do Diagnóstico e Planejamento na técnica de clareamento dental.

Visando facilitar a leitura optamos por escrever na forma de perguntas e respostas com o auxílio da Literatura Científica.

Um dos fatores mais importantes para o sucesso do clareamento dental é o diagnóstico das descolorações dentais.

São inúmeros os fatores etiológicos relacionados às alterações de cor dos dentes e o sucesso do tratamento dependerá do caso em específico.

Antes de iniciar qualquer técnica de tratamento clareador é muito importante que o profissional identifique a causa da pigmentação.

Classificação das descolorações dentais:

As pigmentações podem ser extrínsecas ou intrínsecas.

As pigmentações extrínsecas podem ser decorrentes de:

- Pigmentos presentes em alimentos e bebidas;
- Bactérias cromogênicas que podem produzir pigmentações escuras;
- Produtos químicos como a Clorexidina;
- Manchas causadas pela nicotina do cigarro.

Nas pigmentações intrínsecas existe a presença de um material cromógeno no interior do esmalte ou da dentina.

Seguem alguns exemplos:

- Manchas causadas por tetraciclina;
- Fluorose dental;
- Amelogênese e Dentinogênese imperfeitas;
- Manchas por iatrogenias;
- Manchas decorrentes de traumatismo.

Continua na página 10.

1. Quando indicar o tratamento de clareamento dental?

O tratamento de clareamento dental deve ser a primeira alternativa a ser utilizada em dentes com alterações de cor. A quantidade de remanescente dental é muito importante, dentes amplamente restaurados (pouca estrutura dental) não são resolvidos com clareamento dental.

2. Em casos de dentes desvitalizados, quais são os pré-requisitos indispensáveis?

A anamnese é de fundamental importância para verificar as causas do escurecimento dental e de uma detalhada avaliação endodôntica. O exame clínico e radiográfico antes de qualquer procedimento é fator determinante para o correto procedimento.

A relação entre estrutura dental e restaurações deve ser muito bem analisada e se houver pouca estrutura dental remanescente contra indica-se o clareamento dental.

Pré-requisitos indispensáveis para o tratamento clareador de dentes desvitalizados são:

- Conduto radicular obturado com qualidade;
- Região periodontal e periapical sem alerações;
- Ausência de tecido cariado;
- Remoção de material restaurador da câmara pulpar;
- Remoção adequada do teto da câmara pulpar;
- Execução de um selamento cervical com ionômero de vidro, por exemplo.

3. Quais são os fatores que limitam a técnica de clareamento dental em dentes desvitalizados?

- Dentes com restaurações amplas ou cárie extensa. Nesses casos devem-se indicar técnicas restauradoras, como facetas, coroas, etc.;
- Tratamento endodôntico inadequado;
- Dentes escuros com históricos de clareamento sem resultados satisfatórios.

4. Em casos de efeitos adversos como a hipersensibilidade dental que pode ser causada pelo clareamento dental, o que deve ser feito?

Há vários meios de controlar a hipersensibilidade como, por exemplo:

- Aplicar agentes dessensibilizantes à base de nitrato de potássio e fluoreto de sódio como Desensibilize KF 0.2% (o produto é aplicado em moldeira da mesma forma que o gel clareador) antes e/ ou após a aplicação do gel clareador;
- Após o clareamento realizado em consultório, recomenda-se aplicar dessensibilizante à base de Nitrato de Potássio e Fluoreto de sódio a 2% (Desensibilize KF 2%);
- Aumentar o intervalo entre uma sessão e outra;
- Se tiver utilizando concentrações de peróxido de carbamida mais alta, reduzir a concentração.
- Utilizar o gel clareador em dias alternados;
- Fazer apenas uma aplicação diária.

5. Quanto tempo é preciso aguardar para restaurar dentes após a conclusão do Clareamento dental?

Deve haver um período de 7 a 14 dias entre o término do clareamento caseiro ou realizado em consultório e a realização da restauração para que a adesão não seja comprometida.

6. Os dentifrícios chamados clareadores funcionam?

As pastas clareadoras são efetivas na remoção e ou inibição da formação de manchas extrínsecas.

Segundo alguns autores, dentifrícios que possuem peróxido na sua composição possuem o nível de peróxido de hidrogênio baixo, em torno de 1% ou menos associado ao tempo muito curto de contato do peróxido com o dente permite apenas a remoção de manchas extrínsecas.

Considerações finais

Podemos considerar que o clareamento dental é um procedimento seguro e eficaz desde que realizada com bom senso, o diagnóstico das descolorações dentais é de extrema importância para o sucesso do clareamento dental, a escolha da técnica de clareamento dental deve ser estudada e discutida com o paciente e é uma técnica bastante conservadora.

REFERÊNCIAS BIBLIOGRÁFICAS:

BARATIERI, L.N. et al. Caderno de Dentística: restaurações Adesivas Diretas com Resinas Compostas em Dentes Anteriores. São Paulo: Santos, 2002. p. 22.

CONCEIÇÃO, E.N. et al. Restaurações Estéticas: Compósitos, Cerâmicas e Implantes. Porto Alegre: Artmed, 2005. p.60-65.

CVITKO, E. et al. Bond strength of composite resin to enamel bleached with carbamide peroxide. J. Esthet. Dent., Hamilton, v.3, n 3, p 100-102, may/jun.1991

DEMARCO,F.F.et al. Influence of bleaching on dentin bond strength. Am J. Dent.,San Antonio,v.11,n 2, p.78-82,Apr.1998.

SILVA, V.A., FILHO, W.G. Pastas clareadoras: Mito ou Realidade? Rev. Assoc Paul Cir Dent. 2005; 59 (5): 373-8.

Divulgue o seu caso clínico em todo o Brasil.

Envie para o Departamento de Consultoria Científica FGM para análise. leticia@fgm.ind.br - (47)3441-6100

Top Dam Cores

Versatilidade em novas cores.

Novo

FGM

blue

pearl

violet

orange

green

Protetor Gengival Fotopolimerizável Top Dam. Uma obra de arte para a odontologia.

Sugestões para uso do Top Dam Cores: Odontopediatria, Endodontia, Clareamento Dental entre outros.

Top Dam na área de Endodontia

"Utilizamos o Top Dam rotineiramente na prática endodôntica como um importante coadjuvante no isolamento absoluto. O vedamento proporcionado pelo Top Dam evita a infiltração de saliva ou sangue para os canais radiculares, assim como o vazamento de soluções irrigadoras para a cavidade oral."

Dr. Guy Martins Pereira

FGM

Resultados surpreendentes para quem exige o melhor.

www.fgm.ind.br • (47) 3441.6100

FGM. Soluções eficientes para quem exige o melhor.

CONDAC Porcelana

Condicionamento com ácido fluorídrico a 10%, que garante ótima interação entre o cimento resinoso e a restauração cerâmica. Favorece a retenção e propicia resistência à restauração.

MAXXION R

Ionômero de vidro restaurador ativado quimicamente. Produto de fácil manipulação e espatulação, com excelente propriedade estética, disponível nas cores A2 e A3. Superioridade reconhecida na liberação de fluoretos.

A melhor estética com ionômero

CAVIBRUSH

Microaplicador descartável com dois pontos de dobra, que permite o alcance em áreas de difícil acesso. Disponíveis nas versões extra-fino, fino, regular e longo.

2 pontos de dobra

Clorhexidina

Solução aquosa indicada para assepsia de preparos cavitários. Indicada também para a desinfecção de pequenos instrumentos. Frasco com 100ml.

Whiteness RM

Removedor de machas por microabrasão. 1 seringa 2g, 10 ponteiras de aplicação e 1 espátula.

Whiteness HP

Agente clareador líder em vendas no Brasil.

Peróxido de hidrogênio 35%. Indicado para clareamento de dentes vitais e não vitais com ou sem o auxílio de fontes de aceleração (laser, fotopolimerizador, etc). O corante carmim existente em sua composição tem a função de filtrar os comprimentos de onda prejudiciais a polpa dental, armazenar energia fornecida pela luz e facilitar a visualização do campo de aplicação do produto. Kit disponível para 3 pacientes com ou sem Top Dam (protetor gengival) ou mini kit 1 paciente.

Top Dam

Protetor gengival fotopolimerizável que se destaca pela aplicação simples, rápida e indolor.
1 seringa com 2g e 3 ponteiras.

Conheça as novas cores

DESENSIBILIZE KF2%

Desensibilizante de uso profissional indicado para o tratamento de sensibilidade dental moderada a alta.
Seringa com 2,5g.

Técnica de Clareamento Vital em Consultório

1 - Em que casos é indicado o uso da técnica de consultório?

A técnica de consultório é útil em clientes que não estão dispostos a disciplinarem-se para o uso diário do clareador caseiro ou para aqueles que não desejam aguardar 4 a 6 semanas para obterem resultado satisfatório. Essa técnica é indicada, ainda, para casos de escurecimento mais severo em que também é vantajoso que se associe a técnica de clareamento caseiro. Dentes com tratamento endodôntico também são candidatos a essa técnica.

2 - Qual sistema de luz empregar?

Aparelhos fotoativadores de luz halógena, LD (Light Emiting Diode), lasers e plasmas de arco são empregados com o objetivo de aquecer o agente clareador e acelerar a oxidação do peróxido de hidrogênio que, assim, mais rapidamente atingirá os pigmentos cromógenos responsáveis pelo aspecto escurecido dos dentes. É bem sabido que as reações químicas são aceleradas quando ocorrem em temperaturas mais elevadas, por exemplo, o tempo de presa dos materiais odontológicos é mais curto em dias quentes. Os aparelhos de luz halógena e LED emitem menos calor quando comparados aos aparelhos de laser e de plasma de arco. É importante que se diga que a literatura ainda não definiu qual a temperatura necessária, qual aparelho é capaz de catalisar a reação do agente clareador e qual a temperatura segura para a estrutura dentária.

3 - É realmente vantajoso o uso de uma fonte de luz associada ao clareador de consultório?

Dois estudos de boca dividida (técnicas diferentes aplicadas em cada hemi-arcada) compararam a técnica de consultório, utilizando fonte de luz ativadora sobre o agente clareador em um hemi- arco e deixando- o agir sem interferência de qualquer fonte ativadora de luz no outro hemi-arco. Esses estudos indicam que não existe diferença no clareamento obtido em cada hemi-arco quando comparado por meio de fotografias e escala de cores.

Dados preliminares de um estudo in vivo desenvolvido na disciplina de Dentística da Faculdade de Odontologia da UFRGS demonstraram o mesmo, ou seja, apesar de parecer lógica a idéia de a fonte luminosa ser capaz de aquecer o agente clareador, acelerar a reação e produzir um melhor resultado, isso não tem sido observado clinicamente. Talvez ainda seja necessário que se estabeleça a temperatura ideal para produzir uma catálise significativa e, assim, uma fonte luminosa específica seja desenvolvida por esse propósito.

Além disso, de acordo com as medições feitas pelo grupo do CRA(Clinical and Research Associates), as fontes de luz existentes no mercado não são capazes de acelerar significativamente a quebra da molécula de peróxido de hidrogênio por meio da emissão de calor. Esses dados reforçam que a utilização de uma fonte de luz pode ser dispensada, o que traz mais conforto ao operador e menos desgaste às unidades fotoativadoras presentes nos consultórios dentários que possuem o objetivo precípuo de fotoativar compósitos.

Apesar do intenso marketing verificado atualmente, é importante refletir sobre a real necessidade e benefício em empregar fontes luminosas para realizar clareamento em consultório. Isso porque ainda não há evidência científica suficiente para suportar sua superioridade comparativamente ao peróxido de hidrogênio utilizado sem uma suposta ativação luminosa.

Caso clínico realizado Com Whiteness HP Maxx e texto gentilmente cedido pelo Dr Ewerton Nocchi Conceição.

Referência Bibliográfica

CONCEIÇÃO, E.N. et al. Restaurações Estéticas: Compósitos, Cerâmicas e Implantes. Porto Alegre: Artmed, 2005. p.74-81.

A atriz global Danielle Suzuki e Dra. Angélica Zandona

SAÚDE COMEÇA PELA BOCA

É o que a Dra. Angélica Zandona costuma dizer aos seus pacientes. Referência em clareamento dental entre os famosos globais, como a atriz Danielle Suzuki, que obteve um excelente resultado a ponto de ser percebido por seu público ao aparecer na televisão com seu novo sorriso.

"O resultado obtido com o sorriso da Danielle foi brilhante e isso pude conseguir com a utilização do Whiteness HP Maxx."

Devido aos resultados que tem obtido, outros famosos já procuraram a Dra. Angélica atrás de um sorriso naturalmente branco, aliando a agilidade e o fato de não sentirem dor, como é o caso de Carol Castro e Juliana Paes.

"Com a utilização dos produtos FGM os resultados têm sido surpreendentes, motivo pelo qual tenho tido tanta procura por indicações." Conclui a Dra. Angélica Zandona.

A clínica da Dra. Angélica Zandona fica no Shopping Down Town
Av. Das Américas, 500 Bloco 23 Sala 308 - Barra da Tijuca - Rio de Janeiro Fone (21) 2494-6667 / 2494-6646

Divulgue o seu caso clínico em todo o Brasil.
Envie para o Departamento de Consultoria Científica FGM para análise. leticia@fgm.ind.br - (47)3441-6100

Valorize seu trabalho com a sofisticação de White Class.

White Class da FGM é um clareador dental de uso caseiro à base de peróxido de hidrogênio em concentrações de 4%, 6% e 7,1/2%, destinado a pacientes exigentes e que não abrem mão de sofisticação. O clareador White Class garante excelentes resultados, através do uso de peróxido de hidrogênio que dá maior velocidade ao processo de clareamento dental.
Valorize seu paciente. Use White Class.

FGM

PERÓXIDO DE HIDROGÊNIO, ECONOMIA DE TEMPO E RESULTADOS EFICAZES.

*Marcelo Balsamo

Há muito se fala do clareamento dental como uma excelente alternativa estética, acessível aos pacientes em relação aos custos de tratamento e também de fácil aplicação por parte do profissional [2,4]. O único problema é que, muitas vezes, o paciente não tolera o tempo de cadeira necessário para o clareamento realizado em consultório, mas também demonstra o desejo de realizar o branqueamento de forma rápida e eficaz, mediante aplicações de curta duração realizadas em casa ou no trabalho.

O peróxido de hidrogênio, em baixas concentrações, aplica-se como a substância de eleição nas técnicas de curta duração de aplicação doméstica. Usado há anos, encontra-se atualmente em um patamar distinto daquele encontrado até pouco tempo atrás. Algumas substâncias, dentre elas os agentes para combate da sensibilidade, foram adicionados no intuito de criar um produto cada vez mais eficaz. Os resultados por ele obtidos,podem oferecer satisfação aos pacientes que não desejam realizar o clareamento de consultório, mas querem redução de tempo de tratamento. Pensando nisso, a indústria investe constantemente em pesquisas e em lançamentos de produtos à base de peróxido de hidrogênio, balanceando fórmulas, adicionando potentes agentes de dessensibilização e criando apresentações visuais dos produtos cada vez mais sofisticadas, de forma a atender o público cada vez mais exigente de nossas clínicas [3].

Dentre os novos produtos lançados no mercado, a FGM primou por oferecer ao dentista um produto de apresentação única, o WHITE CLASS. Descrição do produto:

-WHITE CLASS vem em duas apresentações, peróxido de hidrogênio a 6% (uso regular, para a grande maioria dos casos) e na concentração de 7,5%, sendo esta última concentração aplicada para os casos em que o desafio clínico encontra-se em patamares mais elevados, para pacientes extremamente exigentes ou nas alterações cromáticas mais intensas (manchamentos causados pela tetraciclina, fluorose, pigmentações decorrentes de hábitos alimentares prolongados dos pacientes, ex-tabagistas, etc.);

- Outra vantagem do produto é a presença de duas substâncias extremamente eficazes no combate da eventual sensibilidade que possa ocorrer durante o clareamento, o nitrato de potássio e o fluoreto de sódio. O fluoreto de sódio atua obliterando os canalículos dentinários, o que reduz a sensibilidade, além do nitrato de potássio que apresenta efeito de despolarização de terminações nervosas, agindo como excelente sedativo local durante o clareamento dental;

- Dentre estas substâncias, há ainda o balanceamento da fórmula que oferece um pH neutro, livrando a dentição da descalcificação de esmalte e dentina.

Abaixo veremos, a descrição de uma situação clínica, na qual empregamos o peróxido de hidrogênio na concentração de 7½% (WHITE CLASS 7½%):

Paciente do sexo feminino, 17 anos, manifestando interesse em melhoria da condição cromática do dentes, após a tomada de cor preliminar, foi orientada a efetuar terapia clareadora da arcada inferior (efeito comparativo com a arcada superior) aplicando WHITE CLASS 7½%.

Como manobras prévias, realizamos profilaxia mediante aplicação de pedra-pomes diluída em água, aplicando-se a substância pelo processo ativo de remoção de placa bacteriana, utilizando-se escovas de Robinson. Realizada a moldagem com alginato, das duas arcadas, e confecção da moldeira siliconizada de clareamento caseiro, orientamos a paciente para iniciar a aplicação pela arcada inferior por um período diário de 1 hora. Caso houvesse sensibilidade, a mesma deveria comunicar-nos imediatamente, além de retornar após 10 dias para avaliação de controle.

Após 10 dias, a paciente relatou mínima sensibilidade que ocorreu apenas no primeiro dia de terapia e não permaneceu nos dias subseqüentes, também exibindo excelente alteração cromática (branqueamento) na arcada inferior. Como manobra de controle, pode-se prescrever em situações as quais ocorra uma ligeira sensibilidade inicial, aplicações suplementares do gel à base de nitrato de potássio e fluoreto de sódio (DESENSIBILIZE KF 2%). A seguir, orientamos a paciente para que iniciasse o clareamento da arcada superior pelo mesmo tempo de aplicação diária aplicado na arcada inferior.

Decorridos 10 dias, notamos uma uniformidade de resultado (arcada inferior e superior), sem presença significativa de sensibilidade. Notamos uma diminuição acentuada da tonalidade, inicialmente A2 (escala VITA) para um matiz inferior ao B1 (escala VITA).

Com a aplicação doméstica do peróxido de hidrogênio em boa concentração (WHITE CLASS 7½%), conseguimos obter um resultado final excelente em poucos dias de uso. Como dica complementar, caso o profissional deseja aumentar a durabilidade do efeito clareador, pode-se em algumas situações clínicas empregar uma manutenção do clareamento por um período adicional de aproximadamente 5 dias, solicitando ao paciente para aplicar o clareador por um tempo menor (30 minutos diários) ou reduzindo-se a concentração do agente clareador, prescrevendo WHITE CLASS 6%.

O tratamento branqueador, com substâncias à base de peróxido de hidrogênio, têm demonstrado excelentes resultados e oferecem ao profissional mais uma boa ferramenta para obtenção de uma estética rápida e segura.

** Marcelo Balsamo é mestre e doutor em Dentística (UNESP/FOSJC), ministra cursos na APCD São Paulo e é co-autor do livro "Estética para o clínico geral" (Artes Médicas, 2005).*

REFERÊNCIAS:

1. Baratieri LN et al. Caderno de Dentística – Clareamento dental; ed. Santos, 2004;
2. Haywood VB, Heymann HO. Nightguard vital bleaching. Quintessence Int 1989; 20:173-176;
3. Jorgensen MG, Carroll WB. Incidência de sensibilidade dental após clareamento doméstico. JADA Ed. Brasileira 2002; v.5, n.4:205-211;
4. Marson FC et al. Avaliação clínica do clareamento dental pela técnica caseira. R Dental Press Estet 2005; v.2, n.4: 84-90.

Divulgue o seu caso clínico com White Class em todo o Brasil.
Envie para o Departamento de Consultoria Científica FGM para análise. leticia@fgm.ind.br - (47)3441-6100

WHITE Class

Gel Clareador Dental de uso caseiro com supervisão profissional.

O sorriso tem sido o desejo da maior parte dos individuos e o clareamento dental tem proporcionado belos resultados. White Class, indicado para dentes vitais, possui pH neutro para não provocar descalsificação em esmalte e dentina, gel de alta viscosidade para facilitar o manuseio e agentes desensibilizantes como nitrato de potássio e fluoreto de sódio, proporcionando conforto para o paciente.

White Class está disponivel nas concentrações 4%, 6% e 7½%.

Peróxido hidrogênio uso caseiro.

Vantagens:

- Técnica simples e de fácil aplicação;
- Pouco tempo de atendimento clínico;
- Não promove alterações estruturais no dente e periodonto;
- Apresenta bons resultados;
- É uma técnica orientada e supervisionada pelo dentista.

Por que utilizar White Class?

- Pode ser utilizado de meia a 1 hora por dia;
- Possui um sofisticado estojo para o paciente guardar a seringa de gel clareador e porta moldeiras;
- Possui agentes dessensibilizantes na fórmula como o Nitrato de Potássio e Fluoreto de sódio proporcionando conforto e segurança para o paciente;
- Mais velocidade ao processo de clareamento dental;
- Mais lucro para o profissional.

FGM

Resultados surpreendentes para quem exige o melhor.

www.fgm.ind.br - (47) 3441-6100

ALTA TECNOLOGIA AO SEU ALCANCE

white post

Disponíveis nos tamanhos:

White Post é um pino fabricado em compósito de fibra de vidro e resina epóxi de alta resistência mecânica que atua como reforço intra radicular da estrutura dental e promove retenção para o material restaurador definitivo ou núcleo de preenchimento, no caso de restaurações indiretas.

White Post possui o seguinte formato:
Dupla Conicidade (White Post DC): com excelente adaptação, preserva ao máximo a dentina intra-radicular para o alojamento do pino e possui a maior resistência na região cervical.



White Post DC

Alta translucidez
Estético
Radiopaco
Características mecânicas semelhantes às da dentina
Excelente condutividade de luz
Acompanha broca

Por que escolher White Post?

- Excelente estética;
- Possui radiopacidade;
- Alta translucidez;
- Reduz o risco de fratura no interior do conduto pelas propriedades físicas semelhantes às da dentina;
- Não há necessidade de se fazer retenção em dentina;
- Preparo é mais conservador;
- Elimina o risco de corrosão que pode ocorrer com metal;
- Possui brocas específicas para cada diâmetro de pino;
- Elimina a etapa laboratorial;
- Possui melhor relação custo-benefício;
- Evita tensões demasiadas à raiz.

FGM

www.fgm.ind.br - (47) 3441-6100

CASO CLÍNICO 2

White Post

Cimentação de pinos de fibra de vidro: passo-a-passo

Fratura horizontal do dente 21.

Cirurgia periodontal para acesso à linha de fratura.

Após o tratamento endodôntico, o dente é isolado para a colocação do pino e reconstrução com resina composta.



Pino de fibra de vidro cônico selecionado (White Post DC – FGM). Cada tamanho de pino (1, 2 ou 3) possui uma broca específica seguindo com formato próximo ao do pino.

O conduto radicular foi preparado para cimentação de um pino de fibra de vidro cônico (White Post DC - FGM) com as brocas do próprio kit de pinos.

Conduto radicular preparado para a inserção do pino.

Teste do pino para verificar se o comprimento de trabalho da broca se equivale ao comprimento do pino dentro do conduto radicular.

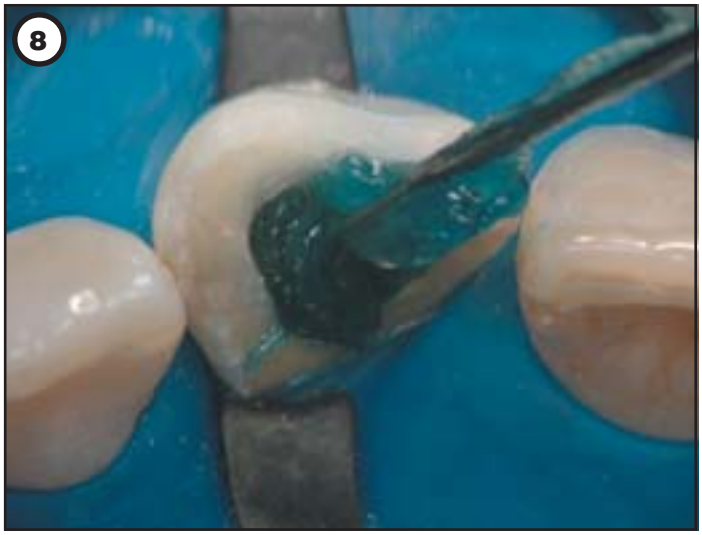

Condicionamento do conduto com ácido fosfórico 37% por ± 60s.

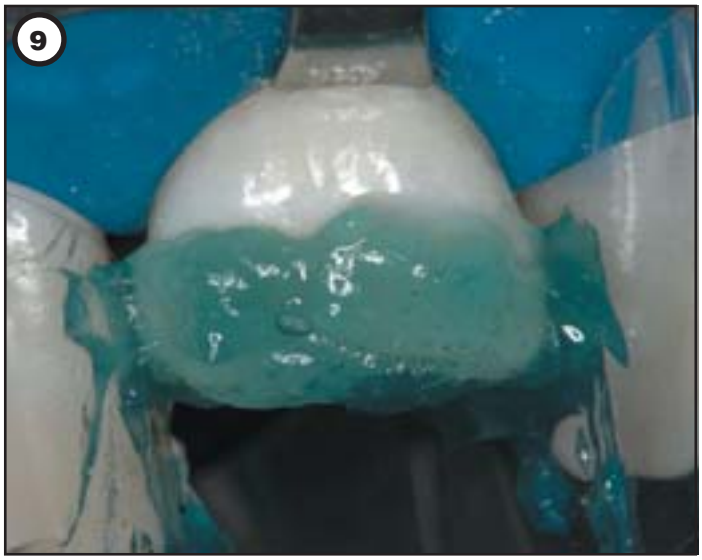

Condicionamento da coroa com ácido fosfórico 37% por ± 30s.

Condicionamento do pino de fibra de vidro White Post DC com ácido fosfórico 37% por ± 60s visando a limpeza do pino.

Lavagem abundante do conduto radicular utilizando uma seringa descartável com agulha fina.

Secagem do conduto com cone de papel.

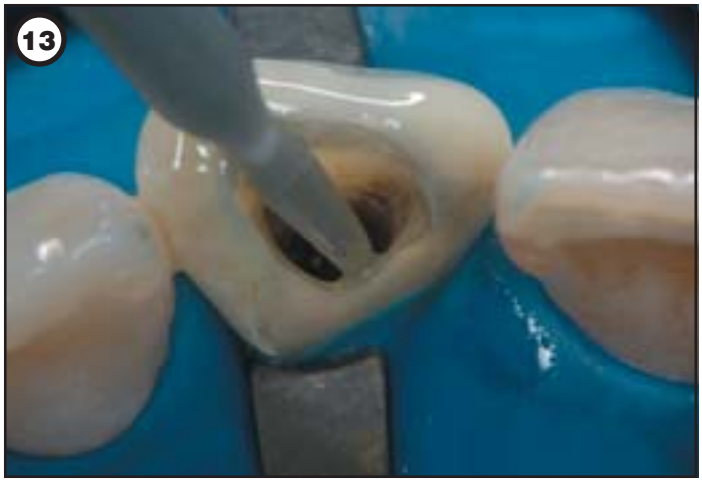

Aplicação do adesivo fotopolimerizável no conduto radicular com aplicador tipo Cavibrush Longo (FGM).

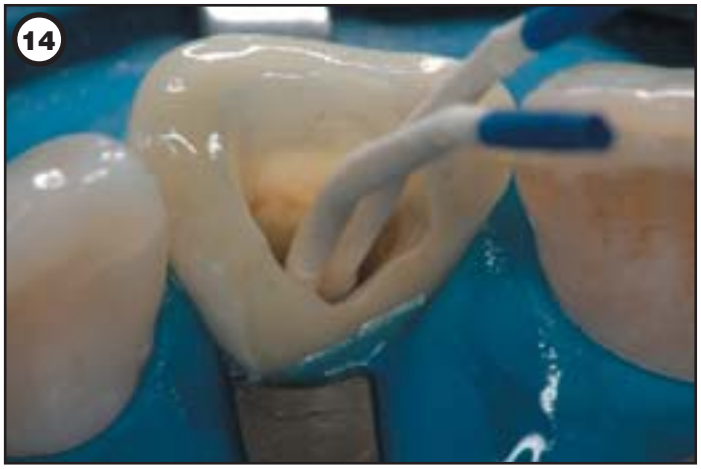

Após jato de ar no conduto, a remoção dos excessos de adesivo é realizada com cones de papel.

O adesivo dentro do conduto é fotopolimerizado por 1 min.



Após a limpeza do pino e aplicação do mesmo sistema adesivo, este é fotopolimerizado por 20s.

O cimento resinoso dual é inserido no conduto com uma broca lentulo nº40 e o pino é assentado. Após a remoção dos excessos, o cimento é fotoativado por 1 min.

Vista vestibular do pino de fibra White Post DC cimentado.

Restauração do dente com resina composta Opallis (FGM)

Vista lateral da restauração com resina composta.

Caso gentilmente cedido por Dr. ANDRÉ MALLMAN
Doutor em Materiais Dentários FOUSP; Professor do Curso de Odontologia da FBDC-BA.

Dicas nota 10 FGM

Utilize a tecnologia dos produtos FGM em todo o tratamento e garanta o sucesso do seu trabalho. Confira:

Cavibrush
Microaplicador descartável com dois pontos de dobra, que permite o alcance em áreas de difícil acesso. Disponíveis nas versões extra-fino, fino, regular e longo.

PERGUNTAS MAIS FREQÜENTES:

Todos os dentes tratados endodonticamente necessitam de pinos intra radiculares?

R: Não. Somente dentes com tratamento endodôntico com ampla destruição coronal.

Quais as vantagens de se utilizar pinos pré-fabricados?

R: Facilidade de uso, não necessitam de moldagem e fase laboratorial reduzindo o custo, possuem características mecânicas semelhantes às da dentina, o tratamento não é prolongado e possuem excelentes características estéticas.

Divulgue o seu caso clínico com White Class em todo o Brasil.
Envie para o Departamento de Consultoria Científica FGM para análise. leticia@fgm.ind.br - (47)3441-6100

"É preciso ter manha
É preciso ter graça
É preciso ter sonho sempre.
Quem traz no peito
Essa marca possui
A estranha mania de
Ter fé na vida."
(Milton Nascimento e
Fernando Brant)
1
ano
de sucesso
Opallis
Opallis
FGM

Avaliação de 1 ano do desempenho clínico da resina composta Opallis: restaurações classe II e V.

Bernardon JK, Ferreira KB, Universidade Federal de Santa Catarina/UFSC.

Através de um estudo randomizado, com objetivo de avaliar, *in vivo,* o desempenho clínico de 1 ano da resina composta Opallis, foram confeccionadas 70 restaurações: 35 classe II, indicadas como substituição de restaurações insatisfatórias de amálgama ou resina composta e 35 restaurações classe V de lesões não-cariosas.

As restaurações foram realizadas empregando o sistema adesivo Singlebond (3M ESPE) e a resina composta Opallis (FGM) de forma incremental. Cada incremento foi fotopolimerizado por 30 segundos, por aparelho de luz halógena com 550mW/cm². As restaurações classes II e V foram avaliadas de forma direta, por dois examinadores previamente calibrados, nos períodos *baseline e* 1 ano (figuras 1 e 2), de acordo com os critérios modificados United States Public Health Service (USPHS) de Ryge e Cvar: sensibilidade pós-operatória, integridade marginal, descoloração do ângulo cavo-superficial, estabilidade de cor, desgaste, oclusão estressante e saúde periodontal. Contato inter-proximal e recorrência de cárie foram critérios específicos de restaurações classe II, enquanto o critério textura superficial foi específico para restaurações classe V.

Para cada critério, foi usada a classificação Alfa (A) para indicar o mais alto grau de aceitação clínica e, em ordem regressiva de aceitabilidade clínica, seguiram-se as classificações Bravo(B), Charlie (C) e Delta (D) (Quadro I).

Com o intuito de esclarecer possíveis dúvidas que surgissem durante a avaliação clínica, fotografias digitais intra-orais das restaurações foram realizadas em todos os períodos avaliados. Ainda como meio auxiliar de avaliação, foram realizadas radiografias inter-proximais para restaurações classe II.

Quadro I – Critérios e índices empregados para a avaliação das restaurações classe II e V.

Critérios USPHS	Índice	Definição
Sensibilidade pós-operatória	A	-Nenhuma.
	B	-Presente.
Integridade Marginal	A	-Nenhuma evidência visível de fendas ao longo da margem.
	B	-Evidência visível de fendas e ausência de exposição dentinária.
	C	-Retenção do explorador na fenda e exposição dentinária.
	D	-Restauração deslocada, fratura.
Descoloração do ângulo cavo superficial	A	-Nenhuma descoloração presente.
	B	-Descoloração superficial.
	C	-Descoloração profunda.
Estabilidade de cor	A	-Semelhante à estrutura dental adjacente em cor e translucidez.
	B	-Diferença em cor e translucidez comparada à estrutura dental adjacente (aceitável clinicamente).
	C	-Diferença em cor e translucidez comparada à estrutura dental adjacente (não aceitável clinicamente).
Desgaste	A	-Restauração em continuidade com a forma anatômica existente.
	B	-Restauração em descontinuidade com a forma anatômica existente, mas a perda de material não foi suficiente para expor a dentina.
Oclusão estressante	A	-Nenhuma evidência de contatos oclusais estressantes.
	B	-Evidência de contatos oclusais estressantes.
Saúde Periodontal	A	-Saúde periodontal preservada.
	B	-Alteração na saúde periodontal preservada.
Textura superficial **	A	-Conservada.
	B	-Alterada.
Contato Inter-proximal *	A	-Leve contato com dificuldade de passar o fio dental entre a restauração e o dente adjacente.
	B	-Leve contato com facilidade de passar o fio dental entre a restauração e o dente adjacente.
	C	-Não existe contato entre a restauração e o dente adjacente.
Recorrência de cárie *	A	-Ausência de cárie.
	B	-Evidência de cárie na margem da restauração.

*critério específico para restaurações classe II
**critério específico para restaurações classe V

RESULTADOS

Para análise estatística dos resultados, foi empregado o teste Binomial ao nível de significância $p < 0,05$. Tanto nas restaurações classe II como classe V, todos os critérios analisados ficaram restritos a classificação A ou B. Não foram encontradas diferenças estatisticamente significantes entre *baseline* e 1 ano de avaliação para nenhum dos critérios avaliados. Os resultados encontrados para as restaurações classe II estão representados na Tabela I e Gráfico I e os resultados para classe V, na Tabela II e Gráfico II.

Tabela I: Valores percentuais de índice A (%A) obtidos nos critérios de avaliação de restaurações classe II com a resina composta Opallis, nos períodos *baseline* e 1ano.

Critérios USPHS	%A *baseline*	%A 1 ano	Teste Binomial (Valor de p)
Sensibilidade Pós-operatória	95%	100%	p= 0,25
Integridade Marginal	100%	100%	*
Descoloração do ângulo cavo superficial	100%	97%	p= 0,5
Contato interproximal	93%	93%	*
Recorrência de cárie	100%	100%	*
Desgaste	100%	100%	*
Oclusão estressante	100%	100%	*
Saúde Periodontal	100%	100%	*
Estabilidade de cor	90%	95%	p= 0,5

* nesses critérios foi obtido índice A em 100% dos casos, não sendo necessária aplicação de teste estatístico.

Gráfico I- Restaurações classe II: valores percentuais de índice A (%A) nos períodos *baseline* e 1ano.

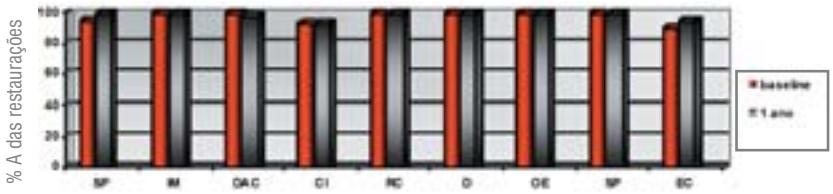

SP:Sensibilidade Pós-operatória; IM:Integridade Marginal; DAC:Descoloração do Ângulo Cavo-superficial; CI:Contato Interproximal; RC:Recorrência de cárie; D:Desgaste; OE:Oclusão Estressante; SP:Saúde Periodontal e EC:Estabilidade de Cor .

Restaurações classe II 15 MO

Figura 1a: Inicial

Figura 1b: Avaliação baseline,

Figura 1c: Avaliação 1 ano.

Tabela II: Valores percentuais de índice A (%A) obtidos nos critérios de avaliação de restaurações classe V, com a resina composta Opallis, nos períodos *baseline* e 1ano.

Critérios USPHS	%A *baseline*	%A 1 ano	Teste Binomial (Valor de p)
Sensibilidade Pós-operatória	100%	100%	*
Integridade Marginal	100%	98%	p=1
Descoloração do ângulo cavo superficial	100%	100%	*
Desgaste	100%	93%	p=0,12
Oclusão estressante	100%	98%	p=1
Saúde Periodontal	100%	100%	*
Estabilidade de cor	93%	95%	p=1
Textura superficial	100%	100%	*

* nesses critérios foi obtido índice A em 100% dos casos, não sendo necessária aplicação de teste estatístico.

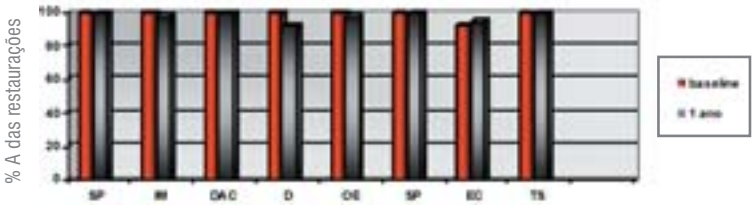

SP:Sensibilidade Pós-operatória; IM:Integridade Marginal; DAC:Descoloração do Ângulo Cavo-superficial; ; D:Desgaste; OE:Oclusão Estressante; SP:Saúde Periodontal e EC:Estabilidade de Cor; TS:Textura Superficial.

Restaurações classe V 14

Figura 2a: Inicial

Figura 2b: Avaliação baseline,



Figura 2c: Avaliação 1 ano.

Discussão

De maneira geral, os resultados observados neste estudo clínico randomizado evidenciam o desempenho satisfatório do compósito Opallis, quando empregado em restaurações adesivas diretas classes II e V. Para nenhum critério avaliado foi observada diferença estatisticamente significante ($p < 0,05$) após 1 ano de avaliação clínica, comprovando os resultados promissores previamente encontrados nos testes laboratoriais.

No *baseline,* mesmo sendo observada sensibilidade pós-operatória em 2 restaurações classe II, este resultado não foi estatisticamente significante e regrediu em 10 dias, indicando desempenho clínico satisfatório do material. Vale ressaltar que nenhum caso classe V apresentou sensibilidade pós-operatória. Quanto à estabilidade de cor das restaurações classes II e V, o aumento percentual do índice A do *baseline* para os demais períodos avaliados representou maior semelhança de cor da restauração à estrutura dental adjacente com o passar do tempo. Isso se deve a esperada re-hidratação do dente que ocorre após a realização de procedimentos restauradores adesivos com resinas compostas. Apenas em 1 dente foi observada oclusão estressante após 1 ano de avaliação clínica. Isso pode justificar a fenda marginal sem exposição dentinária observada em 1 única restauração classe V realizada nesse mesmo dente. O desgaste evidenciado em 7% das restaurações classe V não foi decorrente da composição do material. A força excessiva empregada na escovação, relatada por esses pacientes, explica o desgaste excessivo dessas restaurações, mesmo tendo recebido previamente instruções de higiene oral e técnica de escovação.

Conclusão

Opallis apresenta requisitos que satisfazem plenamente as exigências estéticas e funcionais de materiais restauradores adesivos indicados para dentes anteriores e posteriores. Os recursos estéticos de Opallis estão sendo amplamente divulgados e comprovados por vários pesquisadores sendo que sua estabilidade clínica ao longo do tempo está sendo comprovada através deste trabalho.

Em nenhum dos critério avaliado foi observada diferença estatisticamente significante ($p < 0,05$) após 1 ano de avaliação clínica de Opallis, comprovando os resultados promissores previamente encontrados nos testes laboratoriais e, agora, também alcançados clinicamente.

Opallis

A FGM propôs e hoje, de diversos pontos do Brasil, chegam as respostas sobre Opallis.

"Poderia dizer hoje, após mais de 6 meses de experiência clínica com a Opallis, que a FGM conseguiu revolucionar pela 2ª vez o mercado odontológico brasileiro.
OS MOTIVOS? Grande investimento no desenvolvimento do produto, assim como foi feito no início com os agentes clareadores; seja na concepção do material, seja nos inúmeros testes laboratoriais e clínicos realizados previamente ao seu lançamento; ou ainda pelo belíssimo design da bisnaga. E que dentista não olha para o design da bisnaga?
O RESULTADO? Um material com uma ampla gama de cores, inclusive com cores para dentes clareados, e vários translúcidos e opacos, que não perde em nada para nenhum concorrente e com um preço absolutamente condizente com a realidade brasileira. Desta maneira, não é para mim, nenhuma surpresa os belíssimos casos que tem sido feitos com a resina Opallis em todo o Brasil, como pode ser visto neste número da revista. É uma verdadeira revolução e a FGM está de parabéns!"

Alessandro Dourado Loguercio
Especialista e Mestre em Dentística Restauradora – UFPEL; Doutor em Materiais Dentários – FOUSP; Professor da UNOESC – Joaçaba/SC e UEPG – Ponta Grossa/PR; Autor do livro: fundamentos para a aplicação clínica de materiais restauradores diretos; 98 trabalhos publicados no Brasil e no exterior

O impacto causado pelo lançamento da resina Opallis – FGM no mercado nacional, provavelmente não será superado nos próximos anos. Conseguir colocar, num mercado tão exigente quanto o nosso, um produto de ponta com inúmeras opções de cores; ótimas propriedades físicas e mecânicas - onde se pode destacar sua excelente propriedade reológica; e principalmente a facilidade clínica de se reproduzir restaurações naturais com altíssima qualidade aliado a um custo abaixo da média de preços do mercado , é sem sombra de dúvida um grande presente para os dentistas brasileiros.
Acostumada a ministrar cursos em países latino-americanos, observo o quanto os nossos profissionais são privilegiados por termos uma indústria totalmente nacional, como a FGM, com uma linha de produtos concentrados em Odontologia Estética. Aos demais países do nosso continente cabe a rotineira tarefa de continuar importando resinas compostas e materiais clareadores ao custo elevado do mercado internacional; enquanto no nosso país observamos nos últimos anos o desenvolvimento de produtos universais e acessíveis para os mais longínquos consultórios nacionais.
Pensar na resina Opallis é desejar que este material se estabeleça como a grande opção do clínico brasileiro para que tanto a resina quanto a nossa odontologia alcance cada vez mais um local de destaque, e que a cada dia possamos mostrar nosso grande valor.

Dayse Amaral
Especialista em Dentística; Periodontia e Prótese - UFRJ; Coordenadora do curso de atualização em Dentística - ACO; Coordenadora do curso de especialização em Dentística - ABORJ



Como amigo pessoal dos diretores da FGM, e usuário freqüente da linha de clareadores Whiteness me sinto seguro e tranqüilo em falar sobre o Compósito Opallis.
Começo pelo seu lançamento no CIOSP 2006 e pela bela apresentação dos kits, criando com isso um diferencial competitivo, mas conhecendo a *FGM* como conheço, tinha certeza que o compósito Opallis seria um produto inovador e no meu dia a dia de clínico, professor de universidade, só tenho tido a confirmação do que já imaginava.
É importante salientar que o compósito Opallis veio disponibilizar ao clínico características ainda inexistentes no nosso mercado, tais como:
• 33 cores divididas em esmalte e dentina, cores para dentes clareados e de efeito, permitindo a reprodução do policromatismo dos dentes;
• é um compósito microhíbrido para dentes anteriores e posteriores com excelentes propriedades físicas e de polimento, retenção de brilho, opalescência e fluorescência;
• é um produto nacional, onde a relação custo e benefício é mais evidente, tornando-se acessível a todos.

Parabéns a FGM pelo excelente material a nós disponibilizado e que em breve possamos ter o privilégio de conhecer os lançamentos 2007.

Nasser Hussein Fares - Presidente da ABCD-MT
Prof. Dentistica, Clinica Integrada e Anatomia e Escultura Dental - FIMCA - RO; Prof. Clinica Geral I e Anatomia e Escultura Dental - UNIC - Cuiabá; Mestre em Dentistica – Castelo Branco; Especialista em Dentística - USP Bauru; Especialista em Endodontia – UFRJ- RJ; Especialista em Periodontia – USP - Bauru; Especialista em Radiologia – PUC-RJ

Tenho trabalhado com a resina Opallis. Gostei muito da consistência e dos recursos estéticos que ele apresenta. É possível uma aplicação homogênea e em camadas finas.
Seus recursos estéticos permitem dissimular áreas com aparência indesejável, bem como realçar detalhes de saturação, opalescência e translucidez de maneira natural. Uma resina muito boa!

Mário Honorato Silva e Souza Jr.
Mestrado e Doutorado em Dentística pela FOB-USP; Pós-doutorado em Biomateriais pela Universidade do Alabama - USA; Professor do Dept. de Dentística da FOB-USP de 1981 a 2002; Professor do curso de mestrado em Odontologia da UFPA; Coordenador do curso de especialização em Dentística da ABOP A

Opallis é uma resina microhibrida composta de uma matriz monomérica contendo Bis(GMA), Bis(EMA) e TEGDMA. Sua parte inorgânica (carga) é uma combinação de vidro de Bário-Alumino silicato silanizados e nanopartículas de dióxido de silício, conferindo ao material resistência e ótima capacidade de polimento. É indicado para restaurações de dentes anteriores e posteriores permitindo a reprodução das características ópticas da estrutura dentária, com adequada fluorescência, opalescência e translucidez. Sua viscosidade permiti inserção facilitada. A forma de apresentação ergonômica das seringas e de identificação pelas cores nas mesmas facilitam o trabalho restaurador.
As cores de esmalte,dentina e efeitos reproduzem com alta qualidade as estruturas restauradas. Possui ainda cores para dentes clareados e de diferentes valores reproduzindo a luminosidade das restaurações.

Prof. Dr. Paulo Sérgio Quagliatto
Professor Adjunto Doutor de Dentística da Faculdade de Odontologia da Universidade Federal de Uberlândia; Mestre e Doutor em Dentística Restauradora pela Unesp-Araraquara-SP tese realizada na Universidade do Texas-San Antonio-USA; Coordenador de Curso da Faculdade de Odontologia da Universidade Federal de Uberlândia; Coordenador do Curso de Aperfeiçoamento em Dentística da APCD-Ribeirão Preto- SP; Coordenador do Curso de Especialização em Dentística da ABCD-DF.

"Quando a resina Opallis foi lançada, eu imaginei que seria mais uma no mercado odontológico. A partir do momento em que comecei a utilizá-la na execução das minhas restaurações, fiquei surpreso porque constatei que esta era diferente.
Suas qualidades físicas e estéticas são excelentes. Com cores adequadas que atendem às expectativas dos meus clientes, e consistência, esculturabilidade, polimento e custo benefício extraordinários que atendem às minhas expectativas.
A FGM acertou com mais um produto de primeira linha, digno da exigência do cirurgião-dentista brasileiro."

Dr. Mario Sergio Limberte
Membro honorário da Sociedade Brasileira de Odontologia Estética; Ex-Presidente da Sociedade Brasileira de Reabilitação Oral; Membro e conferencista da American Academy of Cosmetic Dentistry; Membro do Corpo Editorial do "Journal of Cosmetic Dentistry"; Presidente do III CIODONTO 2007 - Congresso Inter nacional de Odontologia da ABO-São Paulo

Mais uma vez a FGM surpreendeu o mercado odontológico com o lançamento da sua resina composta. A Opallis chegou há pouco tempo, mas já se estabeleceu como uma excelente opção restauradora tanto para dentes anteriores como para dentes posteriores. Além da sua boa apresentação, manipulação e propriedades mecânicas, vejo como diferencial nesse material as possibilidades de estratificação das restaurações, com ótimas propriedades óticas oferecidas nas suas 33 cores. Assim, oferece ao clínico condições de realizar restaurações estéticas com diferentes caracterizações, como muitas vezes observadas em difíceis situações clínicas. Parabenizo a FGM pela proposta ousada nesse material, que rapidamente obteve o seu sucesso. Sucesso esse que também é observado pela grande busca de informações dos profissionais que querem começar a trabalhar com este compósito.

Dr. André Mallmann.
Doutor em Materiais Dentários – FOUSP. Prof. do Curso de Odontologia da FBDC-BA.

Trabalhar com a resina composta Opallis tem possibilitado a nosso grupo desenvolver trabalhos com a excelência estética exigida por nós e por nossos pacientes nos dias de hoje.
Isto se torna possível graças a grande variedade de cores que o material apresenta, permitindo a confecção de restaurações imperceptíveis através da técnica de estratificação.
O formato e tamanho de suas partículas fazem com que o material tenha uma boa consistência de trabalho, seja de fácil manuseio e nos permita executar restaurações com polimento e textura impecáveis.
Também utilizamos Opallis com sucesso em restaurações de dentes posteriores, visto que as propriedades mecânicas mostraram-se satisfatórias em testes laboratoriais realizados por grupos de pesquisa de renomados professores, como o do Prof. Dr. Luiz Narciso Baratieri, do Departamento de Dentística da Universidade Federal de Santa Catarina.
Por tudo isso, podemos afirmar que a resina composta Opallis é um material restaurador de excelente custo/benefício que compete de igual para igual com resinas compostas bem estabelecidas no mercado.

Prof. Dr. Rubens Côrte Real de Carvalho
- Professor Livre Docente Associado do Departamento de Dentística da FOUSP; Presidente da ffo - FUNDECTO USP; Coordenador do curso Excelência em estética bucal - Soluções diretas e indiretas (FUNDECTO USP); Coordenador do curso de Especialização de Dentística do Hospital da Aeronáutica de São Paulo

Prof. Dr. Marcio Garcia dos Santos
- Mestre, Doutor e Especialista em Dentística Restauradora pela FOUSP; Professor do curso Excelência em estética bucal - Soluções diretas e indiretas (FUNDECTO USP); Professor do curso de Especialização de Dentística do Hospital da Aeronáutica de São Paulo

Prof. Dr. Flávio Augusto Merichello dos Santos
Mestre, Doutor e Especialista em Dentística Restauradora pela FOUSP; Professor do curso Excelência em estética bucal - Soluções diretas e indiretas (FUNDECTO USP); Professor do curso de Especialização de Dentística do Hospital da Aeronáutica de São Paulo

1 ano de sucesso Opallis

Arte, Talento, Opallis... um ano de sucesso.

Há um ano a FGM Produtos Odontológicos lançou a resina Opallis e desde então o produto vem sendo utilizado por diversos profissionais em todo o Brasil. De imediato, as qualidades estéticas do produto conquistaram vários profissionais e a resina Opallis já é top de mercado. Para comemorar o sucesso e o primeiro aniversário da Opallis, apresentamos alguns casos clínicos que completaram um ano e evidenciam o sucesso clínico do produto. Os resultados laboratoriais realizados em 2005 por várias universidades de respaldo, mostram as excelentes qualidades da Opallis e agora estas qualidades estão sendo comprovadas clinicamente.

Opallis FGM

Antes

Imediatamente após

1 ano após

Caso realizado pelo prof. Heraldo Riehl e Dr. Silvio Delmônaco (aluno de Odontologia Estética APCD - Bauru).

Os casos apresentados são amostras da arte que já foi criada com Opallis. Diariamente são criadas novas restaurações como estas pelos cirurgiões dentistas das diferentes partes do Brasil. Agradecemos a todos os profissionais que estão dividindo conosco seus excelentes resultados e comemorando mais uma vitória da FGM e principalmente da comunidade odontológica brasileira.

Propriedades

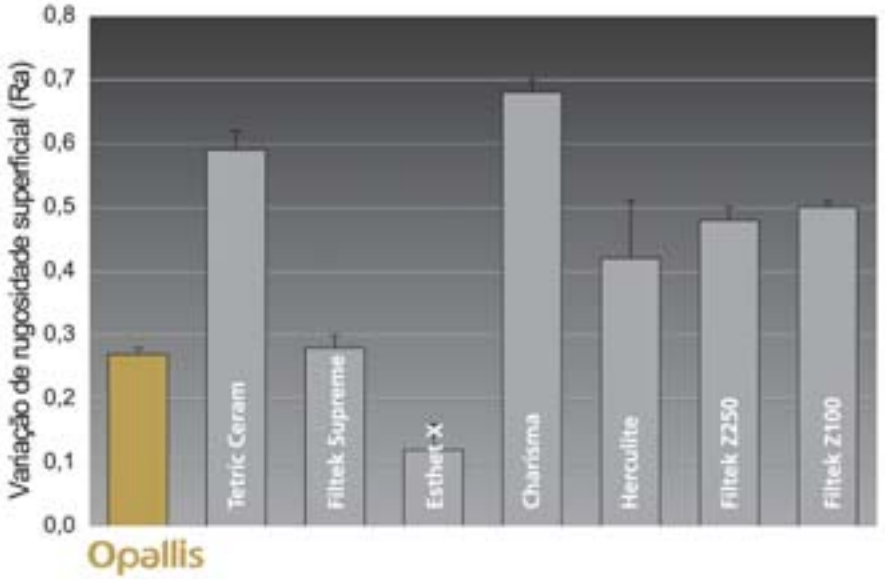

Opallis apresenta reduzida rugosidade superficial após ensaio de desgaste simulado de mastigação. (Dentistica - UFSC)

MEV de diversas resinas compostas após desgaste simulado. (Dentistica - UFSC)



Opallis FGM

Funcionalidade



A imagem de MEV ao lado mostra o reduzido tamanho das partículas de carga de Opallis, contribuindo para o seu excelente polimento.

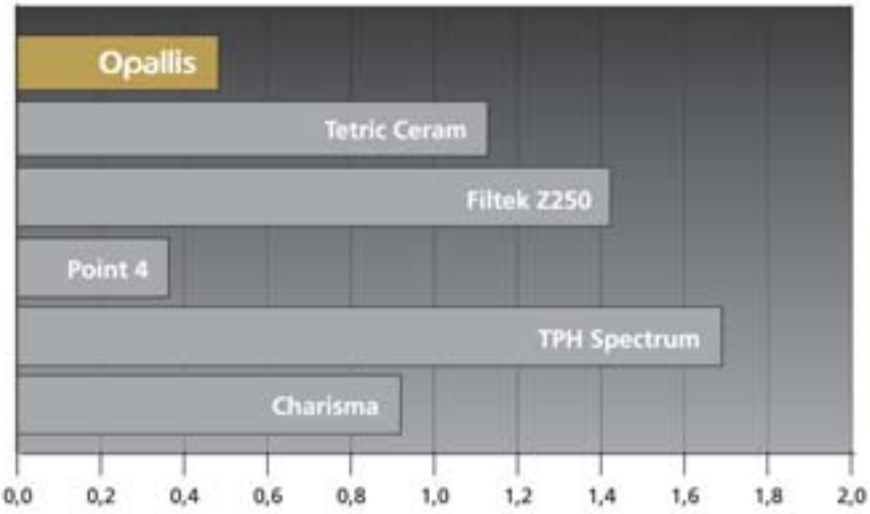

Tamanho médio da partícula (µm)
Estudo realizado pelo Prof. Dr. Carlos Francci (USP-SP)

Veja nas imagens abaixo o excelente polimento alcançado por Opallis.



Opallis polida



Tetric Ceram polida



Z250 polida

Imagens cedida pelo
Prof. Dr. Carlos Francci (USP-SP)

Conteúdo Técnico Opallis

Quais as aplicabilidades das cores?

Cores de efeito:

T-Blue: *resina com elevada translucidez devolvendo ao dente o efeito de opalescência. Utilizamos no terço incisal e interproximais.*

T-Yellow: *resina com elevada translucidez reproduzindo o esmalte vestibular, dando o aspecto de profundidade.*

T-Orange: *resina altamente translúcida, pigmentada proporcionando o efeito de opalescência e translucidez natural do esmalte.*

T-Neutral: *resina translúcida que reproduz o esmalte palatal e terço incisal. Com translucidez ligeiramente inferior às cores descritas acima.*

As resinas de valor (VH, VM, VL) proporcionam luminosidade às restaurações. A luminosidade indica a quantidade de branco no dente. Para reproduzir este efeito utilizamos as resinas de valor sobre a última camada. São resinas de elevada translucidez e não alteram as cores da restauração. As cores VH, VM e VL proporcionam alto, médio e baixo valor, respectivamente às restaurações.

Nos dentes naturais, o esmalte é o principal responsável pelas variações de valor. Com o passar dos anos, o esmalte torna-se mais mineralizado e menos espesso, e tem sua translucidez aumentada. Com isso, o valor é reduzido.

Cores Extra opacas (OP e OW):

Possuem elevada opacidade e são utilizadas para:

Mascarar a dentina esclerótica;

Caracterização de hipoplasias.

As massas de dentina, esmalte, efeito e bleach podem ser facilmente diferenciadas pela cor da seringa. Opallis está disponível em seringas de 4g para as cores de uso freqüente e seringas de 2g para cores especiais.

Kit Master
33 seringas, 1 CD Técnico/Clínico com Encarte e Display de Mesa.

Kit Profissional
Resinas EA2, EA3, EA3.5, DA2, DA3 e T-Neutral, 1 Condac 37, 1 Oxiblock, 14 Feltros com mandril, 12 discos de lixa (F, M e G), 50 Cavibrush Extra fino e 1 pasta Excel.

Kit Básico
Resinas EA2, EA3, EA3.5, DA2, DA3 e T-Neutral.

Kit Bleach
Resinas E-Bleach H, E-Bleach M, E-Bleach L, D-Bleach, T-Blue e T-Neutral.

Refil
Disponível em todas as cores.

Painel de Cores



Opallis disponibiliza 33 cores com diferentes graus de opacidade permitindo reproduzir o policromatismo do dente.

R$ por grama

FGM Produtos Odontológicos
*Acesse o nosso site e conheça toda a linha FGM - **www.fgm.ind.br***
Av. Edgar Nelson Meister, 474 - Joinville - SC - 89219-501 - Fone (47) 3441 6100

CASO CLÍNICO 3

Recuperando saúde, estética e função em dentes anteriores com resinas compostas

Introdução:

As resinas compostas, desde seu surgimento através de Bowen em 1956, sofreram grandes modificações em sua composição, principalmente no que se refere no conteúdo inorgânico em relação ao tamanho das partículas, com o intuito de superar as principais limitações deste material, como a contração de polimerização, a infiltração marginal e o desgaste superficial.

Com a tecnologia empregada por parte dos fabricantes na evolução das propriedades mecânicas, os sistemas de resinas compostas, hoje disponíveis no mercado permitem o seu uso tanto em dentes anteriores quanto em dentes posteriores (Baratieri, Araújo & Monteiro, 1993).

As restaurações com resinas compostas em dentes anteriores representam um grande desafio e requerem atenção a detalhes importantes para se obter bons resultados em dentes anteriores. Aos profissionais cabe a necessidade de deter os conhecimentos necessários para elaboração de um planejamento adequado, para correta escolha da técnica restauradora, bem como do material a ser utilizado em relação as suas propriedades mecânicas e óticas, a fim de reproduzir a estrutura dental a ser restaurada, devolvendo saúde, estética e função aos pacientes.

Em relação às características óticas, dispomos de muitos materiais resinosos com diferentes matizes, cromas e valores e da mesma maneira, com diferentes graus de translucidez e opacidade que nos permitem reproduzir as características naturais dos tecidos dentais a serem restaurados. Alguns compósitos nano-híbridos disponíveis no mercado têm seu uso amplamente difundido porque os fabricantes disponibilizam sistemas com uma grande variedade de cores, suprindo desta maneira às necessidades estéticas para a execução de uma restauração em elementos dentais anteriores.

Devido ao crescente avanço tecnológico dos materiais odontológicos, novas técnicas restauradoras surgem a cada momento e para que haja uma ampla difusão das informações, novos artigos com relatos de caso são necessários. Desta forma este artigo propõe-se a apresentar algumas informações importantes para a obtenção de excelentes resultados estéticos em restaurações de dentes anteriores.

Descrição do caso clínico:

Paciente, 21 anos de idade, sexo feminino, apresentou-se à clínica de Dentística Restauradora da Universidade Estadual de Ponta Grossa (UEPG/PR) insatisfeita com seu sorriso (Fig. 1).

Após exame clínico e radiográfico detalhado, foi diagnosticada a presença de restauração com resina composta antiga e fraturada no elemento 11 e lesão cariosa ativa na face mésio-palatina do elemento 21, sendo esta a razão do escurecimento que pode ser observado através da face vestibular do mesmo dente (Figs. 2, 3 e 4). O tratamento proposto foi à troca da restauração insatisfatória do dente 11; remoção do tecido cariado e restauração com resina composta no dente 21.

Para o restabelecimento da beleza e funcionalidade dos dentes anteriores foi necessário utilizar sistemas de resinas compostas que disponham de uma grande variedade de cores para obtenção de resultados estéticos favoráveis, aliados à capacidade de resistir aos esforços mastigatórios fisiológicos. Desta forma, alguns sistemas microhíbridos apresentando estas características encontram-se presentes no mercado odontológico e uma ótima opção para resolução destas situações clínicas é o sistema Opallis (FGM) que foi utilizado neste caso clínico em questão.

Os passos clínicos foram rigorosamente seguidos, utilizando-se uma técnica simples de estratificação, com auxílio de uma guia palatina em silicone, que permite uma maior previsibilidade do resultado final a ser alcançado (Figs. 5 a 18). Uma seqüência de acabamento e polimento foi realizada visando obter maior simetria entre os dois incisivos centrais superiores (Figs. 19 a 23).

Um correto plano de tratamento e a utilização de materiais restauradores de forma criteriosa podem proporcionar resultados muito satisfatórios ao paciente e ao profissional (Figs. 24 a 27).

Referências Bibliográficas:

BARATIERI, L.N.; ARAÚJO, E.M.; MONTEIRO JR, S. Advanced Operative Dentistry. Quintessence Germany, 1993.

BOWEN, R.L. Use of epoxy resins in restorative materials. J Dent Res. v.35, p.360-9, 1956.

Autores:

• *Cristian Higashi*
Prof. Auxiliar do curso de Odontologia Estética Avançada – ILAPEO/PR; Prof. auxiliar do curso de Escultura Dental com Resinas Compostas – ILAPEO/PR; Mestrando em Odontologia, área de concentração Dentística Restauradora da Universidade Estadual de Ponta Grossa (UEPG/PR).

• *Roberto César do Amaral*
Mestrando em Odontologia, área de concentração Dentística Restauradora da Universidade Estadual de Ponta Grossa (UEPG/PR);

• *Ronaldo Hirata*
Mestre em Materiais Dentários PUC-RS; Doutorando em Dentística restauradora UERJ; Coordenador do curso de Escultura em Resinas Compostas ILAPEO/PR; Ministrante de Cursos do Projeto www.KinaScopinHirata.com.br ; Professor do Curso de Pós-graduação Latu Sensu em Odontologia Estética CES/Senac-SP.

• *João Carlos Gomes*
Professor Associado Doutor do curso de Odontologia da Universidade Estadual de Ponta Grossa (UEPG/PR).

Fig. 1 – Caso inicial. Presença de restauração antiga insatisfatória no elemento 11, escurecimento na região mesial do 21 e fratura na borda incisal do 22.

Figs. 2 e 3 – Visões mais aproximadas que permitem a observação da restauração antiga e fraturada no dente 11, presença de diastemas entre os incisivos centrais e envolvimento proximal da lesão cariosa do dente 21.

Fig. 4 – Lesão cariosa ativa na face mésio-palatina do dente 21, sendo esta a razão pelo escurecimento observado anteriormente na região vestibular do mesmo.

Fig. 5 – Após pequeno acréscimo de resina para correção da região fraturada do dente 11, pode-se aproveitar o formato da região palatina como um guia para a confecção da nova restauração do dente 11. Para isto, pode-se moldar os dentes com um silicone de adição e recortar a matriz na região correspondente a borda incisal.

Fig. 6 – Isolamento absoluto do campo operatório e remoção da restauração antiga com pontas diamantadas.

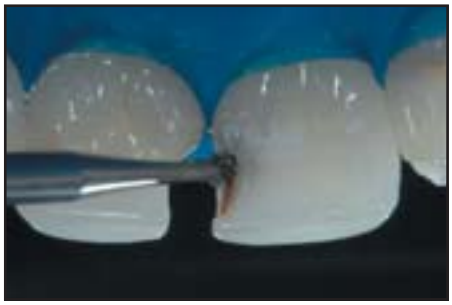

Fig. 7 – Remoção do tecido cariado com uma broca carbide em baixa rotação.

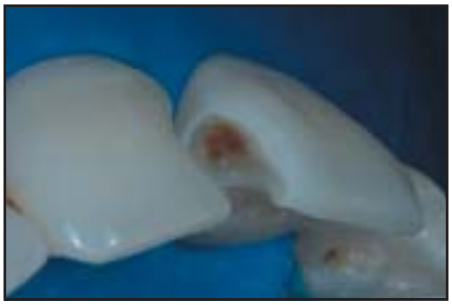

Fig. 8 – Observe a completa remoção do tecido cariado, sem exposição pulpar.

Fig. 9 – Confecção de um bisel em 45º, utilizando uma ponta diamantada de granulação fina.

Fig. 10 – Condicionamento da cavidade com ácido fosfórico 37% por 15 segundos em dentina e 30 segundos em esmalte.

Fig. 11 – Aplicação do sistema adesivo com um microaplicador Cavibrush (FGM) de tamanho regular. A utilização de uma tira de poliéster protege os dentes vizinhos de receber condicionamento ácido e sistema adesivo.

Fig. 12 – Primeira camada da restauração realizada com uma resina acromática Opallis T-Neutral (FGM) adaptada na matriz palatina, na região correspondente a área a ser restaurada.

Fig. 13 – Adapta-se a matriz palatina no dente com a resina ainda não polimerizada. Verifica-se o correto assentamento da matriz e fotopolimeriza-se na seqüência.

Fig. 14 – Primeira camada da restauração confeccionada. Observe a intensa translucidez da resina, que não deve interferir no resultado cromático da restauração, devendo servir somente como um anteparo para a inserção das camadas subseqüentes

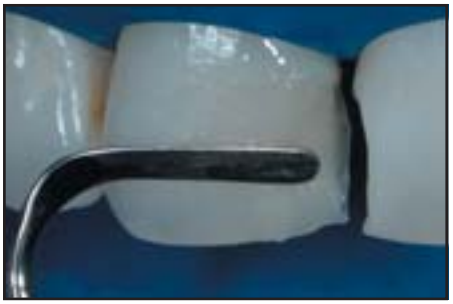

Fig. 15 – Segunda camada da restauração, utilizando-se a resina opaca Opallis DB1 (FGM) para confecção da área correspondente à dentina. Observe que esta camada de resina também é levada de encontro ao bisel para mascarar a interface dente-restauração.

Fig. 16 – Terceira e última camada da restauração com resinas Opallis (FGM) translúcidas EA1 no terço cervical, EB1 no terço médio e incisal. Em algumas áreas incisais de maior luminosidade podem ser utilizadas resinas de valor, como a Opallis VH (FGM) que possui características levemente esbranquiçadas.



Fig. 17 – Após a fotopolimerização final deve-se aplicar um gel isolante Oxiblock (FGM) para evitar o contato da última camada da restauração com o oxigênio e possibilitar uma polimerização mais efetiva.

Fig. 18 – Restauração do dente 21 seguindo a mesma técnica de estratificação utilizada para o dente 11.

Fig. 19 – Remoção dos excessos cervicais com uma lâmina de bisturi n.12, logo após o término da restauração.

Fig. 20 – Acabamento de superfície após 01 semana. Com um grafite 0.5 mm pode-se delimitar a área de espelho de cada dente para facilitar a obtenção de uma correta simetria.

Fig. 21 - Após a medição com um compasso de ponta seca pode-se corrigir as diferenças entre as superfícies utilizando-se discos de lixa como o Diamond Pro (FGM).

Fig. 22 – Com o grafite 0.5 mm pode-se delimitar as regiões de depressões e texturas naturais a serem reproduzidas.

Fig. 23 – Reprodução de texturas superficiais e sulcos de desenvolvimentos com ponta diamantada de granulação fina.

Fig. 24 – Polimento obtido com pastas Diamond Excel (FGM) em discos de feltro Diamond Flex (FGM).

Fig. 25 – Vista lateral do caso finalizado. Notar a recuperação da estética, saúde e função após o tratamento restaurador.

Fig. 26 – Vista oclusal do caso concluído. Observe o correto alinhamento dos dentes no arco.

Fig. 27 – Resultado final obtido.

Dicas nota 10 FGM

Utilize a tecnologia dos produtos FGM em todo o tratamento e garanta o sucesso do seu trabalho. Confira:

Cavibrush
Microaplicador descartável com dois pontos de dobra, que permite o alcance em áreas de difícil acesso. Disponíveis nas versões extra-fino, fino, regular e longo.

Diamond Flex
Discos de feltro flexíveis para polimento, brilho dos dentes e restaurações. Sua flexibilidade e tecnologia garantem fácil adaptação as margens dos dentes.

Diamond Excel
Pasta de polimento universal à base de diamante micronizado.

Diamond Pro
Discos de lixa para acabamento e polimento de resinas. Possui encaixe rápido e seguro, que elimina partes metálicas na superfície do trabalho.

Endereço para correspondência:
Dr. Cristian Higashi - Av. 7 de setembro, 3877 - Apto 412 - Centro - CEP: 80250-210 - Curitiba -PR - cristianhigashi@gmail.com

Opallis Odontopediatria

A FGM ouve o mercado e por isso complementa o seu sucesso em compósitos.

Atendendo a solicitação dos odontopediatras, a FGM lança a resina Opallis Odontopediatria. Com as mesmas qualidades da Opallis, as cores A 0,5 e B 0,5 foram desenvolvidas para reproduzir com perfeição tecidos dentais opacos e pouco pigmentados, como os dentes decíduos.

Devido a elevada opacidade das cores A 0,5 e B 0,5 permitem reproduzir com perfeição dentes decíduos.

Disponíveis em:

Kit 6 seringas:

- A 0,5 (2g)
- B 0,5 (2g)
- T-Neutral (2g)
- T-Blue (2g)
- E-Bleach M (2g)
- Da1 (4g)

Refil:

- A 0,5 (2g)
- B 0,5 (2g)

"...Por trabalhar numa linha de estética para Odontopediatria e Odontohebiatria, disse a eles que era necessário desenvolver um kit direcionado a essas áreas dentro da linha de resinas Opallis. Bem, a partir daí e com aceitação da FGM, iniciamos um estudo in vitro em dentes decíduos provenientes do Banco de Dentes da UNINOVE/SP para estabelecermos as devidas cores para esses dentes. Com isso , dentro da resina Opallis, cores mais direcionadas para a Odontopediatria e Odontohebiatria.

Paralelamente testamos a cor, consistência, facilidade de manuseio em técnicas estratificadas para dentes decíduos e permanentes jovens em casos clínicos direcionados. Podemos ressaltar um excelente resultado na confecção de facetas para dentes decíduos e permanentemente jovens que sofreram trauma ou por lesões de cárie."

Sandra Kalil Bussadori

Mestre em Materiais Dentários

Veja onde encontrar.

Amapá - AP
Representante: Edilene Fernandes do Nascimento
(92) 9985-7505 - edilene@fgm.ind.br

Roraima - RR
Representante: Edilene Fernandes do Nascimento
(92) 9985-7505 - edilene@fgm.ind.br

Amazonas - AM
Representante: Edilene Fernandes do Nascimento
(92) 9985-7505 - edilene@fgm.ind.br

Pará - PA
Representante: Edilene Fernandes do Nascimento
(92) 9985-7505 - edilene@fgm.ind.br

Maranhão - MA
Promotora de Vendas: Soraya Skaty Pinheiro
(85) 9987-1815 - soraya@fgm.ind.br

Piauí - PI
Promotora de Vendas: Soraya Skaty Pinheiro
(85) 9987-1815 - soraya@fgm.ind.br

Ceará - CE
Promotora de Vendas: Soraya Skaty Pinheiro
(85) 9987-1815 - soraya@fgm.ind.br

Rio Grande do Norte - RN
Promotora de Vendas: Alexandra Cristina de Mendonça Silva
(84) 8856-0143 - alexandra@fgm.ind.br

Paraíba - PB
Promotora de Vendas: Alexandra Cristina de Mendonça Silva
(84) 8856-0143 - alexandra@fgm.ind.br

Pernambuco - PE
Representante: Felipe Moura
(81) 9278-8181 - felipe@fgm.ind.br

Alagoas - AL
Representante: Felipe Moura
(81) 9278-8181 - felipe@fgm.ind.br

Sergipe - SE
Promotora de Vendas: Maria Alice Gonçalves
(71) 8174-7100 - alice@fgm.ind.br

Bahia - BA
Promotora de Vendas: Maria Alice Gonçalves
(71) 8174-7100 - alice@fgm.ind.br

Acre - AC
Representante: Valdir Norberto
Cel: (67) 9262-4461
valdir@fgm.ind.br

Rondônia - RO
Representante: Valdir Norberto
Cel: (67) 9262-4461
valdir@fgm.ind.br

Mato Grosso - MT
Representante: Valdir Norberto
Cel: (67) 9262-4461
valdir@fgm.ind.br

Tocantins - TO
Promotora de Vendas: Giselle de O. Luiz
(61) 8168-9407 - giselle@fgm.ind.br

Goiás - GO
Promotora de Vendas: Roberta D. Moura
(62) 8121-9679 - roberta@fgm.ind.br

Mato Grosso do Sul - MS
Representante: Valdir de Oliveira
(67) 3355-9410 - Cel: (67) 9262-4461 -
valdir@fgm.ind.br

Distrito Federal - DF
Promotora de Vendas: Giselle de O. Luiz
(61) 8168-9407 - giselle@fgm.ind.br

Paraná - PR
Representante: Janete Pazzini
(41) 9964-5537 - janete@fgm.ind.br

Santa Catarina - SC
Representante: Ride Junior
(47) 9916-8781 - junior@fgm.ind.br
Consultora Científica: Dra. Letícia
(47) 3441-6100 - Cel: (47) 9983-2437
leticia@fgm.ind.br
Divulgador: Antonio A. Carolindo
(47) 9983-2433 - antonio@fgm.ind.br
Gerente de Vendas: Clovis Cardoso
(47)9916-9085 - clovis@fgm.ind.br

Rio Grande Do Sul - RS
Vendedor: Rodrigo Santos
(51)9318-2008 - rsantos@fgm.ind.br

Minas Gerais - MG
Promotor de Vendas: Fábio Moreira Florence
(31) 9201-9003 - fabio.moreira@fgm.ind.br
Triangulo Mineiro
Representante: Edson Tramontina Leal
(16) 9106-6541 - edson@fgm.ind.br
Supervisora de Vendas - Brasil: Mirna Padrão Aguiar
(31) 9991-2774 - mirna@fgm.ind.br

Espírito Santo - ES
Promotor de Vendas: João Santos
(21) 9377-5340 - joao@fgm.ind.br

Rio de Janeiro - RJ
Promotora de Vendas: Angela Freitas
(21) 9261-5815 - angela@fgm.ind.br
Promotor de Vendas: João Santos
(21) 9377-5340 - joao@fgm.ind.br
Orientadora Técnica: Monique Cardoso
(21) 9865-6237 - monique@fgm.ind.br

São Paulo
Capital e Região Metropolitana
Vendedora: Rosangela Caethano
(11) 9189-8005 - rosangela@fgm.ind.br
Vendedora: Sandra de Miranda
(11) 9906-0527 - sandra@fgm.ind.br
Consultora Técnica: Patricia Salvador
(11) 9612-8595 - patricia@fgm.ind.br
Campinas e Pouso Alegre
Vendedora: Maria Luiza de Souza
Fone: (19) 9168-0076
E-mail: marialuiza@fgm.ind.br
Ribeirão Preto
Representante: Edson Tramontina Leal
(16) 9106-6541 - edson@fgm.ind.br

CLUBE FGM

É a FGM sempre com você.

Envie seu artigo

Mande seu artigo, um caso clínico ou tese. Ele será analisado e poderá ser publicado em nosso site. Mande um e-mail de solicitação para a Dra. Letícia Ferri.

leticia@fgm.ind.br

e aguarde a resposta com o que você deve fazer.

Fotos de eventos

Em nosso site, você encontrará fotos dos principais eventos que a FGM esteve presente. São fotos de feiras, palestras, cursos e encontros. Assim você se atualiza com tudo que tem acontecido em nossa área.

Dê sua opinião

O que você achou de nossa revista? E de nosso site? Mande um email para nós. Sua opinião é fundamental para que possamos sempre evoluir em nossa comunicação com você.

www.fgm.ind.br

- Revista eletrônica
- Downloads
- Vídeos
- Novidades

FGM

whiteness
Clareamento Dental
Seu paciente tem seus desejos.
Basta que você os entenda.
FGM
Resultados surpreendentes
para quem exige o melhor.
www.fgm.ind.br • (47) 3441.6100