

GRAU DE CONVERSÃO

Grau de conversão é o percentual de monômeros que se transformam em polímeros após polimerização, e influi nas propriedades mecânicas do produto.

| Materiais | Allcem Core - FGM | | | LuxaCore - DMG | | | Opallis - FGM |
|---------------------------|-------------------|-----------------|-----------------|-----------------|-----------------|-----------------|-----------------|
| | Foto | Dual | Químico | Foto | Dual | Químico | Foto |
| Média e desvio-padrão (%) | 78,1 ± 3,8 b | 79,1 ± 4,1 b | 79,8 ± 4,5 b | 80,4 ± 3,5 b | 87,9 ± 4,1 a | 78,5 ± 3,1 b | 78,3 ± 2,1 b |

Grau de conversão de cimentos resinosos e resina composta. Os cimentos resinosos foram ativados de 3 formas: fotoativado, ativado quimicamente ou dual (ativado quimicamente + fotoativado). A resina composta foi fotoativada. Letras diferentes indicam diferença estatística (ANOVA de 2 fatores/teste de Tukey e de Dunnett; p < 0,05). Fonte: Muñoz M, Luque-Martínez I, Reis A, Loguercio A. Universidade Estadual de Ponta Grossa (UEPG), 2013.

PRINCIPAIS CARACTERÍSTICAS

ALTA RESISTÊNCIA MECÂNICA: elevada resistência à flexão e à compressão. Para máxima estabilidade da reabilitação, Allcem Core apresenta 62% de carga em peso.

ADEQUADA VISCOSIDADE: escoamento balanceado permite a construção do munhão com facilidade, cimentação de pinos e coroas.

CURA DUAL: polimerização química em ambientes onde a luz não alcança plenamente e fotopolimerização para facilitar o trabalho ao construir o munhão.

ESTÉTICA: oferecido em diversas cores para suprir às diferentes demandas estéticas.

PONTEIRAS APLICADORAS: o produto é aplicado uniformemente no interior do conduto, dispensando mistura manual e inserção com propulsores Lentulo.

RADIOPACO: permite acompanhamento radiográfico e inspeção de eventuais excessos subgingivais.



APRESENTAÇÃO:

1 seringa corpo duplo de 6 g (pasta base + catalisador) + 8 ponteiras

CORES:

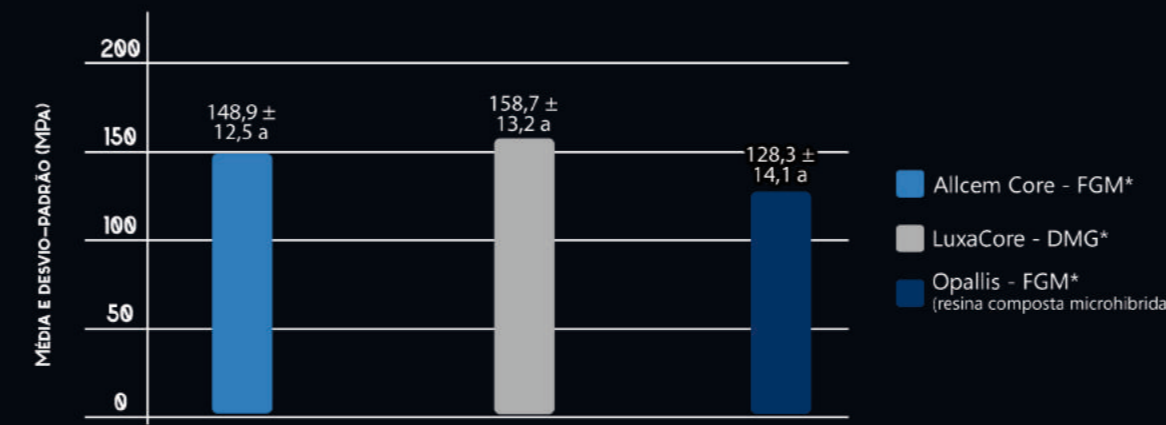
A1, A2, A3 ou Opaque Pearl



EXCELENTES PROPRIEDADES MECÂNICAS

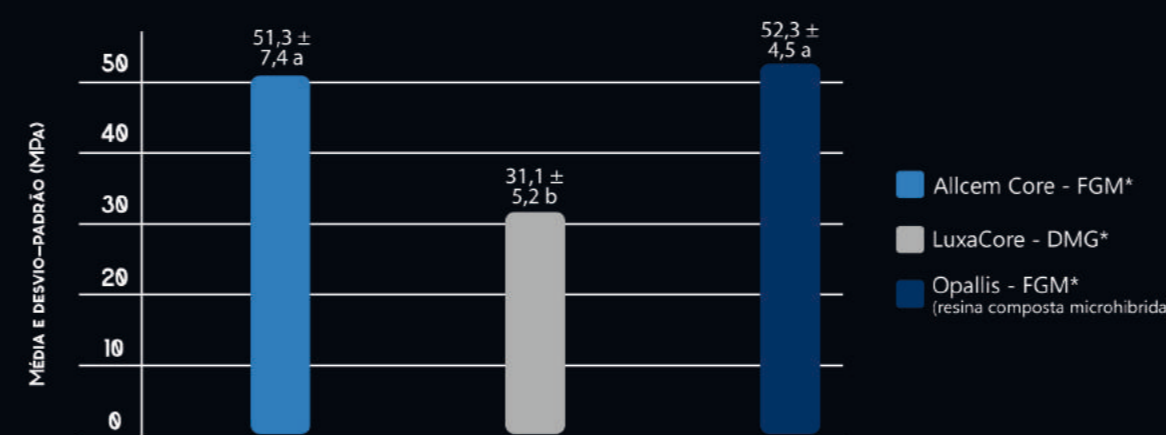
RESISTÊNCIA À FLEXÃO

Avaliação da resistência do Allcem Core ao dobramento e fratura.



Fonte: Muñoz M, Luque-Martínez I, Szesz A, Cuadros J, Reis A, Loguercio A. Universidade Estadual de Ponta Grossa (UEPG), 2013.

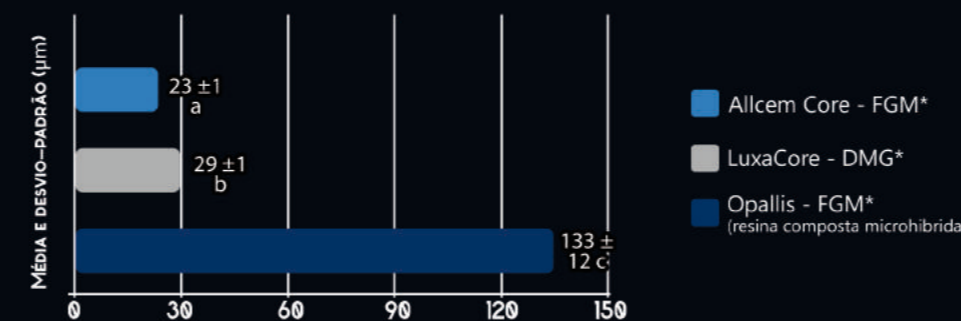
RESISTÊNCIA MÁXIMA À TRAÇÃO



Fonte: Luque-Martínez I, Muñoz M, Szesz A, Cuadros J, Reis A, Loguercio A. Universidade Estadual de Ponta Grossa (UEPG), 2013.

ESPESSURA DO FILME

Avaliação da fluidez do Allcem Core.



Fonte: Muñoz M, Luque-Martínez I, Reis A, Loguercio A. Universidade Estadual de Ponta Grossa (UEPG), 2013.

*Todos os materiais foram fotopolimerizados.



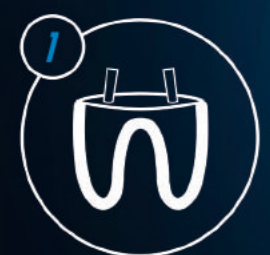Cimento resinoso de cura dual para cimentação do pino, construção do munhão e cimentação da coroa



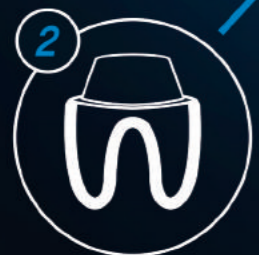www.fgm.ind.br

3 EM 1

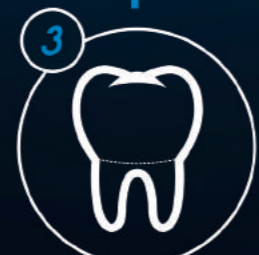Allcem Core é um cimento resinoso dual que simplifica a reabilitação de dentes com grande perda estrutural, podendo ser utilizado como material **3 em 1**, para: cimentação do pino, confecção do munhão e cimentação da coroa. Além de agilizar o procedimento, **Allcem Core** proporciona elevada resistência mecânica, ideal para trabalhos duradouros.



1. Cimentação de pinos intrarradiculares em fibra de vidro (White Post, FGM), carbono ou quartzo e ainda pinos metálicos.



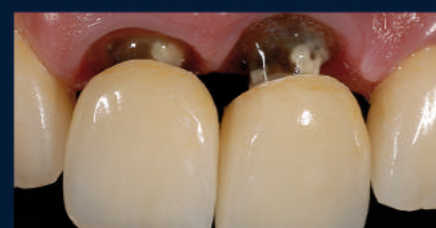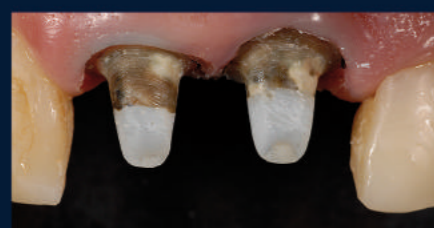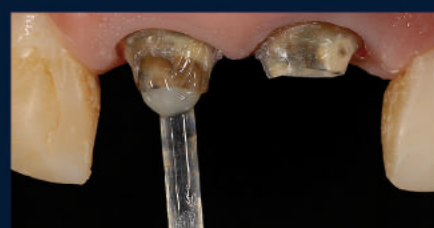2. Confecção do munhão ou núcleo de preenchimento (dentes desvitalizados ou vitais).



3. Cimentação da coroa (em cerâmica, resina laboratorial, metal ou metalocerâmica).

OTIMIZA O TRABALHO DO CIRURGIÃO-DENTISTA COM O MELHOR CUSTO/BENEFÍCIO:

O mesmo produto é utilizado para 3 etapas: cimentação do pino + confecção do munhão + cimentação da coroa.



Caso gentilmente cedido pelo Prof. Dr. Sanzio Marques

CASO CLÍNICO

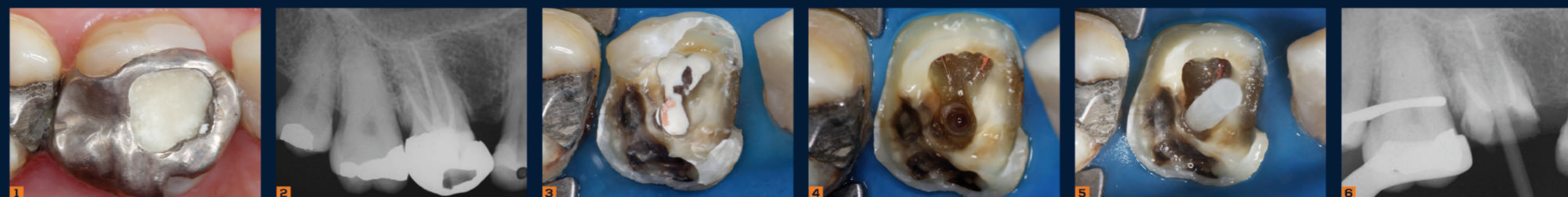Cimentação de Pino de Fibra e Confecção de Núcleo Estético

Dentes tratados endodonticamente com ampla destruição coronária geralmente necessitam de retenção intrarradicular para a sua reabilitação. Tendo em vista os critérios estéticos e biomecânicos, a indicação de pinos de fibra e núcleos estéticos é cada vez maior. Neste caso clínico será apresentada a reabilitação estética do molar superior direito utilizando pino de fibra e núcleo estético, além de coroa provisória.

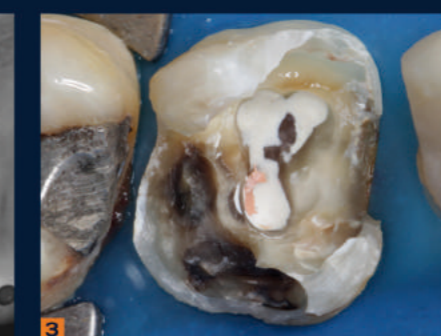

PROF. DR. LEONARDO MUNIZ
Mestre em Clínica Odontológica e Especialista em Endodontia pela FO-UFBA, Professor de Clínica Integrada da Escola Bahiana de Medicina e Saúde Pública (EBMSP), Coordenador de Cursos de Estética da EAP - ABO-BA, Autor do Livro "Reabilitação Estética em Dentes Tratados Endodonticamente - Pinos de Fibra e Possibilidades Clínicas Conservadoras", Consultor científico das Revistas Dental Press de Estética, Full Dentistry in Science e Vision Estética.

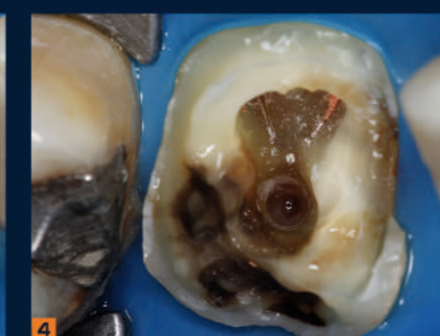
DR. PAULO HENRIQUE FAGUNDES
Pós-Graduando em Prótese Dentária pelo Instituto Prime (Salvador - Bahia), Estagiário Docente no Curso de Atualização em Odontologia Estética da ABO-BA.



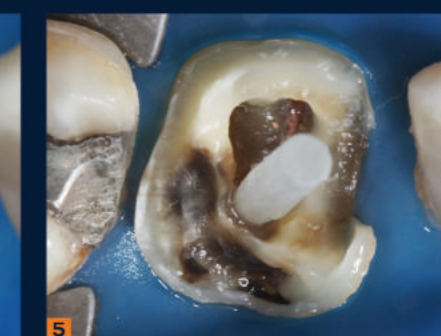1 e 2. Aspecto clínico e imagem radiográfica do primeiro molar superior direito apresentando adequado tratamento endodôntico, porém prótese insatisfatória.



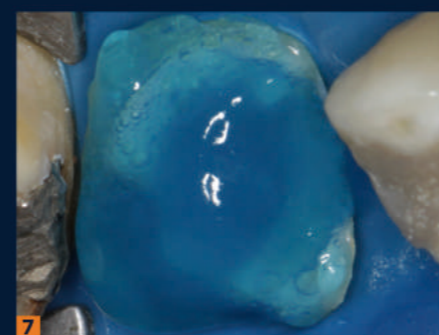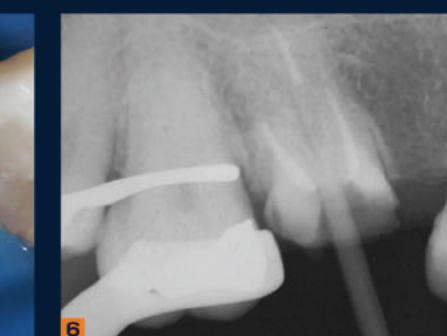3. Com a remoção do material restaurador nota-se intensa destruição coronária e cúspide disto vestibular bastante fragilizada, o que justifica a indicação de pino de fibra associado à coroa cerâmica.



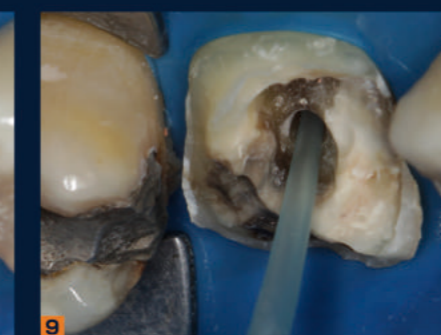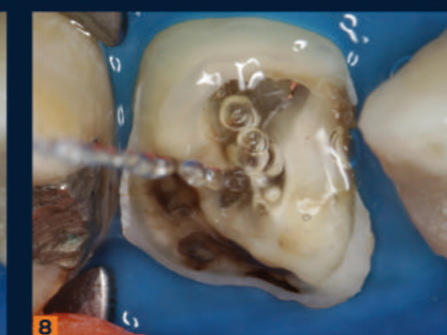
4. Imagem realizada durante o preparo para o pino. A cúspide disto vestibular foi reduzida para evitar fraturas. Desobturação e preparo do conduto palatino com broca White Post DCE 0.5 (FGM).



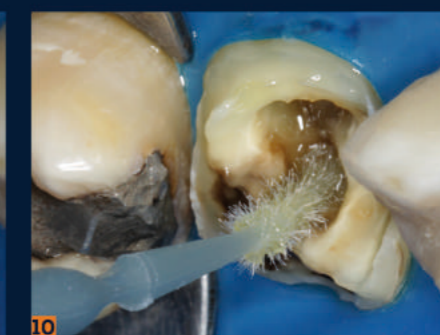5 e 6. Prova clínica e radiográfica do pino White Post DCE 0.5 (FGM), confirmando correta adaptação.



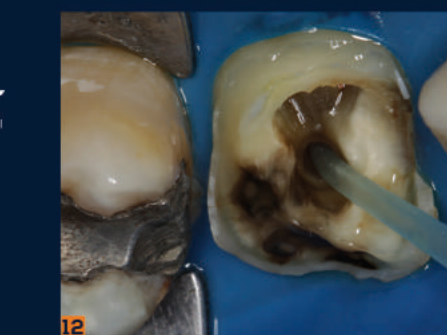
7 e 8. Após a secagem, foi realizado o condicionamento do canal radicular e remanescente coronário por 15 segundos com ácido fosfórico (Condac 37, FGM), seguido de lavagem abundante.



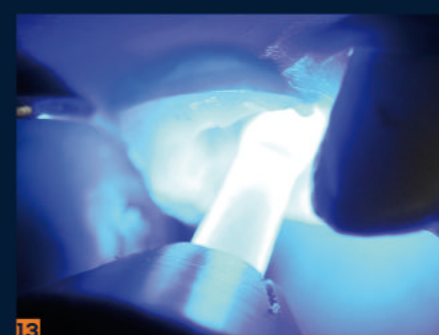
9. Secagem do canal radicular com cânula endodôntica.



10 e 11. Com a dentina úmida, foi aplicado o adesivo (Ambar, FGM) no conduto e porção coronal. Nesta etapa, foi utilizado um dispositivo gerador de energia sônica vibratória (Smart Sonic Device, FGM) para potencializar a adesão.



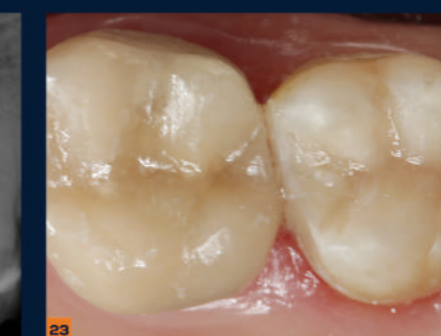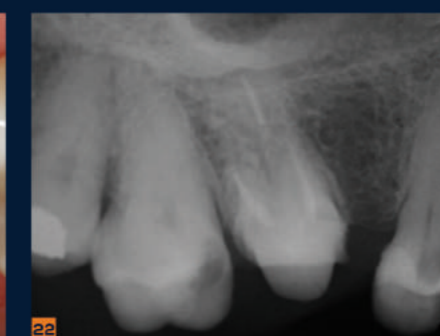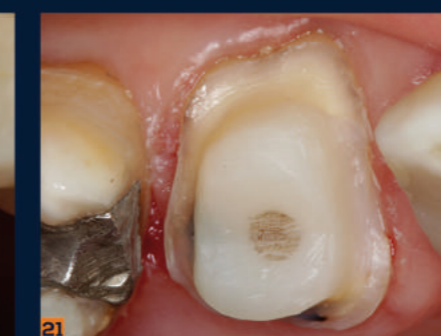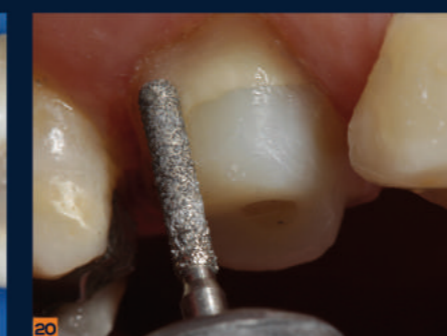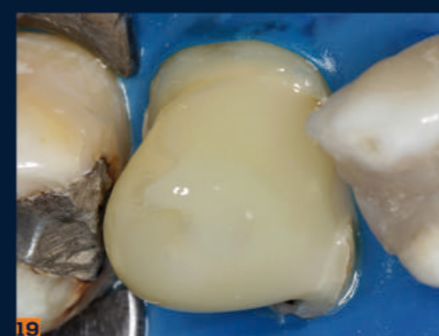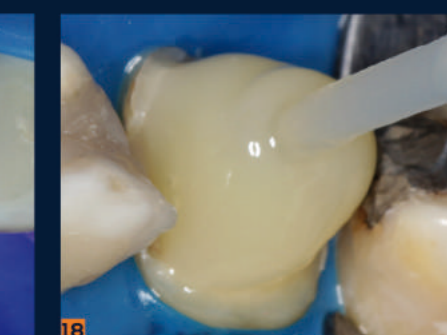
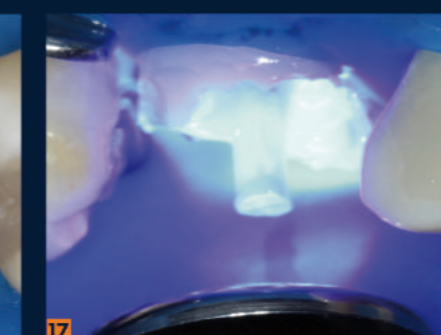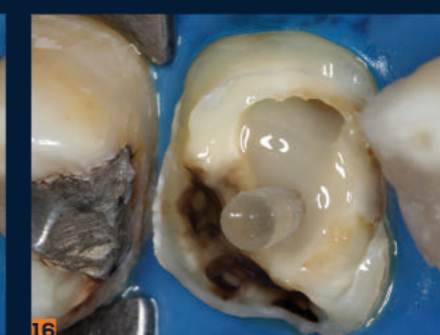
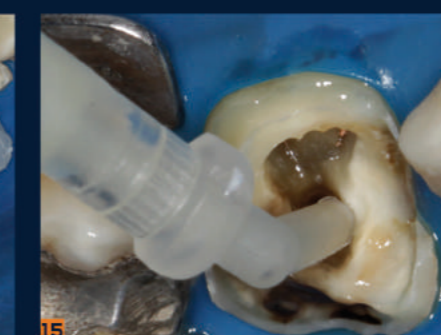12. Remoção do excesso de adesivo com cânula endodôntica. Esta etapa é fundamental para evitar o excesso de adesivo que pode prejudicar o correto assentamento do pino.



13. Com o auxílio de uma ponteira específica, o adesivo aplicado no conduto foi fotopolimerizado. A proximidade da luz favorece maior alcance na polimerização.



14 a 19. Cimentação do pino e construção do núcleo estético com o cimento resinoso dual multifuncional Allcem Core (FGM), que apresenta uma ponteira de aplicação intrarradicular utilizada também na modelagem do núcleo. O processo pode ser feito em incremento único ou de forma incremental utilizando-se a mesma ponteira conforme este caso. A polimerização em etapas favorece um maior alcance da luz e uma redução da tensão durante a contração de polimerização, especialmente na câmara pulpar, além de facilitar a conformação do núcleo. Após a construção do núcleo, é realizada fotopolimerização por no mínimo 60 segundos.



20 e 21. Preparo inicial do núcleo construído com o Allcem Core (FGM) utilizando-se brocas.

22. Radiografia final confirmando o correto preenchimento do canal radicular.

23. Coroa provisória cimentada e restauração da unidade 17 substituída. Coroas totais definitivas também podem ser cimentadas com Allcem Core (FGM) complementando seu caráter multifuncional.



Allcem CORE

