FGM
Vittra APS
UNIQUE
Resina unicromática com capacidade de espelhamento da cor do dente.
UMA COR PARA TODAS AS CORES
FGM DENTAL GROUP
25 ANOS

PRATICIDADE E ECONOMIA PARA O DIA A DIA CLÍNICO COM ALTA PERFORMANCE ESTÉTICA

Frente à complexidade de opções em resinas compostas e cores disponíveis no mercado, surge Vittra APS Unique, a resina unicromática da FGM que copia a cor do substrato dental, revoluciona a técnica e traz praticidade para o dia a dia clínico do profissional.

Apresentação: Seringa de 4g.

EFEITO CAMALEÃO

RESINA PARA
TODOS OS MATIZES
DO BLEACH AO D4.

UMA COR PARA TODAS AS CORES

- Unicromática: apenas uma cor;
- Do Bleach ao D4 com uma única resina;
- Não requer estratificações na grande maioria dos casos;
- Técnica incremental simples sem uso de diferentes graus de opacidade/translucidez;
- Radiopaca.

ANTES DA POLIMERIZAÇÃO

A1

A2

A3

A3,5

B1

B2

B3

C2

C3

E-BLEACH H

RESINA PARA
TODOS OS MATIZES
DO BLEACH AO D4.

O EFEITO CAMALEÃO

As propriedades óticas de Vittra APS Unique se definem após sua polimerização. O efeito camaleão ocorre em função das características de espelhamento cromático da resina, que é capaz de captar e refletir a cor do substrato dental.

Antes da polimerização, o contraste e a cor mais opaca da resina facilitam a visualização e controle do procedimento restaurador.

Por fim, as cargas, a opacidade bem dosada e a estética do sistema APS são fundamentais para alcançar o **mimetismo perfeito.**

DEPOIS DA POLIMERIZAÇÃO

CASO CLÍNICO

01

FINAL

INICIAL

Autores: Dr. Carlos E. Francci, Dr. Alexander C. Nishida e Dr. Guilherme de S. F. Anzaloni Saavedra.

Paciente do sexo masculino, 27 anos.

ESTRATIFICAR OU SIMPLIFICAR COM RESINAS COMPOSTAS?

SOBRE O CASO: Paciente relata insatisfação com a cor e os espaços entre os dentes anteriores superiores. O caso ofereceu uma oportunidade de realizar a terapia clareadora e a reanatomização com a resina Vittra APS Unique.

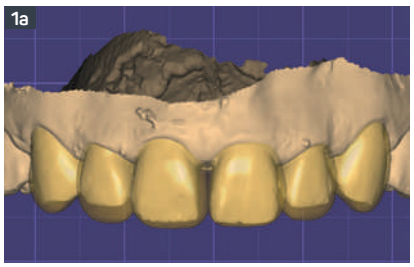

1a

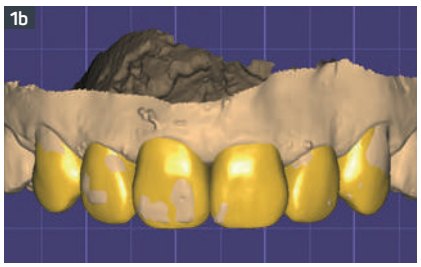

1b

2

Após uma semana do término da terapia clareadora com Whiteness Perfect 10% (FGM), foi iniciado o tratamento restaurador.
Fig. 1a - Os modelos foram escaneados (Scanner Intraoral CS 3600 Color – Carestream) e trabalhado na arcada superior o planejamento digital do sorriso com o Exocad ChairsideCAD (Exocad). Veja que se utilizou uma sobreposição semi-transparente do planejamento final do sorriso para visualizar o que realmente precisava de reanatomização com resina composta.
Fig. 1b - Nesta tela do Exocad foi trabalhado o mesmo planejamento, mas com opacidade maior para a modificação da resina composta, mostrando onde o esmalte ficaria aparente, sem recobrimento de resina composta.
Fig. 2 - Para o início do processo restaurador foi realizado o isolamento absoluto com lençol de borracha para controle da umidade e melhora da visualização do campo operatório.



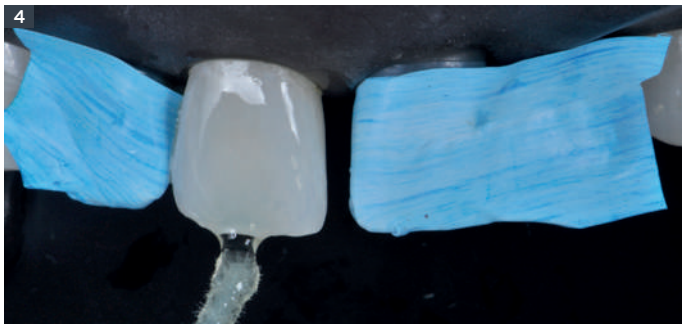



Fig. 3 - Condicionamento do esmalte realizado com Condac 37 (ácido fosfórico 37% - FGM) em toda a superfície vestibular do incisivo central superior direito a fim de garantir adesão da resina composta em qualquer ponto deste dente. Foi realizada a proteção dos dentes adjacentes com fita de teflon.
Fig. 4 - Após a lavagem abundante e secagem do esmalte foi aplicado o Sistema Adesivo Ambar Universal APS (FGM), onde se pode notar o aspecto quase incolor, característica deste adesivo por ter pouca canforoquinona; com auxílio de um Cavibrush (FGM), para melhor espalhar o adesivo sobre a ampla superfície vestibular.

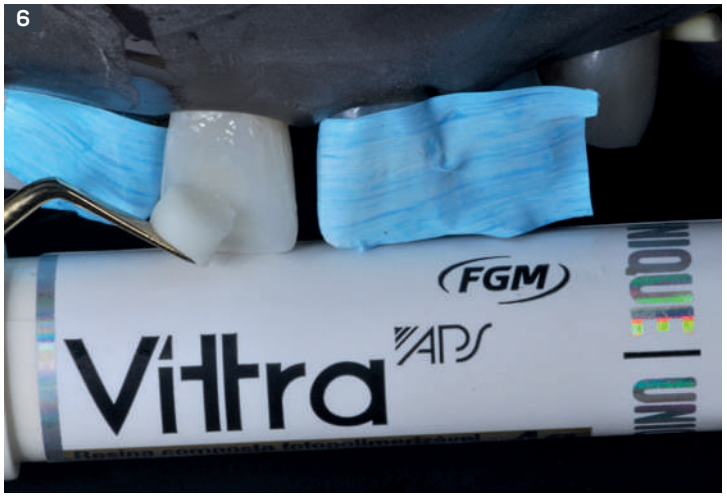

Fig. 5 - A fotopolimerização é potencializada pela presença do APS (Advanced Polimerization System) na formulação do Ambar Universal.
Fig. 6 - Um incremento de resina Vittra APS Unique foi levado à superfície vestibular e esculpida suavemente..

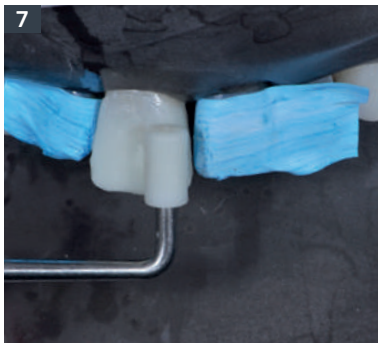

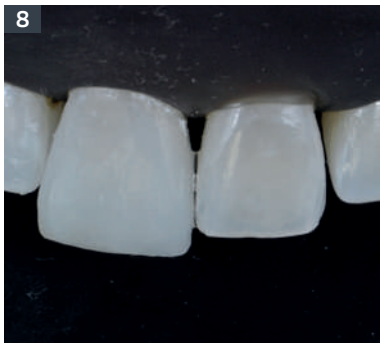

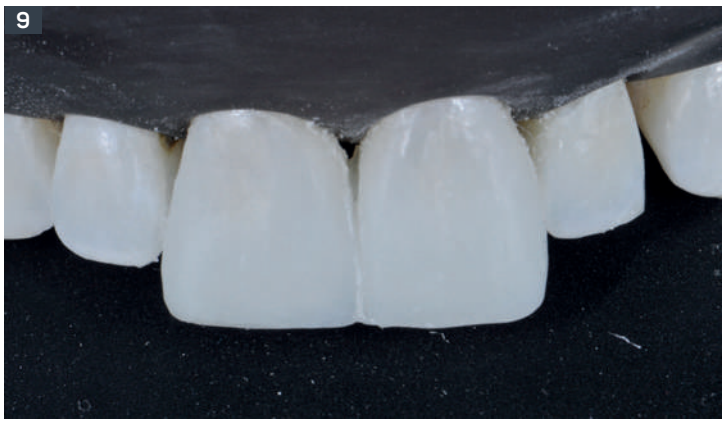

Fig. 7 - A resina composta foi esculpida com o auxílio de uma espátula de ponta antiaderente rolante que gira para espalhar a massa de maneira uniforme, sem bolhas.
Fig. 8 - Aspecto do incisivo central com sua anatomia primária finalizada. A resina composta Vittra APS Unique mimetizou a cor do substrato, sem apresentar diferença entre o esmalte do dente e a restauração de resina composta, mesmo sem ter sido feito bisel.
Fig. 9 - O mesmo processo foi repetido para a construção do dente 21. Em incisivos centrais é essencial que os dentes sejam imagens especulares um do outro para conferir harmonia.
Fig. 10 - Após a realização das restaurações dos incisivos laterais para o fechamento dos espaços remanescentes, repetindo o mesmo protocolo de preparo, adesão e construção, foram realizados acréscimos estratégicos nas incisais nos caninos para redefinir as guias e harmonizar as ameias incisais.

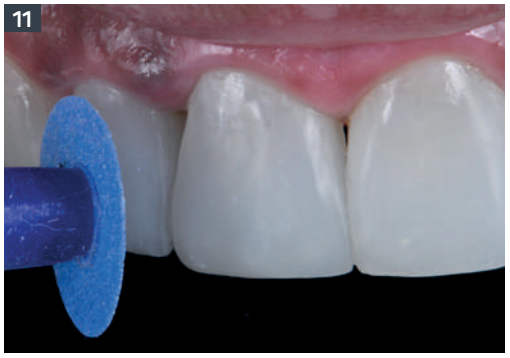

Fig. 11 - Pequenas correções e excesso foram removidos com a utilização dos Discos Diamond Pro (FGM) de acordo com a sequência do mais abrasivo (azul mais saturado) para menos abrasivo (azul mais claro ou branco).
Figs. 12a e 12b - O pré-polimento foi realizado com as pastas Diamond ACI e ACII (FGM), utilizando o feltro Diamond (FGM).
Fig. 13 - A pasta Diamond R (FGM)(12µm) foi utilizada para polimento com os feltros Diamond e Diamond Flex úmidos.
Fig. 14 - A última etapa de polimento é realizada com a pasta diamantada Diamond Excel (2 a 4µm). Por ser uma pasta diamantada ela permite o polimento da resina composta Vittra APS Unique e do esmalte adjacente.

Fig. 15 - Sorriso do paciente ao final do tratamento. O clareamento iluminou o substrato e o fechamento dos espaços proporcionou uma harmonia ao conjunto do sorriso.
Figs. 16a e 16b - Detalhes da reanatomização com a resina composta Vittra APS Unique em vistas direita e esquerda.

CASO CLÍNICO

02

FINAL

INICIAL

Autor: PhD Fábio Sene.
Paciente do sexo feminino, 35 anos.

USO DA RESINA UNICROMÁTICA EM SUBSTITUIÇÃO DE RESTAURAÇÃO DE AMÁLGAMA.

SOBRE O CASO: Paciente insatisfeita com restauração de amálgama tipo classe I no dente 37. Após anamnese detalhada, exame clínico e radiográfico, não foi observada nenhuma alteração patológica.

1

2

3

Fig. 1 - Imagem inicial mostrando a restauração de amálgama.
Fig. 2 - Isolamento absoluto e remoção do amálgama.
Fig. 3 - Condicionamento ácido do esmalte cavosuperficial com Condac 37% por 15 segundos.



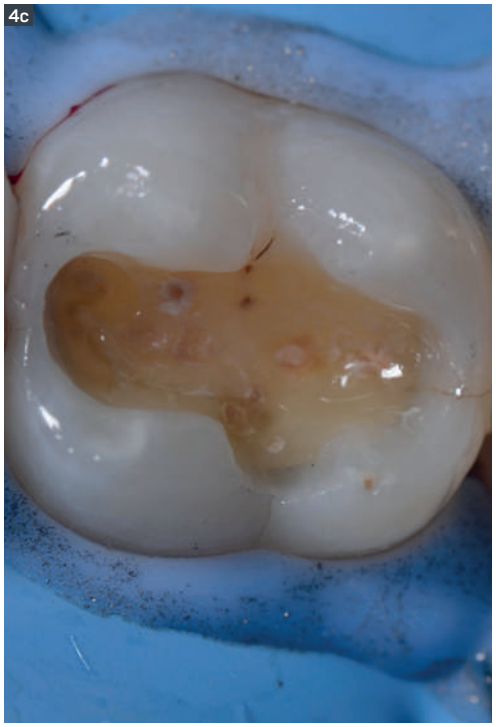

Fig. 4a - Uso do adesivo Ambar Universal APS para adesão.
Fig. 4b - Aplicação do Ambar Universal APS, em dentina seca, pela técnica autocondicionante.
Notar o aspecto translúcido do mesmo, devido à tecnologia APS.
Fig. 4c - Adesivo aplicado e fotoativado.
Fig. 5 - Resina unicromática Vittra APS Unique.

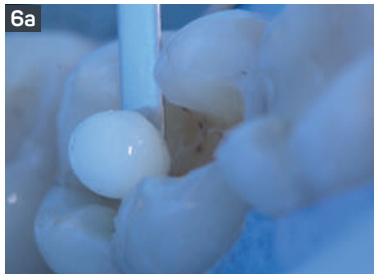

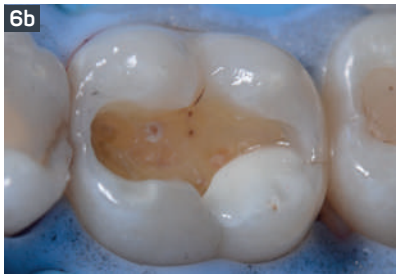

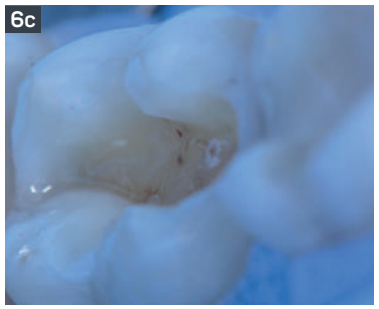

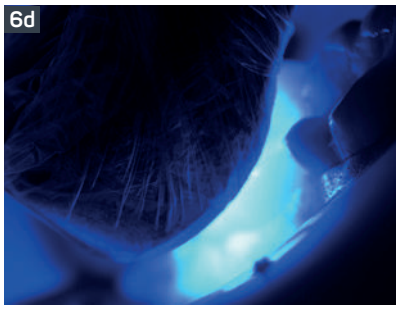

Fig. 6a - Início da aplicação incremental da resina Unique. Notar o aspecto branco opaco da resina antes da fotoativação.
Fig. 6b - Vista oclusal do incremento da resina e da coloração branco opaca.
Fig. 6c - Detalhe da resina colocada reconstruindo a cúspide.
Fig. 6d - Fotoativação.

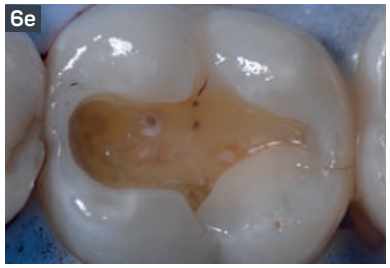

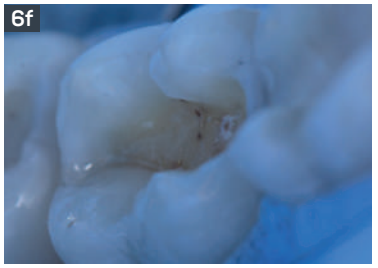

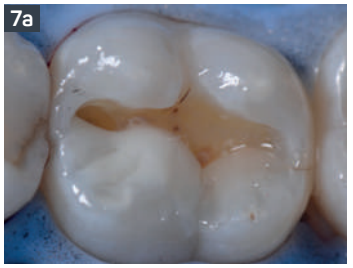

Fig. 6e - Notar a integração cromática da resina Unique após fotoativada. A resina absorve as cores das paredes laterais da cavidade, mimetizando a cor do dente.
Fig. 6f - Detalhe da integração da resina após fotoativada.
Fig. 7a - Reconstrução da cúspide ML.
Fig. 7b - Fotoativação.
Fig. 7c - Resultado cromático após fotoativação.

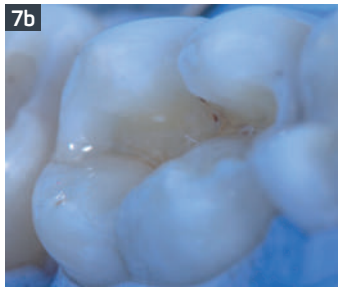

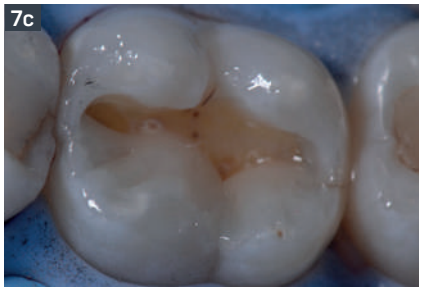

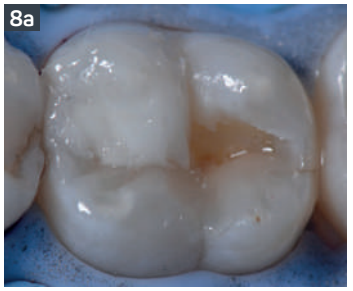

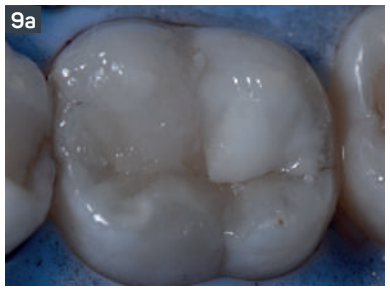

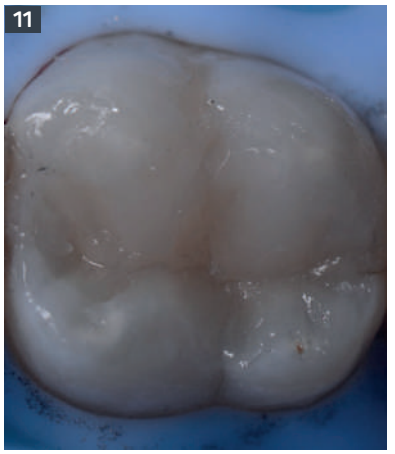

Fig. 8a - Reconstrução da cúspide MV.
Fig. 8b - Fotoativação.
Fig. 9a - Resultado cromático e reconstrução da cúspide DV. Notar a diferença cromática da resina antes e após fotoativada.
Fig. 9b - Fotoativação.
Fig. 10 - Restauração finalizada. Notar a incrível mimetização cromática da resina Vittra APS Unique.
Fig. 11 - Resultado após polimento da restauração.

Fig. 12a - Resultado final após remoção do isolamento. Notar como a resina absorveu as características óticas da estrutura dental, se integrando completamente com o dente, produzindo uma restauração unicromática, com efeito policromático.
Fig. 12b - Destaque da anatomia devolvida e integração cromática da resina.

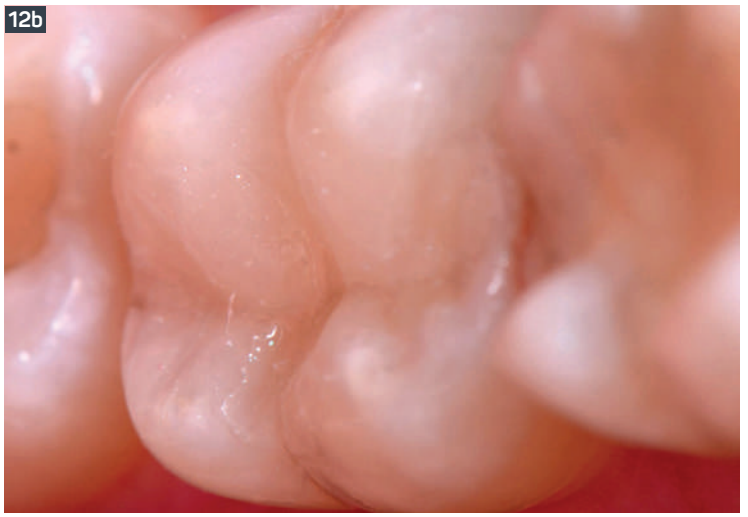

GALERIA **VITTRA APS UNIQUE**

Restauração em dente anterior e fechamento de diastema

Vittra APS Unique entrega estética, brilho e polimento às restaurações, requisitos ainda mais valorizados em dentes anteriores. As suas características ópticas permitem espelhar a cor dos dentes com eficiência e garantia de um resultado estético superior.

Obs: em caso de cavidades anteriores muito amplas, o dentista deve utilizar uma resina de fundo como suporte de cor.

Dr. Rodrigo Reis

Dr. Antonio Sakamoto

Odontopediatria

Restabelecer a saúde bucal das crianças nem sempre é tarefa simples, os desafios aparecem e o Cirurgião-dentista precisa ser ágil e assertivo. Por isso, Vittra APS Unique é a solução, pois copia a cor do dente, dispensa seleção de cor, traz agilidade para o profissional e claro, mais conforto ao paciente.

Dra. Dayse Amaral

Uso em alinhadores invisíveis

Transparência e discrição são fundamentais no tratamento ortodôntico com alinhadores invisíveis. Devido a sua capacidade em copiar a cor do substrato dental e alcançar um mimetismo perfeito, a resina é a melhor alternativa na confecção dos attachments.

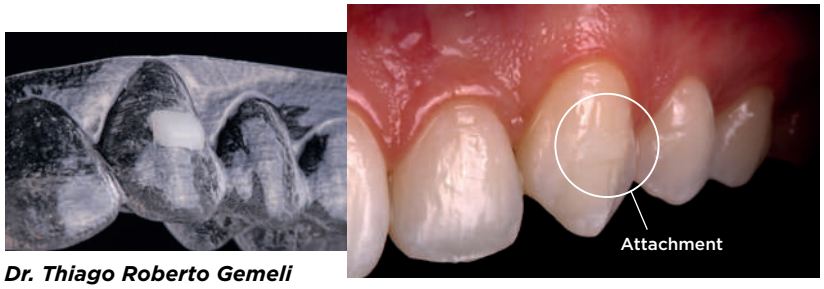

Dr. Thiago Roberto Gemeli

Restauração em dente posterior

A alta resistência à flexão e tenacidade à fratura de Vittra APS Unique garantem que a resina possa suportar o estresse resultante das forças mastigatórias, mesmo em dentes posteriores.

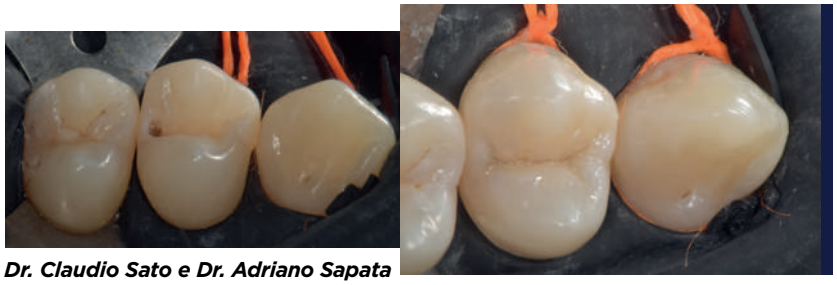

Dr. Claudio Sato e Dr. Adriano Sapata

Restauração sobre o implante

Após isolar o parafuso do implante com teflon branco, o cirurgião-dentista consegue mascarar com perfeição essa região, já que a resina se integra cromaticamente ao substrato, reproduzindo um mimetismo perfeito.

Dr. Augusto Bessa

INDICAÇÕES

- Dentes permanentes e decíduos: restaurações diretas em dentes anteriores e posteriores (classes I, II, III, IV, V e VI).

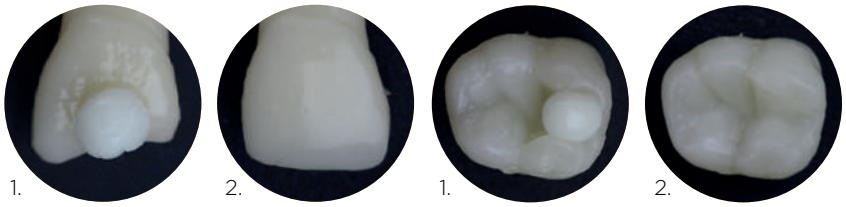

Dentes anteriores *Dentes posteriores*

- Para cavidades classes I, II, V e VI, em caso de escurecimentos, cubra a área com resinas de dentina e proceda a restauração na técnica incremental com Vittra APS Unique.

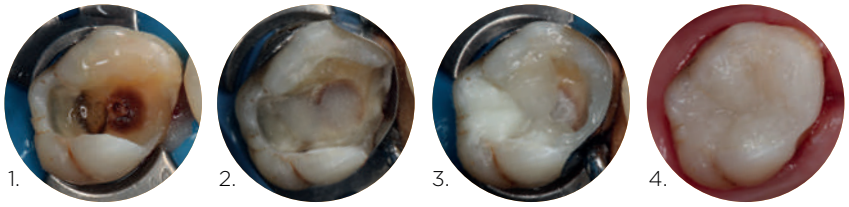

1. Cavidade. **2. Forramento da parede pulpar com Cimento de Ionômero de Vidro. **3.** Três incrementos de resina Vittra APS Unique. **4.** Restauração finalizada após polimento e hidratação.*

- Cavidades classe III e IV (sem parede de fundo que dê suporte de cor): confeccione uma camada que servirá de fundo para a restauração e finalize o restante do volume com Vittra APS Unique de forma incremental.

1. Cavidade. **2. Resina de fundo. **3.** Restauração finalizada com Vittra APS Unique.*

DICA: USO DE RESINA DE FUNDO

Quando não há parede de fundo para copiar ou se existe alguma modificação de cor no substrato dental, como escurecimento exacerbado pela formação de dentina terciária, manchamento de amálgama ou demais manchamentos sem origem definida, é necessário o uso de resina de fundo como suporte de cor para Vittra APS Unique.

EXCELENTE RESULTADO COM ADESIVO DE ALTA ESTÉTICA AMBAR APS E AMBAR UNIVERSAL APS.

- **Aspecto incolor** que facilita o espelhamento cromático de Vittra APS Unique, produzindo um resultado estético ainda melhor, sem interferência de uma terceira cor;
- Alto grau de conversão e adesão, mesmo em dentina com maior umidade;
- Menor índice de infiltração marginal;
- Formação de filme adesivo mais resistente;
- Versatilidade de uso com mínima sensibilidade;
- MDP: adesão duradoura comprovada cientificamente.

DIFERENCIAIS DA TECNOLOGIA APS

A tecnologia APS (*Advanced Polimerization System*), desenvolvimento exclusivo da FGM, consiste em uma combinação inovadora de fotoiniciadores mais transparentes, que interagem entre si e permitem amplificar a capacidade de polimerização dos materiais.

Benefícios:

- Transmissão de cor facilitada devido a baixa concentração de canforoquinona: o sistema APS utiliza fotoiniciadores mais transparentes;
- Maior tempo de trabalho sob a luz do refletor/ambiente;
- Alta resistência à flexão e tenacidade à fratura.

Resistência à flexão (MPa*)

A resistência à flexão é definida como a tensão máxima que um material suporta quando submetido à flexão. Quanto maior for seu resultado, maior será a capacidade de uma resina suportar o estresse resultante das forças mastigatórias em ambiente oral.

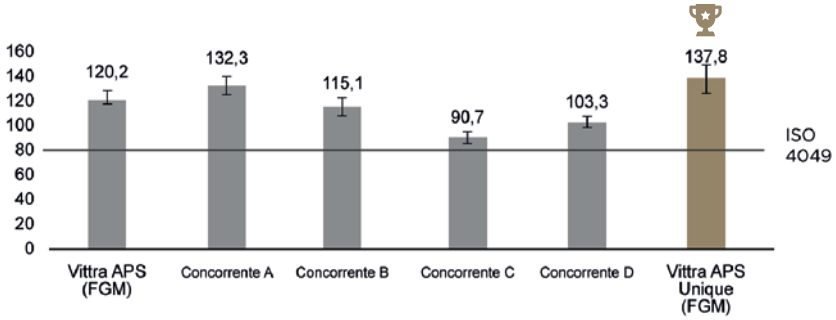

Módulo de elasticidade flexural (MPa*)

O Módulo de Elasticidade reflete uma propriedade intrínseca do material de resistir a pressões impostas pelas forças mastigatórias. Quanto mais baixa for a deformação para um determinado valor de tensão, maior será o módulo de elasticidade (maior rigidez).
A norma ISO 4049 não especifica valores para o módulo de elasticidade, mas em referência bibliográfica** o da dentina humana está entre 11700 e 18300 MPa.

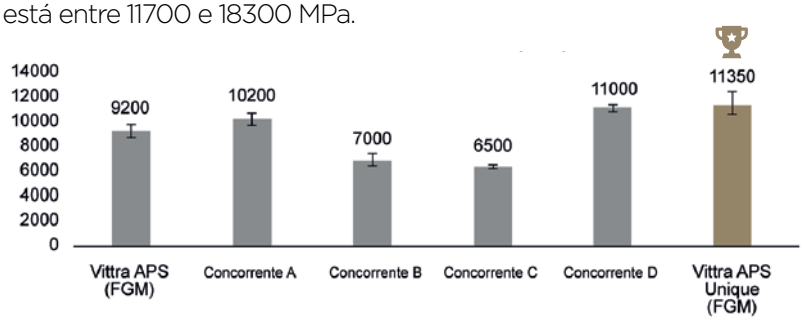

** Ensaios internos. **Anusavice, K.J; Shen, C; Rawls, H.R. - Phillips Materiais Dentários. 12ª Edição. Rio de Janeiro: Elsevier, 2013.*

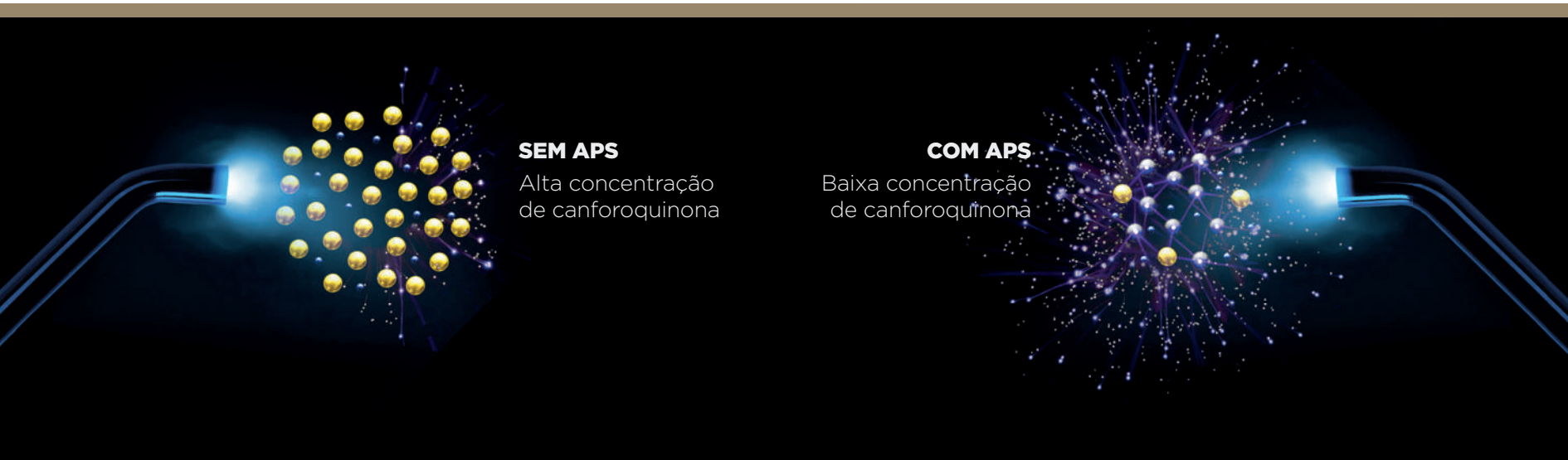

A UNIQUE É ÚNICA!

“Uma resina para situações clínicas que necessitem de agilidade, economia de estoque e ganho de tempo clínico, com resultado estético interessante sem comprometer a qualidade do seu trabalho”.

Dr. Claudio Sato e Dr. Adriano Sapata

“Certamente, o lançamento da Vittra APS Unique está entre os maiores lançamentos na área de materiais restauradores nos últimos anos, em todo o mundo. O material é fantástico, a capacidade de mimetização é incrível, e os resultados clínicos que tive até aqui são surpreendentes”.

Prof. Dr. Marcos Barceleiro

“Simplificar com qualidade! A Vittra Unique é uma das raras escolhas que permitem ao clínico minimizar passos e acertar sempre a cor de suas restaurações! Unique é única”.

Drª. Dayse Amaral

FGM DENTAL GROUP | 25 ANOS

fgmdentalgroup.com 0800 644 6100 fgmdentalgroup.com/studygroup

Abril/2021